This is a digital copy of a book that was preserved for generations on library shelves before it was carefully scanned by Google as part of a project to make the world's books discoverable online.

It has survived long enough for the copyright to expire and the book to enter the public domain. A public domain book is one that was never subject to copyright or whose legal copyright term has expired. Whether a book is in the public domain may vary country to country. Public domain books are our gateways to the past, representing a wealth of history, culture and knowledge that's often difficult to discover.

Marks, notations and other marginalia present in the original volume will appear in this file - a reminder of this book's long journey from the publisher to a library and finally to you.

Usage guidelines

Google is proud to partner with libraries to digitize public domain materials and make them widely accessible. Public domain books belong to the public and we are merely their custodians. Nevertheless, this work is expensive, so in order to keep providing this resource, we have taken steps to prevent abuse by commercial parties, including placing technical restrictions on automated querying.

We also ask that you:

+ *Make non-commercial use of the files* We designed Google Book Search for use by individuals, and we request that you use these files for personal, non-commercial purposes.

+ *Refrain from automated querying* Do not send automated queries of any sort to Google's system: If you are conducting research on machine translation, optical character recognition or other areas where access to a large amount of text is helpful, please contact us. We encourage the use of public domain materials for these purposes and may be able to help.

+ *Maintain attribution* The Google "watermark" you see on each file is essential for informing people about this project and helping them find additional materials through Google Book Search. Please do not remove it.

+ *Keep it legal* Whatever your use, remember that you are responsible for ensuring that what you are doing is legal. Do not assume that just because we believe a book is in the public domain for users in the United States, that the work is also in the public domain for users in other countries. Whether a book is still in copyright varies from country to country, and we can't offer guidance on whether any specific use of any specific book is allowed. Please do not assume that a book's appearance in Google Book Search means it can be used in any manner anywhere in the world. Copyright infringement liability can be quite severe.

About Google Book Search

Google's mission is to organize the world's information and to make it universally accessible and useful. Google Book Search helps readers discover the world's books while helping authors and publishers reach new audiences. You can search through the full text of this book on the web at `http://books.google.com/`

Über dieses Buch

Dies ist ein digitales Exemplar eines Buches, das seit Generationen in den Regalen der Bibliotheken aufbewahrt wurde, bevor es von Google im Rahmen eines Projekts, mit dem die Bücher dieser Welt online verfügbar gemacht werden sollen, sorgfältig gescannt wurde.

Das Buch hat das Urheberrecht überdauert und kann nun öffentlich zugänglich gemacht werden. Ein öffentlich zugängliches Buch ist ein Buch, das niemals Urheberrechten unterlag oder bei dem die Schutzfrist des Urheberrechts abgelaufen ist. Ob ein Buch öffentlich zugänglich ist, kann von Land zu Land unterschiedlich sein. Öffentlich zugängliche Bücher sind unser Tor zur Vergangenheit und stellen ein geschichtliches, kulturelles und wissenschaftliches Vermögen dar, das häufig nur schwierig zu entdecken ist.

Gebrauchsspuren, Anmerkungen und andere Randbemerkungen, die im Originalband enthalten sind, finden sich auch in dieser Datei – eine Erinnerung an die lange Reise, die das Buch vom Verleger zu einer Bibliothek und weiter zu Ihnen hinter sich gebracht hat.

Nutzungsrichtlinien

Google ist stolz, mit Bibliotheken in partnerschaftlicher Zusammenarbeit öffentlich zugängliches Material zu digitalisieren und einer breiten Masse zugänglich zu machen. Öffentlich zugängliche Bücher gehören der Öffentlichkeit, und wir sind nur ihre Hüter. Nichtsdestotrotz ist diese Arbeit kostspielig. Um diese Ressource weiterhin zur Verfügung stellen zu können, haben wir Schritte unternommen, um den Missbrauch durch kommerzielle Parteien zu verhindern. Dazu gehören technische Einschränkungen für automatisierte Abfragen.

Wir bitten Sie um Einhaltung folgender Richtlinien:

+ *Nutzung der Dateien zu nichtkommerziellen Zwecken* Wir haben Google Buchsuche für Endanwender konzipiert und möchten, dass Sie diese Dateien nur für persönliche, nichtkommerzielle Zwecke verwenden.

+ *Keine automatisierten Abfragen* Senden Sie keine automatisierten Abfragen irgendwelcher Art an das Google-System. Wenn Sie Recherchen über maschinelle Übersetzung, optische Zeichenerkennung oder andere Bereiche durchführen, in denen der Zugang zu Text in großen Mengen nützlich ist, wenden Sie sich bitte an uns. Wir fördern die Nutzung des öffentlich zugänglichen Materials für diese Zwecke und können Ihnen unter Umständen helfen.

+ *Beibehaltung von Google-Markenelementen* Das "Wasserzeichen" von Google, das Sie in jeder Datei finden, ist wichtig zur Information über dieses Projekt und hilft den Anwendern weiteres Material über Google Buchsuche zu finden. Bitte entfernen Sie das Wasserzeichen nicht.

+ *Bewegen Sie sich innerhalb der Legalität* Unabhängig von Ihrem Verwendungszweck müssen Sie sich Ihrer Verantwortung bewusst sein, sicherzustellen, dass Ihre Nutzung legal ist. Gehen Sie nicht davon aus, dass ein Buch, das nach unserem Dafürhalten für Nutzer in den USA öffentlich zugänglich ist, auch für Nutzer in anderen Ländern öffentlich zugänglich ist. Ob ein Buch noch dem Urheberrecht unterliegt, ist von Land zu Land verschieden. Wir können keine Beratung leisten, ob eine bestimmte Nutzung eines bestimmten Buches gesetzlich zulässig ist. Gehen Sie nicht davon aus, dass das Erscheinen eines Buchs in Google Buchsuche bedeutet, dass es in jeder Form und überall auf der Welt verwendet werden kann. Eine Urheberrechtsverletzung kann schwerwiegende Folgen haben.

Über Google Buchsuche

Das Ziel von Google besteht darin, die weltweiten Informationen zu organisieren und allgemein nutzbar und zugänglich zu machen. Google Buchsuche hilft Lesern dabei, die Bücher dieser Welt zu entdecken, und unterstützt Autoren und Verleger dabei, neue Zielgruppen zu erreichen. Den gesamten Buchtext können Sie im Internet unter `http://books.google.com` durchsuchen.

A 3 9015 00380 263 7
University of Michigan - BUHR


1837
ARTES
SCIENTIA
VERITAS
LIBRARY OF THE
UNIVERSITY OF MICHIGAN
TUEBOR
CIRCUMSPICE
MEDICAL LIBRARY

610.5
F87

Verhandlungen

der

Freien Vereinigung der Chirurgen Berlins.

Herausgegeben

von den Schriftführern

E. Sonnenburg, J. Israël, C. Langenbuch.

Jahrgang I.

1888.

Sonderabdruck aus der „Deutschen Medicinischen Wochenschrift" 1888—1889.

Redacteur: Sanitätsrath Dr. S. Guttmann.

Leipzig und Berlin.

Verlag von Georg Thieme.

1889.

Medical
Müller
6-1-29
16319
12v.

INHALT.

Seite

16. Sitzung 3

1. v. Adelmann: Operative Entfernung des knöchernen Schultergürtels.
2. Bardeleben: Geheilte Schädelwunde.
3. Fehleisen: Echinococcus der Milz.
4. v. Bergmann: Fibrom der Zunge.
5. „ Fall von Darmkrebs.
6. „ Hydromeningocele am Kreuzbein.
7. Heidenheim: Aufbewahrung frischer anatomischer Präparate in Chloroformwasser.

17. Sitzung 9

1. Bardeleben: Beckenschuss.
2. „ Complicirter Schädelbruch.
3. „ Luxatio sub talo.
4. „ Elephantiasis penis.
5. „ Echinococcus des linken Leberlappens.
6. „ Echinococcus des rechten Oberschenkels.
7. A. Köhler: Luxatio cubiti complicata.
8. „ Pseudomyxoedem.
9. „ Urethrotomia als Blutstillungsmittel.
10. „ Bandage für Wanderniere.
11. Stenzel: Beitrag zur Radicaloperation grosser Hernien.
12. „ Befund bei einer eingeklemmten Hernie.
13. „ 4 Fälle von Verletzung des nerv. ulnaris.
14. „ Apparat zur Aufbewahrung chir. Nadeln.

18. Sitzung 14

1. A. Köhler: Operation einer Pylorusstenose.
2. Nicolai: Mehrfache schwere Verletzungen durch eine Locomotive.
3. Bramann: Doppelseitige Serratus-Lähmung.
4. „ Psoriasis linguae mit Carcinom.
5. „ Luxatio humeri retroglenoidea.
6. v. Bergmann: Subluxation beider Hände.

19. Sitzung 19

1. Gurlt: Antike chirurgische Instrumente.
2. R. Köhler: Präparat von Handgelenksluxation.
3. „ Traumatische Lungenkerne.
4. Sonnenburg: Totalnekrose der Femurdiaphyse nach Osteomyelitis.
5. „ Frühzeitig aufgetretene Arthropathia tabidorum.
6. v. Bergmann: Ursachen der schrägen Gesichtsspalten.

20. Sitzung 28

1. Hahn: Osteotomie bei Genu valgum.
2. Wolff: Gesichtsmissbildung.
3. Frank: Resultate der Nephrorrhaphie.
4. Küster: Recidivirende Osteomyelitis.
5. Cohn: Fall von Hydronephrose.

Sitzung am 4. Juni 1888.

Vorsitzender Herr v. Adelmann; Schriftführer Herr Langenbuch 1.

Herr Professor Adelmann leitete die Sitzung ein mit einem statistischen Vortrage über **die operative Entfernung des knöchernen Brustgürtels,** eine Operation, die bislang entweder gelegentlich der Entfernung des Schulterblattes oder der Exarticulation des Armes aus dem Schultergelenke in den Lehrbüchern abgehandelt wurde. Erst im Jahre 1887 hat Prof. Paul Berger in Paris die in Rede stehende Operation monographisch behandelt und sie dadurch als eine specielle der operativen Chirurgie angereiht. Redner giebt eine kurze Analyse dieser verdienstvollen Arbeit, welche auf 51 mehr oder weniger ausführlich mitgetheilten Fällen beruht; da Berger jedoch eine Anzahl veröffentlichter Fälle entgangen sind, und andere erst nach dem Erscheinen seines Buches operirt sind, hat sich Redner veranlasst gesehen, eine vervollständigte Tabelle, aus 67 Fällen bestehend, auszuarbeiten, die er den Anwesenden vorlegt.

Um die Erfolge der Operation statistisch darzustellen, theilt Redner diese 67 Fälle in drei Hauptkategorieen, je nach den Krankheiten, welche die Indication für dieselbe abgaben: Traumata, Ernährungsstörungen der Gewebe und recidivirende Neubildungen.

Die erste Kategorie umfasst 14 Fälle, von denen 9 in Heilung, 5 in Tod übergingen. Hinsichtlich des letzteren muss der Unterschied festgehalten werden, ob der Tod von der Operation unmittelbar abhängig war oder aus gleichzeitiger Verletzung anderer Organe erfolgte.

Die zweite Kategorie (Caries etc.) enthält drei Fälle mit ebenso vielen Heilungen, bei einem durch mehrere aufeinander folgende kleinere Operationen.

Die dritte Kategorie begreift 50 Fälle von recidivirenden Neubildungen, unter denen die Sarcome die erste Stelle einnehmen. Zu ihrer Beurtheilung hat Redner die Berger'sche Unterscheidung, ob die Wegnahme der Knochen auf einmal oder in verschiedenen Zeiträumen ausgeführt wurde, beibehalten, denn sie ist sowohl in operativer als pathologischer Beziehung begründet.

Bei Beurtheilung der Erfolge müssen ausserdem die Todesfälle wieder gesondert werden in solche, welche von der Operation in Abhängigkeit stehen und die durch Metastasen des Uebels entstanden.

Das Allgemeinresultat der Operation bei Neubildungen ist kein glänzendes. Unter 25 in einer Sitzung Operirten wurden 10 geheilt und starben 15, unter 19 zweimal Operirten starben 10, von 4 dreimal Operirten wurden

3 geheilt, von den 2 sechsmal Operirten wird einer als genesen angegeben, bei dem zweiten trat 4 Jahre nach der sechsten Operation dennoch Tod durch Recidiv ein — im Ganzen also 24 Heilungen und 26 Todesfälle. Die Heilungszahl ist leider wahrscheinlich noch zu optimistisch aufgefasst, weil manche Berichte zu hurze Zeit nach der Operation veröffentlicht wurden, und wir bis jetzt aus den Erfahrungen keine Frist festzustellen vermögen, vor Ablauf welcher definitive Heilung angenommen werden darf. Die Metastasen zeigen sich freilich meistens bald, doch sind auch deren erst nach $1^1/_2$ Jahren und später beobachtet worden. Vor 4 Jahren sollte man nach Würdigung des pathologisch-anatomischen Charakters der Neubildung die Prognose für das Leben nicht günstig stellen.

Ausser den mangelhaften Berichten über die Zeit der Recidive, entweder in loco oder in der Brust- oder Unterleibs- oder anderen Organen, fehlt in den meisten Krankheitsgeschichten der genaue Befund der Athmungswerkzeuge vor der Operation; denn es ist sehr wahrscheinlich, dass die Metastasen dieser Neubildungen schon bestanden, als die Schulterschwellung die Anzeige zur Operation gab. Leider ist indessen die Geschwulst selbst oft ein unübersteigliches Hinderniss für Auscultation und Percussion, sollten aber krankhafte Erscheinungen entdeckt werden, so wären sie Gegenanzeigen der Operation, deren Unterlassung die Statistik derselben bessern würde. Mit diesem Grundsatze Hand in Hand geht derjenige der möglichst frühzeitigen Entfernung alles Erkrankten, um diese Operation als eine wirklich lebensrettende erscheinen zu lassen.

Ein versöhnender Punkt in dem trüben Gemälde ist der Umstand, dass bei den recidivirenden Geschwülsten der Operationstod gegen den Recidivtod zurücktritt 10 zu 16. Shock ereignete sich nur 3 Mal, darunter einmal wegen zu zarten Alters, ein zweites Mal wegen Ueberausdehnung der Operation mit gleichzeitigen Rippenresectionen. Ferner trat Tod ein durch starken Blutverlust während der Operation, durch Nachblutung aus Abgleiten der Ligatur der Art. subclavia —, durch Entkräftung! —, durch folgende Gangrän der Wunde —, durch Eitervergiftung (noch in vorantiseptischer Zeit). In einem Falle litt die Operirte bereits an Lungenmetastasen und Empyem, in einem anderen Falle an Herzverfettung. In manchen der Fälle wäre die Operation besser unterblieben, in anderen traten unglückliche Ereignisse ein, die mit dem Traumatismus nicht in Verbindung standen.

Die procentischen Berechnungen scheinen bei der bis jetzt zu geringen Zahl erschöpfender Berichte noch nicht am Platze zu sein.

2. Herr Bardeleben stellte einen Mann mit **geheilter Schädelwunde** vor. Patient wurde Nachts bewusstlos und stark nach Alkohol riechend, anscheinend tief trunken, in die Königl. Charité gebracht. Derselbe war von einem Nachtwächter durch einen Säbelhieb am Kopf verletzt worden. Ausser einigen unbedeutenden Wunden fand sich am Kopfe eine 10 cm lange, in der Gegend der Pfeilnaht beginnende, etwa in der Mitte des linken Scheitelbeins nach vorn, aussen, und abwärts verlaufende, klaffende Wunde der Kopfschwarte mit glatten Rändern. In dieser Wunde sah man eine fast ebenso lange Knochenwunde verlaufen, ebenfalls mit glatten Rändern. Impressionen des Schädels waren nicht zu constatirten. Das in der Knochenwunde befindliche Blut zeigte deutlich pulsatorische Bewegungen.

Nach gründlicher Reinigung der Wunde und Extraction von 2 kleinen Knochensplittern, Naht und Verband.

Sechs Stunden später ergab sich freies Sensorium, aber starke articulatorische Sprachstörung. Patient bringt die Worte nur mit Mühe und unvollständig heraus. Urin wird spontan entleert.

Patient klagt über Kopfschmerzen. Keine Uebelkeit, kein Erbrechen, kein Schwindelgefühl. Pupillen zeigen keine Differenz. Puls 108, regelmässig. Deutliche Parese der Muskulatur des rechten Vorderarmes. Bewegungen im rechten Handgelenk unvollkommen. Händedruck sehr schwach, Bewegungen der Finger eingeschränkt. Bewegungen im Schulter- und Ellenbogengelenk vollkommen frei, Leichte Parese des Facialis. An den unteren Extremitäten keine Abnormitäten. Nirgends Sensibilitätsstörungen.

Am 2. Tage haben Sprachstörung und Facialisparese zugenommen. Ebenso die Parese des rechten Armes. Euls 84, regelmässig. Ophthalmoskopische Untersuchung: links enge Arterien, weite geschlängelte Venen. An einzelnen Stellen der Peripherie weissliche Trübungen. Temperatur Morgens 38,1, Abends 38,9

Am 3. Tage ausser Zunahme der Sprachstörung keine Aenderung. Bauchhaut-, Cremasteren- und Fusssohlenreflex rechts (gegen links) bedeutend herabgesetzt. Temperatur Morgens 38,0. Abends 9 Uhr treten plötzlich Krämpfe im rechten Arme und Beine auf. Dauer 5 Minuten. Sensorium während des Anfalls frei. Starke Sckweisssecretion.

Am 4. Tage kann Patient die Zunge herausstrecken, was sonst nicht möglich war. Die Zunge weicht stark nach rechts ab. Urin frei von Eiweiss und Zucker, Puls 70, Temp. 37,5.

Nachmittags ein zweiter Anfall von 5 Minuten Dauer. Beginn der Zuckungen gleichzeitig im Facialisgebiet und im rechten Arm; die rechte untere Extremität wurde erst später befallen. Sensorium frei, Abends abermals ein Anfall.

Am 5. Tage Morgens ein Anfall, Puls 76, Temp. normal. Im Laufe des Tages nochmals ein Anfall.

Am 6. Tage Morgens ein Anfall. Zuckungen blieben auf die rechte obere Extremität beschränkt. Allgemeinbefinden gut. Stuhlgang. Facialisparese im Abnehmen. Parese des rechten Armes vermehrt. Puls 72. Temp. normal.

Am 7. Tage Facialisparese geringer. Bewegungen des rechten Armes freier. Puls 80, Temp. normal. Nachmittags ein Anfall ohne Betheiligung des rechten Beines.

Am 8. Tage Facialisparese geringer. Sprachstörung hat nachgelassen. Nachmittags ein leichter Anfall von klonischem Krampf im Facialisgebiet. Kein Fieber.

Am 9. Tage Sprachstörung geringer. Sonst keine Veränderung. Wunde per primam geheilt. Kein Anfall.

Am 10. Tage sämmtliche Symptome in Rückbildung begriffen.

Am 16. Tage Parästhesieen im rechten Arm.

Am 28. Tage rechte Hand noch etwas schwach.

Im Uebrigen Wohlbefinden und keine motorischen Störungen.

Dieser Fall ist nicht nur als eine unter antiseptischer Behandlung vollständig geheilte penetrirende Schädelwunde von Interesse, sondern besonders auch als ein zufällig ausgeführtes physiologisches Experiment. In der That waren hier gerade diejenigen Theile der Hirnrinde getroffen, in denen sich die motorischen Centralorgane für die Sprache, für den Facialis (mit Ausschluss des Augentheils) und für den Vorderarm gelegen finden. Es ergiebt sich dies sehr leicht, wenn man die Richtung der Wunde auf einen Schädel zeichnet, auf welchem die Lage der oben angeführten Centralorgane vorher angedeutet ist. Dieselbe entspricht fast ganz genau der Centralfurche und weicht von dieser nur in ihrem unteren Theile etwas nach hinten ab, so dass sie im Ganzen etwas mehr vertical liegt.

3. Herr Fehleisen stellt zwei Fälle von **Echinococcus der Milz** vor, deren einer von Herrn Geheimrath v. Bergmann, der andere in Vertretung des Letzteren vom Vortragenden operirt wurde.

Im ersteren Falle, welcher am 22. November 1886 operirt wurde, handelte es sich um eine grosse und sehr bewegliche Cyste, um eine Wandermilz, weshalb sich Herr Geheimrath v. Bergmann zur Exstirpation des ganzen Organs entschloss. Die Kranke überstand die Operation sehr gut, sie ist heute vollständig gesund und arbeitsfähig. Veränderungen des Blutes waren zu keiner Zeit nachweisbar, esenso wenig hat sich eine Anschwellung der Lymphdrüsen oder der Schilddrüse eingestellt.

Der zweite Kranke wurde am 25. Februar dieses Jahres nach Volkmann operirt. Der Verlauf war fieberfrei, die Wunde ist seit einer Woche vernarbt. (Beide Krankengeschichten werden ausführlich veröffentlicht werden.)

4. Herr v. Bergmann demonstrirt das Präparat eines **Fibroms,** welches er vor 6 Stunden aus der **Zunge** eines 59jährigen Mannes entfernt hatte. Patient bemerkte schon vor 20 Jahren, dass seine Zunge dicker wurde. In letzterer Zeit bildeten sich auf ihrem hinteren Abschnitte und Rücken etwa in der Höhe der Arcus palato-glossi zwei Höcker, deren einer, und zwar der grössere, rechts nahe der Mittellinie sass, während der kleinere dem linken Rande angehörte. Dort, wo sich der erstere vom Zungenrücken erhob, besass er eine halsförmige Einschnürung, so dass man ihn für eine gestielte Geschwulst hätte halten können, wenn nicht die ganze Wurzel der Zunge sich hart und fest angefühlt hätte, eine Härte, welche den ganzen mittleren Theil der Basis einnahm und ebenso in der Mulde eine Strecke weit noch gegen die Spitze des Organs sich forterstreckte. Die Operation zeigte, dass mitten und dicht im Fleische der Zunge eingelagert ein mehr als gänseeigrosses gelapptes Fibrom steckte. Die Höcker, welche die Oberfläche der Zunge überragten, entsprachen zwei Knollen der Neubildung. Das Fibrom konnte nicht durch einfache Spaltung der Zunge in der Mitte ihres Rückens entfernt werden, da es zu fest mit dem Septum linguae verbunden war, es musste noch ein Schnitt aussen am Halse in der Regio suprahyoidea hinzugefügt werden. Eine stumpfe Ausschälung war unmöglich, die Muskelfasern mussten von dem Tumor Zug für Zug abpräparirt werden. Es kann kaum ein Zweifel darüber bestehen, dass er seinen Ursprung von der derben Lamelle geformten Bindegewebes genommen hat, welche die Mitte der Zunge wie eine Scheidewand durchsetzt. So erklärt sich auch, dass die Auslösung ohne Verletzung einer der beiden Lingualarterien möglich war.

Der Vortragende weist auf die Seltenheit der lipomatösen und fibromatösen Geschwülste in der Zunge hin und möchte die Grösse des vorgezeigten Präparats als ein Unicum ansehen.

5. Weiter stellt Herr v. Bergmann eine 50 Jahr alte Patientin V. vor, die am 18. Januar von ihm wegen eines **Darmkrebses** operirt wurde. Das absteigende Colon war ergriffen am Uebergang in's S. romanum, und der höckerige Tumor in inniger Verbindung mit der Darmbeinschaufel. Nach der Laparatomie und Blosslegung der kranken Stelle, fand sich eine zweite Darmschlinge so innig mit ihr verwachsen, dass die Resection des Colon descendens nicht genügte; es musste auch noch diese zwei Schlinge, welche zunächst für Dünndarm gehalten wurde, resecirt werden. Hierbei musste ein grosses Stück des Mosocolons, das theils mit den Fortsätzen der primären Geschwulst, theils mit krebsig erkrankten Lymphdrüsen durchsetzt war, entfernt werden, wobei selbstverständlich zahlreiche Ligaturen, auch um grössere Arterien und Venen angelegt wurden. Die bloss angewachsene und in ihrer Schleimhaut unveränderte zuletzt resecirte Darmschlinge wurde durch eine

circuläre Darmnaht vereinigt, die beiden Enden des den Krebs tragenden und mit diesem entfernten Abschnittes vom Colon descendens aber in die Wunde eingenäht und so ein künstlicher After angelegt. Das vorgezeigte Präparat dient zur Erläuterung der Verhältnisse an den resecirten Darmschlingen und dem mitexstirpirten Colon.

Am zweiten Tage nach der Operation liess die höhere Körpertemperatur, der aufgetriebene Leib, die Schmerzhaftigksit desselben, sowie die Brechneigung der Patientin die Entwickelung einer Peritonitis fürchten. Die Wunde wurde deswegen wieder aufgemacht und die zusammengenähte Darmpartie herausgezogen. In der That war das eine Ende in der Nähe der Naht missfarbig und offenbar gangränös, so dass jetzt auch diese Schlinge nach Auftrennung der Naht in die Bauchwunde eingenäht wurde. So waren vier Darmlumina in der letztern befestigt worden. Das Allgemeinbefinden der Patientin besserte sich, Auftreibung und Schmerzen liessen nach. Die Wunde eiterte. Fast vier Wochen später, am 15. Februar, stiess sich ein fast Fuss langes, gangränöses Darmstück ab. Die Suppuration nahm alsdann immer mehr ab, und es hinterblieb eine den Koth so gut wie ausschliesslich abscheidende Wunde von dem Umfange eines 5 Markstücks, aus der sich Falten prolabirender Darmschleimhaut drängten. Als dieser Trichter behufs weiterer Operation des Anus praeternaturalis im März näher untersucht wurde, glaubte der Vortragende vier Darmöffnungen in ihm finden zu müssen, war aber nicht wenig erstaunt, nur zwei durch eine derbe Scheidewand von einander getrennte Rohre anzutreffen. Leicht konnte durch Injectionen vom Mastdarm aus das eine als das untere Darmende, das andere als ein oberes erkannt werden. Patientin hatte sich gut erholt und ernährt. Eine nähere Untersuchung des aufbewahrten durch die Operation gewonnenen Präparats ergab, dass beide resecirten Schlingen dem Dickdarm angehörten. Mithin ist nur eines denkbar, dass das ganze Dickdarmstück, welches zwischen dem obern Ende des carcinomatösen Darmsegments und der untern zu zweit resecirten Schlinge lag, gangränös und ausgestossen worden ist. An die Haut wuchsen dann nur an das obere Ende der zweiten Schlinge und das untere Ende vom erst resecirten Stücke. Die Ligaturen am Mosocolon dürften wohl der Grund für diese ausgedehnte, aber sich so glücklich begrenzende Darmgangrän gewesen sein.

Die vorgestellte Patientin, an welcher die Verwachsungsverhältnisse der Darmenden demonstrirt werden, ist während des April zahlreichen und jetzt endlich geglückten Versuchen zur Beseitigung des die ausmündenden Darmenden trennenden Sporns unterworfen worden. Demnächst soll durch Darmnaht und plastische Operation der Anus praeternaturalis beseitigt werden.

6. Herr v. Bergmann stellt noch zwei Kinder vor. Das eine 11 Monate alte trägt neben einer grossen **Hydromeningocele am Kreuzbeinsegment der Wirbelsäule** einen **Wasserkopf** mit breit offener Fontanelle. Der Vortragende erzählt, wie durch Druck auf den Sack über den gespaltenen oberen Kreuzbeinwirbeln die grosse Fontanelle stärker gespannt werden kann, und zugleich der Puls des Kindes sich verlangsamt und dieses in tiefen Sopor verfällt.

Das zweite 5 Monate alte Kind hat keinen Wasserkopf. Die grosse Fontanelle scheint vielmehr schon geschlossen. Allein am Hinterhaupt sitzt eine Geschwulst von nahezu der gleichen Grösse, wie sie der Kopf des Kindes zeigt. Dieselbe findet sich über einem median gelegenen Spalt der Hinterhauptsschuppe, welche von der Protuberantia occipitalis bis in den hintern Umfang des Foramen magnum zieht. Auch die oberen Halswirbel sind, wie man deutlich fühlen kann, gespalten. Die kugliche Geschwulst ist dort, wo sie an Schädel und Halswirbelsäule grenzt, gestielt. Der Stiel

ist schmal und gestattet daher gut die erwähnten Verhältnisse an der Hinterhauptsschuppe und den Halswirbeln zu durchtasten. Der Vortragende verbreitet sich mit Hinweis auf seine Demonstration auf dem Chirurgencongress dieses Jahres über die Möglichkeit der Operation dieser occipitalen Meningo- und Encephalocysten.

7. Herr L. Heidenheim machte auf die von Salkowski (Deutsche med. Wochenschr. No. 16, 1888) angegebene Methode der **Aufbewahrung frischer anatomischer Präparate in Chloroformwasser** aufmerksam, Heidenhain zeigte ein fast faustgrosses Sarcom von mittlerer Consistenz, das er am 2. Mai, also vor nahezu 5 Wochen in nach Gutdünken bereitetes Chloroformwasser eingelegt hat, ohne sich seitdem um das Präparat weiter zu kümmern, insbesondere die Conservirungsflüssigkeit zu wechseln. Ein Theil des in dem Präparat enthaltenen Blutes ist in die Flüssigkeit übergegangen und dort durch das Chloroform zersetzt worden: die Flüssigkeit hat eine trübe, schmutzig braunrothe Farbe angenommen. Das Präparat selbst hat sich vollkommen frisch erhalten, zeigt nicht die mindesten Spuren von Zersetzung; der Tumor ist weder gequollen noch geschrumpft, seine Farbe fast rein weiss, wie sie eo im frischen Zustande war; vielleicht ist er ein wenig mit gelöstem Blutfarbstoff imbibirt. Das Unterhautzellgewebe ist etwas aufgequollen, die Haut ein wenig bräunlich gefärbt, das sind alle Veränderungen. Im Ganzen bietet das Präparat ein treues Bild dessen, wie es unmittelbar nach der Operation ausgesehen hat.

Chloroform verhindert nach Salkowski alle durch die Lebensthätigkeit von Mikroorganismen bedingten Fermentationsvorgänge, so die alkoholische, die ammoniakalische Harnstoff- und die Milchsäuregährung, ebenso die bacteritische Eiweissfäulniss. Harn, Milch, Zuckerlösungen, Fleischaufguss halten sich, mit wenig Chloroform durchschüttelt, in geschlossenem Gefässe Monate lang unverändert. Intensiv stinkender, von Bacterien wimmelnder Fleischauszug war, mit einigen Tropfen Chloroform durchgeschüttelt, nach einer Stunde steril. Anatomische Präparate von nicht zu grossem Umfang halten sich in Chloroformwasser (es lösen sich 5 ccm Chl. in 1 l Wasser, doch muss Chloroform im Ueberschusse vorhanden sein) vollkommen frisch, ebenso in Chloroformdämpfen. Weitere Angaben über desinficirende Eigenschaften des Chloroforms a. a. O.

Das Salkowski'sche Verfahren erscheint beachtenswerth wegen der Billigkeit und der leichten Bereitung der Conservirungsflüssigkeit an jedem beliebigen Orte; es dürfte sich insbesondere zu Demonstrationszwecken, für Präparate, die bei Operationen gewonnen werden und in einigen Tagen oder Wochen vorgezeigt werden sollen, empfehlen. Das einzig unangenehme, der Uebergang des Blutfarbstoffes in das Chloroformwasser, lässt sich vielleicht durch vorheriges starkes Auswässern oder durch Wechsel der Conservirungsflüssigkeit nach einiger Zeit beseitigen.

Herr Bardeleben macht in der Discussion auf die antifermentative Wirkung des Chloroforms aufmerksam in seiner Anwendung als Zusatz zur Schreibtinte, Klebelösungen und Gummi arabicum, um die Schimmelung zu verhüten. Auch hat Herr Bardeleben schon in früheren Jahren kleine Mengen Chloroforms dem Wasser, in welchem er frische anatomische Präparate kurze Zeit aufbewahren wollte, hinzugesetzt.

Herr Adelmann frägt, ob bereits mikroskopische Untersuchungen bezüglich der durch das Chloroformwasser bedingten Texturveränderungen in den Präparaten angestellt seien.

Herr Heidenhain verneint dies.

Herr Bardeleben bemerkt, dass die feinere Textur in allen wasserhaltigen Flüssigkeiten afficirt würde.

Herr Mehlhausen erklärt, dass Nahrungsmittel wegen des anhaftenden Geschmacks nach Chloroform in Chloroform nicht conservirt werden könnten.

Herr Bardeleben bemerkt hierzu, dass der Chloroformgeschmack auch nicht durch Kochen beseitigt werden könne.

Nächste Sitzung unter Vorsitz des Herrn Bardeleben am 2. Juli in der Königl. Charité (Sommerlazareth).

Sitzung am 2. Juli 1888.

Vorsitzender: Herr Bardeleben; Schriftführer Herr J. Israel.

1. Herr Bardeleben: Vorstellung eines Falles von **Beckenschuss.** 27 Jahre alter Mann, vor $5^1/_2$ Wochen (am 23. Mai) von einem Wachtposten geschossen. Entfernung ca. 60 Schritt. Eingangsöffnung hinten zwei Finger breit unterhalb der Mitte der rechten Crista ilei, Ausgangsöffnung vorn rechts, 1 Handbreit über der Spina sup. ant. — Keine Peritonitis. Nach 2 Tagen spontaner Stuhlgang, keine Blutbeimengung. Am 6. Tage nach dem Schuss Entleerung von Koth aus der Ausschussöffnung; 2 Tage lang kein Stuhl p. anum; dann allmählich immer weniger, nach 10 Tagen fast gar Nichts mehr aus der Wunde und normale Entleerungen. 2 Wochen lang Wohlbefinden; dann Erscheinungen von Obstruction; nach Eingiessung nur vorübergehend Erleichterung. 4 Tage lang Uebelkeit, Meteorismus; dann wieder reichliche Kothentleerung aus der Ausschussöffnung. Seitdem wieder Wohlbefinden. Also: Schuss hat extraperitoneal das Colon ascendens gestreift, nicht geöffnet; erst nach 6 Tagen Necrose der getroffenen Partie und Kothfistel.

Herr R. Köhler: Der von dem Herrn Vorsitzenden eben vorgestellte Fall scheint besonders aus dem Grunde interessant, als er geeignet erscheinen könnte, die Wirkung unseres modernen Militärgewehres bei Schüssen aus grosser Nähe zu demonstriren. Man nimmt allgemein an, dass solche Nahschüsse aus unserm jetzigen Gewehre die bekannte hydraulische Pressung in dem getroffenen Theile erwarten lassen. Dass diese nicht immer eintrifft, beweist der vor uns liegende Patient, welcher keine Spur einer solchen Pressung zeigt. Eine ganz ähnliche Beobachtung konnte ich vor einigen Tagen machen. Ich sollte ein Gutachten über einen Mann abgeben, welcher von einem Militärposten in den Rücken geschossen war. Ich habe zwar den Patienten nicht selbst behandelt, habe mir aber eine genaue Krankengeschichte behufs Ausstattung des Gutachtens verschafft.

In der Nacht vom 2./3. April d. J. wurde der 22jährige Mann bei einem Fluchtversuche von einem Militärposten in den Rücken geschossen. Die Entfernung zwischen dem Schützen und dem Getroffenen betrug ungefähr 20 Schritt. Der Schusseingang befand sich in der Höhe des ersten Lendenwirbels, 8 cm nach links von der Mittellinie der Wirbelsäule, die Ausgangsöffnung 14 cm weiter nach vorn, am anderen Ende der linken 11. Rippe. Die Eingangsöffnung war vollkommen kreisrund, von der Grösse des Querschnitts des Projectils, die Ausgangsöffnung länglich, etwa doppelt so gross wie der Einschuss. In der Ausschussöffnung war das freiliegende vordere Ende der 11. Rippe zu sehen. Der Verletzte bekam circumscripte Peritonitis; der Urin enthielt in den ersten 48 Stunden nach der Verletzung viel Blut, so dass in Anbetracht der Lage des Schusscanals eine Verletzung der linken Niere angenommen werden musste. Am 1. Juni cr. war der Schusscanal in seiner ganzen Länge vernarbt, und Patient konnte aus der ärztlichen Behandlung entlassen werden. Ein circumscriptes peritonitisches Exsudat ist noch jetzt nachzuweisen. Auch dieser Nahschuss hat also keine

hydraulische Pressung erzeugt, obgleich blutreiche Organe, sowie die Niere getroffen sind.

2. Herr Bardeleben: Vorstellung eines Falles von **complicirtem Schädelbruch.** 21 Jahre alter Mann, am 31. Mai mit einem Fahrstuhl 3 Etagen tief gestürzt. Am Hinterkopf links Quetschwunde mit $^1/_2$ cm tiefer Depression eines 3 cm im Durchmesser haltenden Knochenstücks. Am rechten Oberschenkel grosse, auf einen Knochenbruch zwischen mittlerem und unterem Dritttheil führende Quetschwunde. 4 Tage lang Benommenheit, keine Lähmungserscheinungen. Ophthalmoskopisch links geringe Stauung; sonst normal. Sah in den ersten 8 Tagen „gar Nichts", verkannte alle Farben (auch blau!). Nach 14 Tagen Besserung der Sehschärfe; Klagen über Doppelbilder: Parese des linken Abducens. (Pat. erzählt freilich, auch früher schon doppelt gesehen zu haben). Jetzt, 5 Wochen nach dem Unfall, ist der Oberschenkelbruch consolidirt, die Schädelwunde geheilt (tiefe Mulde; an der Depression war nichts geändert) bis auf 2 kleine oberflächliche Stellen. Abducensparese links besteht noch, Sehschärfe links $^{15}/_{30}$, rechts $^{15}/_{40}$ (ophthalm. Astigmatismus!). Farben werden alle richtig erkannt, Gesichtsfeld normal.

Herr v. Bergmann macht auf die Häufigkeit der Abducenslähmungen bei Schädelbrüchen aufmerksam und erklärt dieselben durch gleichzeitige Fissuren der Schädelbasis. Bei der grossen Länge seines Verlaufs sei der Nerv besonders leicht Läsionen ausgesetzt. Auch in dem vorliegenden Falle vermuthet Herr v. Bergmann eine Längsfissur der Basis als Ursache der Abducensparese.

Herr Bardeleben hält letztere für eine alte Affection mit Rücksicht auf Anamnese und Fehlen jedes anderen Symptoms einer Basisfractur.

3. Herr Bardeleben: Vorstellung eines Falles von **Luxatio sub talo.** 50 Jahre alter Mann, am 1. Juni beim Abspringen vom Omnibus auf Asphalt ausgeglitten und eine kurze Strecke geschleift. Der rechte Fuss in starker Klumpfussstellung, Taluskopf in richtiger Stellung zu den Malleolen, Calcaneus mit dem ganzen übrigen Fuss stark nach innen rotirt (Vorzeigung eines vor der Einrenkung hergestellten Gypsabgusses). Also Zerreissung der Ligg. calcan. fibul. antic. und postic., während das Lig. talofibul. gehalten haben muss. — Leichte Reduction. Die über den Taluskopf hinübergespannte Haut ist nach ca. 14 Tagen zum Theil nekrotisch geworden; doch geht die Nekrose nicht in die Tiefe, es ist keine Schwellung mehr vorhanden, Fuss activ beweglich, keine Schmerzen.

4. Herr Bardeleben: Vorstellung eines Falles von **Elephantiasis penis.** 46 Jahre alter Mann; seit 26 Jahren in verschieden grossen Intervallen an schmerzhaften Anschwellungen der Genitalien leidend. Die Rückbildung war nie vollkommen, so dass allmählich eine Verdickung von Penis und Scrotum entstand. Seit 10 Jahren Entstehung warziger Auswüchse, namentlich am Präputium, das Orificium praeputii blieb frei; die Scrotalhaut wenig verändert. Am 17. April wurde der Patient mit faustdickem Penis, kindskopfgrossem Scrotum und mit schwerer Phlegmone der Bauchdecken aufgenommen. Die letztere ist nach multiplen Incisionen, langdauernden Bädern u. s. w. geheilt. Patient hat sich erholt und glaubt, dieses Mal sei die Schwellung wieder soweit zurückgegangen, wie sie vor der jetzigen Krankheit war.

5. Herr Bardeleben: Vorstellung eines **durch einzeitige Operation geheilten Falles von Echinococcus des linken Leberlappens.** 24 Jahre altes Mädchen, seit 2 Monaten krank, seit 2 Wochen schmerzhafte Schwellung in der Magengegend. Bei der Aufnahme auf die chirurgische Klinik (17. Mai) grosse Prostration, Abmagerung, ikterische Haut. Eine Probe-

punction hatte Echinococcushaken in eitriger Flüssigkeit ergeben. — Am 18. Mai einzeitige Operation; Incision, Annähen des Peritoneum viscerale an die Bauchwunde, Oeffnung der Geschwulst. 1300 cbcm Eiter mit zahllosen Blasen. Vier Tage lang Erbrechen, Entleerung von Galle aus der Wunde. Nach 18 Tagen noch oberflächlicher Granulationsstreifen, nach 4 Wochen Heilung vollständig. Die Patientin hat sich vollkommen erholt, sieht frisch und blühend aus.

6. Herr Bardeleben: Vorstellung eines Falles von **Echinococcus in der Muskulatur des rechten Oberschenkels.** 58 Jahre alte Frau, welche Dämpfung über der linken Lungenspitze hat und angab, früher syphilitisch inficirt gewesen zu sein, mit Fieber, Schmerzen und Schwellung des rechten Beins am 26. Juni aufgenommen. Oberhalb der Kniekehle soll schon seit 5 Jahren Schwellung bestehen; seit 14 Tagen plötzlich Zunahme nach oben und unten. Incisionen entleeren aus der Geschwulst an der Wade und am Oberschenkel ca. 700 cbcm Eiter, in welchem sich zahllose kleine und grosse Blasen befinden. Echinococcushaken, geschichtete Membranen. — Verlauf fieberfrei. —

Herr Bramann berichtet über einen Echinococcus der Oberschenkelmuskulatur, den er vor 10 Tagen operirt hat. Bei dem Patienten soll sich vor 6 Jahren nach einer Contusion unter dem rechten Trochanter major eine Geschwulst gezeigt haben, anfangs schmerzhaft, später indolent. Drei Jahre später bedeutende Dickenzunahme des Oberschenkels, welche sich allmählich bis zur Kniekehle erstreckte. Vor 2 Jahren wurde Patient einer grössern ärztlichen Gesellschaft als Fall von Pseudo-Muskelhypertrophie vorgestellt. Vor 10 Tagen traten Fieber und Schmerzen auf, und die Geschwulst öffnete sich spotan. Herr Bramann fand bei der Aufnahme einen enormen fluctuirenden Sack vom Trochanter bis zur Wade an der hinteren Seite des Oberschenkels. — Aus einer linsengrossen Oeffnung traten in jauchigem Eiter schwimmende Echinococcusblasen. Der Sack wurde mit grossem Schnitt geöffnet; er lag zwischen Periost des Femur und Muskulatur der Beugeseite, und war mit enormen Mengen von Blasen gefüllt; die Mutterblase war bis auf Reste zu Grunde gegangen.

Herr J. Israel hat bei einem Knaben einen orangegrossen Echinococcus operirt, der seinen Sitz unter den Adductoren des Oberschenkels hatte.

Herr J. Wolff verfügt über eine gleiche Beobachtung, welche in einer Dissertation von Herrn Tavel niedergelegt ist.

7. Herr A. Köhler: Vorstellung eines Falles von **geheilter Luxatio cubiti complicata.** 12 Jahre alter Knabe, Mitte Mai beim Sprung über den „Bock“ auf die ausgestreckte rechte Hand gefallen. Das untere Ende des Humerus hatte die Weichtheile der Ellenbeuge durchstossen bis auf den N. medianus, der wie eine straff gespannte Sehne über den freiliegenden Knochen hinwegging. Die primäre Desinfection, die Einrenkung und der erste Verband waren am Orte der Verletzung (Steglitz) gemacht. — Reactionslose Heilung mit frei beweglichem Gelenk. —

8. Herr A. Koehler: Vorstellung eines Falles von **operativem Pseudomyxoedem.** 46 Jahre alte Frau, März 1886, Totalexstirpation einer 720,0 schweren Struma durch Herrn Oberstabsarzt Dr. R. Koehler; $^3/_4$ Jahr später Wiederkehr früher schon vorhandener Schwellungen an Händen, Füssen und im Gesicht, leichte Ermüdung, etwas schwerfällige Sprache. Weil die Patientin damals starken Eiweissgehalt des Urins hatte, die Schwellungen eine Zeit lang rein oedematös waren; weil Gefühl, Gedächtniss, Intelligenz intact, die Haare nicht ausgegangen, die Zähne nicht ausgefallen sind, möchte der Vortragende den Fall nicht bestimmt für

Myxoedem erklären. Die 15 „Sätze" des Myxoedem-Berichtes (Lancet, 2. Juni 1888 p. 1078) werden auszugsweise mitgetheilt. —

Herr Landgraf hält das Krankheitsbild für Myxoedem, indem er auf die trockene rissige Haut, den Mangel des Schwitzens, Neigung zum Frieren, die verlangsamte Sprache hinweist. Das Fehlen mancher Erscheinungen sei erklärlich aus der Kürze der Zeit, die seit der Operation verflossen sei.

9. Herr A. Köhler: Die **Urethrotomia ext. als Blutstillungsmittel bei Blasengeschwülsten.** Durch 3 Fälle ist Vortr. zu der Aufstellung dieses therapeutischen Vorschlags gekommen. Der erste, von der Bardelebenschen Klinik, betraf einen 60jährigen Mann, der vor fast 3 Jahren, durch Blasenblutungen auf's Aeusserste heruntergekommen, nach der Urethrotomie, welche übrigens eine inoperable Geschwulst erkennen liess (Charité-Annalen Jhg. XII), und Drainage der Blase keine Blutungen mehr hatte und $^5/_4$ Jahre (auch nach dem 4 Wochen post operat. erfolgten Schluss der Dammwunde) frei blieb und sich vollständig erholte. Der zweite von Trzebicky (Wiener med. Presse, 18. October 1885) berichtete Fall war dadurch merkwürdig, dass bei ihm die Blutungen nach dem Dammschnitt aufhörten, obgleich die Ursache nicht gefunden wurde. Der dritte Fall ist von Southam und Oxon (Lancet, 26. Mai 1888, p. 1023) berichtet, und hier wird direkt der Vorschlag gemacht, bei heruntergekommenen Patienten mit Blasengeschwülsten erst dann die Sectio alta zu machen, nachdem sie sich, durch den Harnröhrenschnitt von den fortwährenden Blutungen befreit, erholt haben. Vortr. schliesst sich diesem Vorschlage an.

10. Herr A. Koehler: Vorzeigung einer **Bandage für Wanderniere.** Durch die Mittheilungen von Niehaus (Centralbl. f. Chir., December 1888) veranlasst, hat Vortr. von Thamm (Karlstr. 14) den vorgezeigten, aus Beckenring mit verticalem, die Hohlpelotte in einem Kugelgelenk tragenden Stahlstab bestehenden Apparat, anfertigen lassen. Die Patientin ist sehr zufrieden damit. Die Feder des Beckenringes ist noch zu stark, und an der Rückenseite muss noch besondere Polsterung angebracht werden.

11. Herr Stenzel: **Beitrag zur Radicaloperation grosser Hernien.** Anton M., 35 Jahre, Arbeiter. Seit 14 Jahren besteht eine rechtsseitige reponible Scrotalhernie von Mannskopfgrösse (Umfang 50 cm, Länge von der Mitte des Lig. Poup. bis zur unteren Spitze 25—26 cm). Die Bruchpforte ist für 4 Finger bequem durchgängig.

Radicaloperation am 24. März cr. Nach Spaltung des Bruchsackes wird derselbe isolirt und etwa in der Mitte amputirt; die obere Hälfte wird der Länge nach in 3 Streifen bis in die Bruchpforte hinein gespalten; die einzelnen Streifen werden nach innen aufgerollt, zunächst in sich und dann an der Bruchpforte rings durch Catgutnähte so befestigt, dass der gebildete Pfropf durch die Bruchpforte möglichst weit nach der Bauchhöhle hin invaginirt wird. Exstirpation des übrigen Bruchsackes und Etagennaht der Wundhöhle: Jodoform. Moosverband. Heilung per primam. Entlassung am 3. Mai. Seit 14 Tagen arbeitet der Operirte ohne Beschwerde. Der Bruch ist nicht wieder ausgetreten, es wird ein Bruchband getragen.

Herr Sonnenburg: Es dürfte den Herrn Vortragenden interessiren, dass Macewen z. B. den Bruchsack aufrollt und wie ein Kissen oder Polster am inneren Leistenringe durch complicirtes Verfahren fixirt. Ebenso fixirt Barker den abgeschnittenen Bruchsack am inneren Ringe.

Im Anschluss an den vorgetragenen Fall von Radicaloperation einer Leistenhernie, erlaube ich mir Ihnen ein Präparat einer congenitalen seltenen Hernie zu demonstriren, bei der ich vor einigen Tagen die Radicaloperation machte. Bekanntlich kann die Störung im Descensus testiculorum drei besondere Modificationen des Leistenbruchs hervorrufen

der nicht obliterirte Processus vaginalis kann hinter dem inneren Leistenring unmittelbar vor dem Peritoneum (Hernia praeperitonealis), oder innerhalb des Leistencanals zwischen den Bauchmuskeln und zwar zwischen Obliquus extern. und internus (Hernia inguino-interstitialis), oder endlich drittens vor dem äusseren Leistenring direkt unter der Haut sich ausdehnen (Hernia inguinalis superficialis). Auf letztere Form hat Herr College Küster wieder aufmerksam gemacht. In meinem Falle lag der Hoden dicht vor dem äusseren Leistenring, die Hernie, deren Bruchsack Sie hier sehen, hatte sich neben dem Hoden vorbei aus dem Leistencanal herausgedrängt, und da kein bestimmter Weg nach dem Hodensack vorhanden war, so hatte sie sich unter der Haut direkt ausgebreitet. Da bei dem Patienten, einem jungen Officier, ein Bruchband nicht getragen werden konnte, so sah ich mich zur Radicaloperation veranlasst.

12. Herr Stenzel: **Merkwürdiger Befund bei der Operation einer eingeklemmten Hernie.** Hermann S., 39 Jahre, Arbeiter. Seit 6 Jahren besteht ein rechtsseitiger, nicht vollständig durch ein Bruchband zurückzuhaltender Leistenbruch von der Grösse zweier Fäuste (Umfang 30 cm, Länge vom Lig. Poup. bis zur Spitze 18 cm). Einklemmungserscheinungen bestehen 36 Stunden. Herniotomie am 20. Mai, gleich nach der Aufnahme in's Krankenhaus. Im Bruchsacke sind etwa 200 g klares Bruchwasser enthalten, ausserdem eine faustgrosse platte Geschwulst, welche an der Oberfläche mit einer glatten, röthlich-weissen Schwarte bedeckt erscheint. Dieselbe verjüngt sich nach der Bruchpforte und ist im Bruchsackhalse eingeschnürt, es bestehen keine Verwachsungen mit dem Bruchsacke. Nach Erweiterung der Bruchpforte kann man den schwartigen Strang bis in die Bauchhöhle verfolgen. Eine Incision ergiebt unter einer 3—4 mm dicken Schwarte dunkelrothen Darm, der sich von der Umhüllung nicht trennen lässt. Nach starker Erweiterung der Bruchpforte gelingt es, die umwachsene Darmschlinge zu reponiren; dabei gleitet dieselbe wie ein freier Darm in die Bauchhöhle zurück. Anschluss der Radicaloperation wie im vorigen Falle und zugleich Schnittoperation einer gleichseitigen Hydrocele. Nach ungestörter Heilung Entlassung des Patienten am 19. Tage ohne Bruchband. An der Bruchpforte kein Impuls beim Husten bemerkbar. Die Entstehung des seltenen Befundes deutet Herr Stenzel so, dass der früher mit dem Bruchsacke verwachsene Darm durch die starke Ansammlung von Bruchwasser bei fortgesetztem Tragen eines Bruchbandes wieder frei geworden ist, aber eine schwartige Bekleidung behalten hat.

13. Herr Stenzel: **Vier Fälle von Verletzung des Nervus ulnaris.**

a) Sch., 24 Jahre, Arbeiter, hat Mitte Februar cr. durch einen Messerstich dicht an der Handwurzel eine Verletzung des rechten Nerv. ulnar. erlitten. Heilung anderweitig mit stark adhärenter Hautnarbe. Der Kranke hat jetzt wegen gleichzeitig entstandener Beugecontractur des 4. und 5. Fingers die Charité aufgesucht. Er besass noch vollkommene Ulnarislähmung.

b) August Schw., 34 Jahre, Schornsteinfeger. Verletzung in postepileptischer Verwirrtheit mit einem Rasirmesser, handbreit oberhalb der linken Handwurzel. Aufnahme in die Anstalt am 27. April cr., erst 24 Stunden nach der Verletzung. Eine Durchschneidung des Nerv. uln. wird in der bereits entzündeten Wunde nicht gefunden. Es ist vollkommene Lähmung der Hand im Bereiche des Nerv. uln. eingetreten.

c) August R., 55 Jahre, Arbeiter, verübte ein conamen suicidii mit einem Rasirmesser. Aufnahme am 24. April cr. Der Kranke ist stark anämisch. Ausser anderen Verletzungen besteht eine Durchschneidung des linken Nerv. ulnar. dicht über der Handwurzel. Nervennaht mit feinstem

Catgut durch die beiden Stümpfe. Seit acht Tagen vermag der Kranke die Adduct. poll. und die Interossei des I. und II. Paares zu gebrauchen.

d) Arbeiter, 19 Jahre. Verletzung in der Anstalt durch Schlag in eine Fensterscheibe am 5. Juni cr. Naht des durchschnittenen rechten N. ulnaris $^1/_2$ Stunde nach der Verletzung. Etwa 14 Tage später beginnende Function im vorletzten Ulnarisgebiete. Heute, 27 Tage nach dem Unfall, ist die betreffende Muskulatur noch deutlich atrophisch, aber der Kranke vermag sämmtliche vom N. ulnaris versorgten Muskeln zu gebrauchen mit Ausnahme des M. interosseus intern. für den 5. Finger.

14. Herr Stenzel: Demonstration eines **Apparates zur Aufbewahrung chirurgischer Nadeln:** In einem, zur Hälfte mit Alkohol und Glycerin ana, unter Zusatz von 1 : 1000 Thymol, gefüllten Blechkasten befinden sich die Nadeln in Trögen, welche mit Paraffinum solid. und Paraffin. liquid. ana sterilisirt ausgegossen sind. Durch eine Vorrichtung erheben sich die Tröge mit den Nadeln aus der Flüssigkeit beim Oeffnen des Deckels und sind zum sofortigen Gebrauche bereit, während sie beim Schliessen des Deckels wieder in die Flüssigkeit tauchen und hierin sowohl aseptisch, als auch frei von Rost aufbewahrt bleiben.

Sitzung am 8. October 1888.

Vorsitzender: Herr v. Bergmann; Schriftführer: Herr Sonnenburg.

Als Gäste anwesend: Herr Griffiths aus Cambridge, Herr Will aus Königsberg.

1. Herr A. Köhler: **Operation einer Pylorusstenose** (mit Krankenvorstellung). Köhler stellt nach Aufzählung der verschiedenen bei Pylorusstenose empfohlenen Verfahren einen Patienten vor, den Bardeleben vor $2^1/_2$ Monaten auf dieselbe Weise operirt hatte, wie Heinecke und Mikulicz in je einem Falle.

35 Jahre alter Klempner trank Anfangs Juni rohe Salzsäure, nach 14 Tagen Symptome der Pylorusstenose. Gewichtsverlust in 5 Wochen von 130 auf 76 Pfund, äusserste Schwäche. Am 25. Juli Laparotomie, Längsspaltung des Pylorus, quere Vereinigung der Wunde. Ganz reactionsloser Verlauf, schnelle Erholung. Nach 4 Wochen Körpergewicht 83, jetzt 89 Pfund. Patient hat keine Beschwerden und arbeitet seit seiner Entlassung (5. September, also seit 5 Wochen) fast wie vor dem Unfall. Bei narbigen Stricturen, welche, auf den Pylorus beschränkt, von gesunder Magen- und Zwölffingerdarmwand umgeben sind, ist dieses einfache und kurzdauernde Verfahren allen anderen vorzuziehen.

2. Herr Nicolai: **Mehrfache schwere Verletzung durch eine Locomotive** (mit Krankenvorstellung). Bruch des Schulterringes und des Brustkorbes durch Eindrücken des Brustbeines; Verletzung der Lunge. Bruch des linken Oberarmes, Lähmung des N. radialis. Bruch des Beckens, Lähmung des Mastdarmes und der Blase. Heilung.

Pionier R. vom Eisenbahnregiment, Hülfsheizer, wollte am 24. März d. J., bevor die Maschine den Schuppen verliess, sich noch auf den Führerstand schwingen, kam aber zu spät und wurde von der Ecke des Tenders gegen die Ecke der Thorwegmauer gedrückt und durch die enge Spalte zwischen diesen Beiden hindurchgezwängt. Hierbei erhielt er obige Verletzungen.

Befund im Lazareth: Tiefer Verfall, halb leblos, blaugraues verfallenes Antlitz, Blick gebrochen, Pupillen aber reagirend, Athem stockend, röchelnd,

30 bis 32 pro Minute. Puls klein, verschwindend, 100 bis 104 pro Minute. Athemgeräusch auf beiden Seiten der Lunge vesiculär, links von mittel- und grossblasigem Rasseln begleitet, jedenfalls von Blut herrührend. — Kein Pneumothorax nachweisbar. — Ausgeworfen wurde nichts, obwohl Hustenreiz vorhanden war und Hustenstösse erfolgten. Diese waren, wie die Athmung überhaupt, erfolglos, weil das Brustbein beim Ausathmen und beim Husten sich aufblähte, beim Einathmen aber einsenkte und somit einen Eintritt von Luft in die Brust vereitelte. Es war hiermit eine hochgradige Insufficienz der Athmung bedingt, welche um so bedenklicher war, als wahrscheinlich noch Blut in die Lunge floss, ohne expectorirt werden zu können, und daher Suffocation drohte. Die blasse und blaue Färbung der Lippen, der verschwindende, kleine Puls deuteten auch die Hochgradigkeit des Lufthungers an.

Nach mehrfachen vergeblichen Versuchen erwies sich folgender Verband als zweckmässig. Auf einem Bogen Pappe wurde das Muster eines Vorderkürasses projizirt und ausgeschnitten, dann mit Wasser benetzt und mit Binden einem gesunden Manne von der ungefähren Figur des Verletzten auf die blosse Brust gebunden. Nachdem der Panzer getrocknet war, hatte er vollkommen die Form des Modells angenommen. Nun wurde die Innenfläche des Panzers mit geschmolzener Heftpflastermasse bestrichen und derselbe auf die Brust des Verletzten geklebt. Einige Bindenzüge mit breiten Heftpflasterstreifen vollendeten die Haltbarkeit desselben. Die Schulterstücke des Panzers wurden über die Schultern des Verletzten gelegt, die Achsellöcher waren soweit von einander entfernt, dass die Schultern nicht nach vorn genommen, und somit die Schlüsselbeine nicht weiter verschoben werden konnten, die Bruchstücke der Rippen klebten vermittelst ihrer Weichtheile an der starren Pappwand an, welche somit eine Art äusseren Skelettes darstellte. Der Athemtypus wurde hierauf sofort abdominal, die Wangen und Lippen, welche bisher immer noch bläulich und bleich aussahen, gewannen alsbald ein frisches Roth. Der Husten ging leicht von Statten, der Auswurf wurde ohne Schmerzen entleert. Die Lungenblutung hörte nach 5—6 Tagen gänzlich auf.

Unter diesem Verbande, welcher 4 Wochen liegen blieb, heilten die Rippen und Schlüsselbeine in der Vollkommenheit, dass jetzt die Bruchstellen noch mit Mühe wiederzufinden sind. Patient hatte 81—89 cm Brustumfang, also 8 cm Spielraum. Bei der Umlagerung des Kranken stellte sich später heraus, dass auch der N. radialis am linken (gebrochenen) Arme gelähmt sei. Freilegung und Loslösung des Nerven durch Operation, später Anwendung von Elektricität. Am 23. Juni (3 Monate nach der Verletzung) konnte zum ersten Male eine deutliche Reaction der Vorderarmmuskulatur und eine leise Bewegung der Hand bemerkt werden. Zur Verbesserung der Circulations- und Ernährungsverhältnisse wurde noch Massage des Armes und der Brustmuskulatur in einer Reihe von Dampfbädern verordnet. Unter fortgesetzter Anwendung dieser Behandlung ist nunmehr die Beweglichkeit des Handgelenkes, und zwar der Basalgelenke der Finger sowohl, wie auch das Spreizen des Daumens und der Finger bei Dorsalflexion der Hand, wieder vollkommen und in alter Kraft möglich.

Jetzt sieht der Mann seiner Entlassung entgegen, er wird seinen Dienst wieder aufnehmen und hofft dereinst Locomotivführer zu werden.

Herr Israel erwähnt in Hinsicht auf die Radialislähmung bei Fracturen zwei derartige Fälle, die mit günstigem Erfolge operativ beseitigt wurden und die Eigenthümlichkeit zeigten, dass bei dem einen der Fälle nach 6 Wochen unter galvanischer Behandlung die Function wiederkehrte, in dem anderen Falle nach demselben Zeitraume ohne galvanische Behandlung ein gleich gutes Resultat erzielt wurde.

Herr v. Bergmann betont, dass die Wiederkehr der Function vor dem 90. Tage eine Seltenheit sei.

3. Herr Bramann: **Doppelseitige Serratuslähmung** (mit Krankenvorstellung). Die 16jährige Patientin stammt aus gesunder, neuropathisch nicht veranlagter Familie und ist bis vor 3 Jahren stets gesund gewesen. Vor drei Jahren machte sie eine schwere Diphtherie durch, von der sie langsam, aber vollständig genas. Vor 2 Jahren bemerkte sie angeblich plötzlich und ohne eine Ursache angeben zu können, eine Schwäche in ihren Schultern und war nicht im Stande, die Arme vollständig zu erheben.

Auf den ersten Blick bietet die Pat. das Bild einer Serratuslähmung dar, das vor Allem in dem charakteristischen flügelförmigen Abstehen der Schulterblätter besteht. Bei genauerer Untersuchung der Pat. aber ergeben sich doch erhebliche Abweichungen von jenem Bilde. Während bei der uncomplicirten Lähmung jenes Muskels der untere Winkel des Schulterblattes bei ruhig herabhängendem Arm um ein Weniges der Wirbelsäule genähert, und der innere Rand, wenn auch nicht immer, so doch in den meisten Fällen ein wenig vom Thorax absteht, ist, bei derselben Haltung des Arms, die Entfernung der Schulterblätter von der Wirbelsäule über Hand breit, und der innere Rand steht nun fast 3 Finger breit vom Thorax ab, zugleich ist das Schulterblatt sehr nach dem Nacken zu in die Höhe gerückt und steht mit seinem unteren Winkel etwa in der Höhe des fünften Intercostalraumes. Die Region zwischen Schulterblättern und Wirbelsäule erscheint muldenförmig, die langen Rückenmuskeln scheinen atrophisch. Die Schulter ist stark nach unten gesunken, das Acromion sehr abschüssig, das acromiale Ende der Clavicula steht tiefer als das sternale, das letztere fast sub luxirt. Versucht die Pat., ihren Arm in Abduction zu erheben, was nicht ganz bis zur Horizontalen gelingt, so rücken die Schulterblätter, die bei der einfachen doppelseitigen Serratuslähmung sich mehr und mehr der Wirbelsäule nähern, ohne auch jetzt vom Thorax wesentlich abzustehen, hier noch mehr von der Mitte ab und werden zugleich sehr stark in die Höhe gezogen, ihr innerer Rand steht weit vom Thorax ab, während eine Drehung des Schulterblattes nicht erfolgt.

Während dieses Vorganges spannen sich die laterale Portion des Cucullaris, der fast normal erscheint, sehr stark an und scheint fast ausschliesslich die geringe Erhebung des Schulterblattes zu besorgen. Beide Deltoidei, sowie die Muscul. suprasp. und infrasp. erscheinen sowohl in ihrer Entwickelung wie in ihrer Function normal.

Versucht die Patientin, die in dieser Abductionsstellung befindlichen Arme nach vorn zu führen, was ebenfalls nur ganz unvollkommen möglich ist, so rückt die Scapula nur noch etwas mehr nach aussen, behält aber im Uebrigen obige Stellung bei.

Von vorn betrachtet, erscheinen die Fossae supra- und infraclaviculares abgeflacht, ebenso wie die oberen vorderen Thoraxpartieen, zumal im Bereiche der Pectorales, deren Function ebenfalls beeinträchtigt erscheint, da die Patientin den Arm nicht über den Thorax, und die Hand auf die andere Schulter zu legen vermag. Der Arm, vielleicht mit Ausnahme des Triceps beiderseits, erscheint wie die Hände und die unteren Extremitäten normal.

Aus obigem folgt, dass es sich bei dieser Patientin um den Functionsausfall und Atrophie folgender Muskeln beiderseits handelt: des Serrat. ant. major, der Rhomboidei, der medianen Hälfte des Cucullaris, des Pectoralis major und minor und wahrscheinlich auch des Latissimus dorsi. Durch elektrische Reizung zeigten alle diese Muskeln eine erhebliche Herab-

setzung ihrer Erregbarkeit, von den Serrati war nichts nachzuweisen und die langen Rückenstrecken erschienen ebenfalls afficirt.

Es handelt sich somit um die von Erb als juvenile Muskelatrophie bezeichnete Form der myopathischen progressiven Muskelatrophie, bei welcher zwar der Serratus am meisten, mit ihm aber zahlreiche andere Muskeln afficirt sind.

Die für die spinale progressive Muskelatrophie charakteristischen Reizerscheinungen, die fibrillären Muskelzuckungen, die Erhöhung der Reflexe und andere, fehlen hier.

4. Derselbe: **Psoriasis linguae mit Carcinom** (mit Krankenvorstellung). Bramann stellt sodann einen Patienten vor, welcher seit 16 Jahren an einer ausgedehnten Leucoplacia linguae leidet und bei welchem vor etwa 4 Monaten ein Carcinom der linken Wangenschleimhaut sich entwickelt hat. Die hier vorwiegend die ganze Zunge und die Wangenschleimhaut überziehende Form der Leucoplacie, die hauptsächlich bei Rauchern und deshalb fast nur bei Männern vorkommt, hat mit Syphilis nichts zu thun und besteht in chronischen Entzündungsprocessen der Schleimhaut mit Verhornung der oberflächlichen Epithelmassen. In hochgradigen Fällen kann sie wegen Verdickung der Zunge, Wangen und Lippen sehr lästig werden. Das beste und wirksamste Mittel dagegen ist der Paquelin, wie v. Volkmann schon vor Jahren betont hat. Mehrere hartnäckige Fälle sind auf diese Weise geheilt. Wie bei diesem Patienten war noch bei 16 anderen mit Leucoplacie behafteten Patienten der v. Bergmann'schen Klinik Carcinom zur Entwickelung gekommen, womit durchaus nicht gesagt sein soll, dass die an und für sich unschuldige Affection sich direkt in Carcinom umgewandelt hätte, sondern dass ein jahrelanges Bestehen dieses Leidens die Entstehung von Carcinom in derselben Weise begünstigt, wie die Eczeme bei Schornsteinfegern, Paraffinarbeitern und Andere.

5. Derselbe: **Luxatio humeri retroglenoidea** (mit Krankenvorstellung). (Der Vortrag wird in extenso erscheinen.)

Herr Sonnenburg erwähnt eines Falles einer Luxatio retroglenoidea humeri, den er als poliklinischer Assistent im Königlichen Klinikum beobachtete, bei dem der Arm gleichfalls in Adduction, der Vorderarm in Pronation stand.

Den von Herrn Bramann zuletzt vorgestellten Fall von Luxatio intra partum möchte er nicht ohne Weiteres als solche gelten lassen; denn die hochgradige Verkürzung (Wachsthumshemmung) des Humerus würde sich nicht erklären lassen. Sonnenburg glaubt es hier möglicherweise mit dem Folgezustand einer intra partum erfolgten Epiphysenlösung zu thun zu haben. Die in Folge dieser Verletzung verursachten Aenderungen der Pfanne und des Humeruskopfes (Atrophie desselben) erklären genügend die bei Bewegungen wahrzunehmende scheinbare Leerheit der Pfanne.

Herr v. Bergmann: Soweit man es durch die Palpation erkennen kann, scheint die Pfanne leer Uebrigens konnte wohl nur durch das Sectionsmesser in diesem Falle entschieden werden, ob Luxation oder Epiphysenlösung vorhanden sein.

Herr Küster bemerkt, dass solche Fälle von Luxatio retroglenoidea, welche beim neugeborenen Kinde vorkommen und die der Vortragende als während der Geburt entstanden ansieht, zum Theil auf angeborene Verhältnisse zu beziehen sind. Sie bilden dann eine Analogie zu der Lux. coxae congenita.

Vor 10 Jahren hat Küster einen solchen Fall gesehen und beschrieben Die Luxation war doppelseitig; da sich später Gelegenheit fand, den Fall

anatomisch zu untersuchen, so konnte Küster sich davon überzeugen, dass es sich dabei um angeborene Anomalie der Pfanne und des Kopfes handelte.

Herr Nicolai beobachtete vor Kurzem eine Luxatio humeri retroglenoidea und macht besonders auf die auf der vorderen Seite auffallende Abflachung zur Sicherung der Diagnose aufmerksam.

Herr Schüller betont, dass die Luxatio retroglenoidea nach seinen Versuchen nur durch Erhebung des Armes mit Rotation bei der Leiche zu Stande käme.

6. Herr v. Bergmann stellt ein 17jähriges Mädchen von gracilem Körperbau, anämischer Hautfarbe und schwächlich entwickelter Muskulatur vor, die ganz symmetrisch eine **Subluxation beider Hände** nach der Beugefläche des Vorderarmes zeigt. Die untere Gelenkfläche der Ulna zeichnet sich deutlich durch die Haut, während von der unteren Radiusepiphyse bloss der obere Rand deutlich durchzufühlen ist, also die Gelenkfläche der ersten beiden Carpalknochen noch theilweisen Contact mit der entsprechenden Gelenkfläche des Radius hat. Die Hand kann volarwärts in vollem Umfange gebeugt, nicht aber dorsalwärts gestreckt werden. An der Volarseite des Gelenkes springen die Sehnenstränge des Palmaris und Ulnaris sehr auffällig vor. Eine traumatische Genese ist ausgeschlossen, denn die Subluxation hat sich ganz allmählich entwickelt. Die Entwickelung war mit heftigen, noch jetzt andauernden Schmerzen verbunden. Der Vortragende zeigt, wie eine Radiusfractur, eine Arthritis deformans und auch eine sogenannte Caries sicca ausgeschlossen werden können.

Der Fall gehört, seiner Ansicht nach, zu den von Madelung auf dem IV. Congresse deutscher Chirurgen besprochenen Luxationen der Hand nach vorn. Für diese ist die allmähliche und schmerzhafte Entstehung in den letzten Jahren des Wachsens, nicht vor dem 13. und nicht nach dem 23., charakteristisch. Die Schmerzen hören mit der Zeit auf, die Luxation aber bleibt irreponibel. Sie ist, wie in dem vorgestellten Fall, oft doppelseitig und betrifft sehr gewöhnlich blutarme und muskelschwache Individuen.

Zwei Mal haben, einmal in dem Falle von Madelung, anatomische Untersuchungen stattfinden können. Beide haben die Luxationen, einmal als vollständige, das andere Mal als unvollständige constatirt.

Räthselhaft ist noch die Ursache der Störung. Nicht immer, so gewiss nicht in dem vorgestellten Falle des gut situirten Mädchens, handelt es sich um Ueberanstrengungen oder schwere Arbeiten, die im Missverhältniss zur Muskelkraft der Kranken stehen. Sicher ist nur das Vorkommen im Alter des Wachsens. Hierin liegt eine grosse Analogie mit dem sogenannten entzündlichen, oder, wie man wohl besser sagt, schmerzhaften Plattfusse der Jünglingszeit, eine Analogie, die daran denken lässt, die Krankheit als eine durch „Wachsthumsstörungen“ bedingte anzusehen. Hierfür würde im gegebenen Falle die ebenfalls symmetrische, d. h. beide Hände betreffende Verkürzung des Ringfingers sprechen. Verkürzt ist der Metacarpalknochen der beiden Finger.

Die Behandlung hat bis jetzt keine Resultate gehabt. Die Luxation pflegt mit der Zeit immer vollständiger zu werden, während glücklicher Weise die Schmerzen nachlassen. Da die Flexion der Hand frei bleibt, ist die Arbeitsbehinderung eine nur mässige.

In der Discussion hält Bidder es nicht für ausgeschlossen, dass die in Rede stehende Affection der Handgelenke sich aus einer im frühesten Alter entstandenen Goyrand'schen Luxation entwickelt habe.

Sitzung am 5. November 1888.

Vorsitzender: Herr Gurlt; Schriftführer: Herr Langenbuch.

1. Herr Gurlt; **Ueber antike chirurgische Instrumente.** Solche sind erst in der Mitte des vorigen Jahrhunderts durch die damals begonnenen Ausgrabungen der im Jahre 79 n. Chr. verschütteten Städte Herculanum, Pompeji und Stabiae zu Tage gefördert und bereits damals, soviel bekannt, von Bayardi (1455) beschrieben worden. Spätere Beschreiber der im Museum zu Portici aufbewahrten Instrumente waren u. A. Jüngken, Kühn, Choulant, namentlich aber Peter Savenko (1821), der die ersten Abbildungen gab, nachdem im Jahre 1819 zu Pompeji in der Via consolare ein Hauptfund gemacht worden war. Die später im Museo Borbonico (jetzt Museo nazionale) zu Neapel vereinigten Instrumente wurden darauf in dem jener Sammlung gewidmeten Abbildungswerk von Benedetto Vulpes beschrieben und 1847 in einer eigenen Schrift herausgegeben. Die neueren Publicationen über antike Instrumente rühren her von Védrènes, in seiner Uebersetzung des Celsus (1876) und von Neugebauer (1882), der darüber eine sehr gelehrte Abhandlung geliefert hat.

Von den ausserhalb Italiens gemachten Funden sind die in Frankreich vorgekommenen in den Museen zu Montauban, St. Germain-en-Laye, Puy-en-Valais und zu Paris in den Sammlungen des Louvre, des Musée Cluay und Musée Orfela enthalten; die Funde, die in Deutschland gemacht worden sind, beschränken sich auf die Rheingegend und sind in verschiedenen Sammlungen niedergelegt. Es ist endlich noch eines auf der griechischen Insel Milos gemachten Fundes zu gedenken. Die Zahl der bekannten antiken chirurgischen Instrumente beläuft sich auf mehrere Hundert, unter denen die Pincetten und die Sonden vorzugsweise reichlich vertreten sind. In der grössten Mehrzahl bestehen die meistens sehr zierlich gearbeiteten Instrumente aus Bronce und sind in Folge dessen sehr gut conservirt, wogegen die nicht sehr zahlreich vorhandenen Instrumente aus Eisen (oder Stahl?) meistens erheblich vom Roste gelitten haben. Verhältnissmässig selten sind silberne Instrumente, während einige Griffe von broncenen Instrumenten sich mit Silber eingelegt finden.

Der Vortragende besprach darauf, unter Vorlegung der Abbildungen in den Werken von Vulpes und Védrènes, sowie einer von ihm auf einer Tafel gemachten Zusammenstellung, die verschiedenen Arten von antiken Instrumenten:

1. Sonden, specillum, *ἡ μήλη*; dieselbe trägt einen grösseren oder kleineren Knopf, nuclus, *ὁ πυρήν*, oder an einem Ende einen Spatel, lata specilli extremitas, *ἡ σπαθομήλη*, oder einen Ohrlöffel, specillum auriculare, *ἡ μηλωτίς, μηλωτρίς, ὠτογλυφίς*, oder einen grösseren Löffel, *ὁ κυαθίσκος τῆς μήλης*. Die Sonde, bei der man ein specillum tenue und tenuius unterscheidet, kann auch an beiden Enden einen Knopf oder eine Olive tragen, specillum utrunque capitatum, *τὸ διαπύρηνον*, auch mit einem Oehr versehen sein. Ein Etui zur Aufnahme mehrerer Sonden ist ebenfalls bekannt.

2. Spatel, spatha, spata, *ἡ σπάθη*, theils am anderen Ende einen Sondenknopf oder Löffel tragend, theils mit einem Einschnitt versehen, in welchem man gelegentlich Reste einer eisernen Klinge gefunden hat, so dass eine Anzahl der Broncespatel wohl als Messergriffe aufzufassen sind. Auch der Einschnitt, welcher an vielen unserer Spatel und Hohlsonden seit J. L. Petit. (beim Einschneiden des Zungenbändchens zu verwenden) sich findet, kommt bereits vor.

3. Ruginen, *ὁ ξυστήρ*, gerade, gebogen, einen Dreizack bildend, tridens, *ἡ τρίαινα*, letzterer aber auch vielleicht als

4. Glüheisen, *τὸ τριαινοειδὲς καυτήριον*, zu deuten, andere Formen des ferramentum candens, z. B. mondförmig, *τὸ μηνοειδὲς καυτήριον*.

5. Hebel, *ὁ μοχλίσκος*, ganz ähnlich dem in unseren Trepanations-Bestecken befindlichen

6. Haken, hamus, hamulus, *τὸ ἄγκιστρον*, darunter scharfe (h. acutus) und stumpfe, *τὸ τυφλάγκιστρον*, auch Angelhakenformen. Ferner ein grosser eiserner Haken, uncus, wahrscheinlich zu geburtshülflichen Zwecken, zur Extraction des todten Foetus, *ὁ ἐμβρυοθλάστης*.

7. Pincetten, vulsella, volsella, *ἡ λαβίς*, *τὸ λαβίδιον*, klein, gross, gerade, winklich geknickt, breitspitzig, feinspitzig, gezähnt, verschliessbar mittelst eines Ringes. Die breitspitzigen, sehr zahlreich vorkommenden Pincetten sind nur zum kleinsten Theile als chirurgische Instrumente zu bezeichnen, dienten theils zu kosmetischen Zwecken, zum Ausziehen der Haare, *τὸ τριχολάβιον*, *ἡ τριχολαβίς*, theils zu anderen häuslichen Zwecken.

8. Zangen, forceps, mit schmalen, breiten, auch gebogenen Armen, werden als *ὀστάγρα*, *ὀδοντάγρα*, *ῥιζάγρα*, Knochen-, Zahn-, Wurzelzange bezeichnet.

9. Lancetten, vielfach wohl zum Aderlass als *τό φλεβοτόμον* benutzt.

10. Messer, scalpellus, scalpellum, scalper, scalprum, *ἡ σμίλη*, *τὸ σμιλίον*, theils klein, lancettförmig oder wie unsere Staarmesser gerade- oder convexschneidig, theils grösser, mit eiserner Klinge als Scheermesser, novacula, *ἡ μάχαιρα*, theils sehr stark, convex, wie C. v. Graefe's Blattmesser.

11. Heftnadel, acus, *ἡ ῥαφίς*.

12. Löffel, *κυαθίσκος*, schwer zu deuten.

13. Schröpfköpfe, cucurbitula, *ἡ σικύα*, aus Glas, Horn, Bronce.

14. Katheter, fistula, *ὁ καθετήρ*, S-förmig gebogener männlicher Katheter, kleinerer für einen Knaben, weiblicher.

15. Canülen, fistula, aus Blei, f. plumbea, vielleicht zur Drainage, f. fictilis, aus Thon, grösser, um in einer Höhle ohne Nebenverletzung das Glüheisen anzuwenden; andere Canüle mit schreibfederartiger Spitze, mit einer Platte, um tieferes Eindringen zu verhüten, auch mit einem (wahrscheinlich) Spritzenstempel.

16. Specula, *ὁ κατοπτήρ*, *ἡ δίοπτρα*, für die Gebärmutter 3-blättrig (wie bei Vidus Vidius, Paré, Scultetus etc.) in neuester Zeit auch 4-blättrig (Alf. Jacobelli) gefunden: ferner als speculum ani, *τὸ μικρὸν διόπτριον*, 2-blättrig.

Ausser den vorstehenden Instrumenten, die sich sämmtlich in Original-Exemplaren vorfinden, werden von den Alten in ihren Schriften noch folgende chirurgische Instrumente erwähnt.

17. Spritzen, clyster, *ὁ κλυστήρ*, darunter Ohrenspritzen, clyster oriularis, *ὠτεγχύτης*.

18. Scheeren, forfex, *ἡ ψαλίς*.

19. Hammer, malleolus, *ἡ σφύρα*, *τὸ σφυρίον*.

20. Meissel, scalper excisorius, *ὁ ἐκκοπεύς*, flacher, planus, Hohlmeissel, *ὁ κυκλίσκος*.

21. Bohrer, terebra, *τὸ τέρετρον*.

22. Säge, serrula, *ὁ πρίων*.

23. Trepan, *τὸ τρύπανον*, *τρύπανον ἀβάπτιστον*.

24. Kronentrepan, modiolus, *ἡ χοινική*, *χοινικίς*, *τὸ χοινίκιον*.

25. Meningophylax, *μηνιγγοφύλαξ*.

26. Linsenmesser, *φακωτὸς ἐκκοπεύς*.

Dazu kommen noch, abgesehen von Augeninstrumenten, einige weitere nicht näher bekannte Instrumente wie *διοχλεῖος κυαθίσκος*, zum Ausziehen von Pfeilen, und verschiedene Ferramente, z. B. des Meges für den Steinschnitt, zur Punctio abdominis u. s. w.

Dass den Alten auch chirurgische Bestecke bekannt waren, erläutert der Vortragende durch Vorlegung von Abbildungen von Basreliefs auf Grabsteinen von Aerzten; das eine von der Akropolis zu Athen (Asklepieios) das andere aus dem kapitolinischen Museum.

Den Beschluss des Vortrages machte, als Beitrag zur Kriegschirurgie, eine Mittheilung über Schleuderbleie, glans, plumbea glans, *μολυβδίδες*, *μολύβδαινα*.

Herr Rose: Unser verehrter Herr Präsident hat zu Beginn seines interessanten Vortrages erwähnt, dass wohl schwerlich noch jetzt Instrumente aus Paris z Zeit unter uns vorhanden seien. Wer sich für diese alterthümlichen Instrumente interessirt, sollte nicht in Zürich an der alten Instrumentensammlung im Kantonspital vorbeigehen, welche so viele altmodische Instrumente enthält, wie man sie in den Commentaren des Vidus Vidius, in den Tractaten des Bartholemäus Maggi abgebildet findet. Sie stammen wahrscheinlich noch aus der alten Chirurgenschule her, welche Jahrhunderte lang in Zürich der Schöpfung einer Universität vorausgegangen ist.

Herr Hirschberg: Zu der interessanten Darstellung des Herrn Vortragenden möchte ich mir erlauben einige ganz kurze Bemerkungen hinzuzufügen: Der Herr Vortragende vermisst bei den Alten eine lateinische Uebersetzung von *ξυστήρ*, *ξύστρα*, *ξύστρον*, das Schabeisen. Aber Celsus nennt das Werkzeug zum Schaben der Bindehautrauhigkeiten specillum asperatum (VI, 6, 26. Vgl. Hippokr., de visu, Littré III, 292), und nach Hippokrates räth Celsus (VIII, 4), bei vermuthetem Schädelbruch Tinte aufzugiessen und zu schaben, indem er das Wort *ξυστήρ* (*ξέειν*) mit scalpro deradendum wiedergiebt. Unter den merkwürdigen Werkzugen der altgriechischen Heilkunde verdient auch der zinnerne Stab genannt zu werden, in dessen Oehr mittelst eines Fadens ein dicker Schwamm befestigt und von hinten nach vorn durchgezogen wurde, zur Entfernung von Nasenpolypen, ganz ähnlich wie bei den Instrumenten von Bellocq (vgl. Hippokr. de morb. II, 33 Littré VII, 50). Wiewohl der alte Hippokrates diesen Satz nicht selber geschrieben, so ist doch die jetzige Redaction seiner Schriften mindestens 2000 Jahre alt. Noch interessanter ist in derselben Schrift die nach dem Empyemschnitt eingeführte Zinnröhre, die mit dem Fortschritt der Heilung allmählich hervorgezogen und abgeschnitten und endlich ganz entfernt wird (al. 70). Die Drainage ist also nicht eine neue Erfindung. Endlich möchte ich, da doch auch von solchen Werkzeugen die Rede war, die uns nicht aufbewahrt, sondern nur in den Schriften der Alten niedergelegt sind, auf die zahlreichen Instrumente zur Einrenkung und Befestigung verrenkter und gebrochener Gliedmaassen hinweisen, wie solche in den hippokratischen Schriften *περὶ ἀρθρῶν* und *μοχλικὸς* beschrieben sind.

Herr Gurlt verweist die letzterwähnten Abbildungen unter die Phantasiegebilde.

2. Herr R. Köhler: a) **Demonstration eines Präparates von Handgelenksluxation.** Im Herbst des Jahres 1883 fiel eine bis dahin ganz gesunde 30jährige Frau von der Leiter, und zwar in der Art, dass ihr linker Arm mit dorsalflectirter Hand senkrecht den Boden erreichte. Unmittelbar nach dem Falle hatte die Hand ein unförmliches Aussehen erhalten war gebrauchsunfähig. Sie wurde monatelang von Laien behandelt, und die Difformitat blieb bestehen, es trat unter Schmerzen langsam eine Schwellung der ganzen Hand und des unteren Drittels des Vorderarmes auf,

und die Finger bekamen ein taubes Gefühl. Ein Arzt machte nun einige Incisionen auf dem Dorsum manus in der Carpalgegend, Eiter wurde dabei nicht entleert. Die Anschwellung der Weichtheile nahm mit der Zeit immer mehr zu. Im Herbst 1884, also ein Jahr nach der Verletzung, kam die Patientin nach Berlin und in die Behandlung des Vortragenden. Die Anschwellung des Vorderarmes und der Hand war eine so unförmliche, die Weichtheile so speckartig degenerirt, dass man Knochentheile nicht durchfühlen und die Grenze zwischen Hand und Vorderarm nicht mit Sicherheit erkennen konnte. Ausschabung der im Grunde der Fistel liegenden Knochenpartieen. Nach einiger Zeit trat Gangrän der Finger auf, die zur Absetzung des Vorderarmes führte. Das Präparat wurde durch die Amputation gewonnen.

Das Präparat stellt eine Volarluxation der Hand dar, der Carpus ist auf die Volarseite des Vorderarmes getreten, Radius und Ulna liegen auf dem Dorsum des Carpus, die Ulna auf dem Os triquetrum, der Radius auf der Basalseite des 3. Metacarpus. Gleichzeitig hat eine Verschiebung der bei der Luxation betheiligten Knochen in seitlicher Richtung in der Art stattgefunden, dass die Hand etwas radialwärts, die Vorderarmknochen ulnarwärts abgewichen sind. An den Diaphysen beider Vorderarmknochen finden sich von chronischer Periostitis herrührende Knochenauflagerungen, am unteren Ende der Ulna zeigt sich Knorpelwucherung, an dem des Radius Defecte am Knochen, welche von den Ausschabungen mit dem scharfen Löffel herrührrn. Was besonders charakteristisch ist und für eine traumatische primäre Luxation der Hand spricht, ist der Umstand, dass ein grosser Theil des Knorpels der Gelenkfläche des Radius erhalten ist. Die Carpalknochen sind vollzählig vorhanden und mit einander verwachsen.

Im Verlaufe der Discussion erwidert der Vortragende, dass ihm selbstverständlich bekannt ist, dass ähnliche Lageveränderungen der das Handgelenk bildenden Knochen, wie solche das Präparat zeigt, auch durch chronische Processe ohne Trauma vorkommen. Die nähere Betrachtung des Präparates aber, sowie die Krankengeschichte beweist, dass das Präparat ohne Zweifel eine traumatische Luxation des Handgelenkes darstellt. Das Präparat ist schon einmal von dem Vortragenden vor einigen Jahren in einer Situng der Gesellschaft der Charité-Aerzte demonstrirt.

Herr Ob.-St.-A. Hahn hat einmal eine derartige Luxation gesehen, die während einer langen Eiterung in Folge von Sehnendurchschneidung durch Sensenhieb entstanden war und glaubt, dass auch bei dem Präparat des Vortragenden eine chronische Eiterung Veranlassung zur Entwickelung der Luxation gab.

Herr R. Köhler glaubt an der Hand der sorgfältigen anamnestischen Erhebung an der rein traumatischen Natur dieser Luxation festhalten zu müssen.

Herr J. Israel: Wenn eine Luxation der Hand in Folge langdauernder Gelenkeiterung mit Aufbruch keine besonders seltene Erscheinung sein mag, so dürfte es doch weniger bekannt sein, dass derselbe Folgezustand verhältnissmässig acut nach Entzündungen des Handgelenkes auftreten kann, welche ohne Aufbruch, ohne Destruction des Gelenkes ausheilen. Ich habe ein solches Vorkommniss bei einem 7jährigen Mädchen beobachtet, welches im Scharlach entzündliche Affectionen beider Handgelenke, des rechten Hüft- und linken Kniegelenkes bekam. Während es am rechten Hand- und Hüftgelenk zur Eiterung und zum fistulösen Durchbruch kam, bildete sich die Entzündung des linken Handgelenkes schnell zurück. Nichts desto weniger war eine vollkommene Luxation desselben eingetreten, ganz das morpho-

logische Abbild der von Herrn Köhler gezeigten Form, aber mit dem grossen Unterschiede, dass sie mit grösster Leichtigkeit reponirbar war durch Zug an der Hand oder Druck auf die Volarseite des Carpus. Hörten Zug oder Druck auf, so sank das Glied in die luxirte Stellung zurück. Die Bewegungen im reponirten Zustande waren ganz glatt und normal; Knorpel- oder Knochendefecte gänzlich ausgeschlossen. Diese Form erinnert am meisten an die typhösen Luxationen im Hüftgelenk.

Herr v. Bergmann fragt, ob überhaupt Eiterung bestanden hat.

Herr R. Köhler betont, dass der incidirende Arzt keinen Eiter fand, und fügt noch hinzu, dass die Frau bis zum Unfall ganz gesund war. Ihm sei ebenfalls bekannt, dass ähnliche Lageveränderungen der das Handgelenk bildenden Knochen auch durch chronische Processe ohne Traumen vorkämen.

b) **Vorstellung eines Falles von traumatischer Lungenhernie.** Ein 50jähriger Mann wurde Ende August d. J. von einer Droschke überfahren, das Rad ging über die rechte Seite der Brust. Bei der Aufnahme in die Charité machte er den Eindruck eines Schwerverletzten, der Puls war klein, die Extremitäten kühl u. s. w. Am auffälligsten war die abnorm beschleunigte Respiration, 50 Athemzüge und mehr in der Minute und fortwährender Hustenreiz. Bei näherer Untersuchung fand sich auf der rechten Seite des Thorax in der Höhe der 6. und 7. Rippe, etwa in der Mitte zwischen Lin. mam. und axill eine über faustgrosse Geschwulst, welche bei den sehr schmerzhaften Hustenstössen sich hervorwölbte. Von dieser Geschwulst ging ein eigenthümliches, sehr lautes, auf Meter hin wahrnehmbares Geräusch aus, welches dem brodelnden, kochenden Wasser sehr ähnlich war; das Geräusch war fast ein continuirliches, durch die schnell auf einander folgenden Exspirationsstösse hervorgebracht. Legte man die Hand auf den Tumor, so fühlte man die heftigen Erschütterungen und ein Grösserwerden desselben. Die Percussion ergab hohen tympanitischen Schall, beim Auscultiren war nur das enorm laute Brodeln zu hören. An der Circumferenz der Geschwulst konnte man in den 7. Zwischenknochenraum eindringen, ohne den geringsten Widerstand zu finden, die Intercostalmuskeln waren also zerrissen; die 7. Rippe war fracturirt; kein Pneumothorax, kein Erguss in den rechten Pleurasack. Um die Basis der Geschwulst ein wenig ausgebreitetes Emphysem. Es bestand mithin eine grosse Lungenhernie, das Emphysem bewies die gleichzeitig bestehende Lungenruptur. Dass nicht gleichzeitig Pneumothorax bestand, konnte zwei Gründe haben, entweder es bestanden mehr oder weniger umfangreiche Verschiebungen der beiden Pleurablätter, oder aber, was wahrscheinlicher war, der Riss sass in dem gleichsam incarcerirten, also ausserhalb der Thoraxhöhlen befindlichen Lungenstück. Wegen letzterer Möglichkeit wurde die Reposition der Hernie nicht vorgenommen, sondern der Tumor nur durch ein um den Thorax geschlungenes Handtuch etwas comprimirt. Analeptica, Narcotica. Der Tumor verkleinerte sich langsam und war nach 6 Wochen bei gewöhnlichem Athmen nach und nach verschwunden. (Der Kranke wird vorgestellt.) Die Zerreissung der Intercostalmuskulatur ist noch jetzt deutlich nachzuweisen, der Finger dringt an der betreffenden Stelle ohne Widerstand tief in den Brustraum ein; lässt man den Kranken husten, so drängt sich auch jetzt noch ein wallnussgrosser Tumor durch den Zwischenknochenraum nach aussen.

3. Herr Sonnenburg theilt einen Fall von **Totalnekrose der Femurdiaphyse nach Osteomyelitis** mit und stellt die geheilte Patientin vor. Dieselbe erkrankte 1885 an acuter Osteomyelitis des Femur, 1887 wurde sie von Sonnenburg operirt. Die Operation bestand in einer Incision vom Condylus externus bis zum Trochanter und Extraction der in einer mächti-

gen, aber noch vollständigen, weichen, vom Periost gebildeten Todtenlade befindlichen Femurdiaphyse. Der Femurkopf war mit der Pfanne verwachsen. Der Fall zeichnet sich dadurch aus, dass hier, trotz der in solchen Fällen bekannten geringen Neiguug des Periost zur Knochenneubildung (denn die grösste Anzahl derartiger osteomyelitischer Erkrankungen führt zu Amputationen resp. Exarticulationen), eine Consolidation eintrat. Die Verkürzung entspricht ungefähr dem ausgestossenen Stücke. Der Vortragende nimmt an, dass die dicke, bei der Operation noch weiche, vom Periost gebildete Knochenlade verknöchert ist, wozu auch Reize in Form von Ausschabungen u. dgl. m., die im Laufe der nächsten Monate nach der Operation noch vorgenommen wurden, beigetragen haben. Die Pat. kann mit Hülfe einer geeigneten Prothese gut gehen. Das Hüftgelenk ist ankylotisch, Knie- und Fussgelenk nur wenig beweglich.

Herr Helferich (Greifswald) zeigt im Anschluss hieran einige **Präparate von Totalnekrose,** welche experimentell in der Tibia von Kaninchen durch Anbohrung der Markhöhle von unten her und Ausfüllung mit Holzsplittern erzeugt war. Die ganze Diaphyse liegt als Totalsequester (in einem Präparate lose, in anderen noch nicht gelöst, aber deutlich demarkirt) in der Lade. Da die Experimente an wachsenden Thieren angestellt sind, ist die Art der Verbindung der oberen Epiphyse mit der neuen Tibialade zu sehen. Der Knochen ist hier weiter gewachsen, und die Linie des Intermediärknorpels erscheint an den Rändern intact (cf. Helferich's Arbeit in Bd. X der deutschen Zeitschrift für Chirurgie). Völlig ungestört ist jedoch das weitere Wachsthum des Knochens nach dem schweren Eingriff nicht vor sich gegangen.

Da es nach Helferich's Erfahrung in einzelnen Fällen gelingt, Fälle von Totalnekrose mit geringerer Verkürzung zur Heilung zu bringen, als der Fall von Herrn Sonnenburg sie bietet, wenn nämlich die Sequestrotomie nicht zu lange hinausgeschoben und darauf (ausser anderen Hülfsmitteln) eine sehr energische permanente Gewichtsextension ausgeübt wird, so fragt er an, ob in dem vorgestellten Falle auch Extension angewendet wurde.

Herr v. Bergmann erwähnt, dass er augenblicklich in der Lage sei, die Behauptung des Herrn Sonnenburg von dem Ausbleiben einer ersatzfähigen Todtenlade in vielen Fällen der durch eine acute Osteomyelitis bedingten Totalnekrose von grossen Röhrenknochen durch ein Beispiel zu illustriren. Er habe 2 Tage vorher einen Colossalsequester aus dem Vorderarm eines 18j. Mädchens entfernt, der, wie das vorgewiesene Präparat zeigt, den ganzen Radius repräsentirt.

Vor $3^1/_2$ Jahren war das Mädchen, wie es scheint, plötzlich schwer erkrankt. Nebem dem linken Radius war noch der untere Abschnitt des rechten Femur afficirt. Grosse Fisteln führten von der Streck- und Beugeseite des Vorderarms zum Sequester. Das Ellbogengelenk ist in seinen Bewegungen verkürzt, das Handgelenk in Subluxationsstellung ankylotisch. Von einer Todtenlade existirt fast keine Spur. In Folge dessen bildet der Vorderarm einen Bogen, dessen Concavität nach der Radialseite liegt, und ist um 6 cm kürzer als der der anderen Seite. Das untere Ende der Ulna, namentlich dessen Proc. styloideus ragt auffallend nach abwärts vor. Zugleich zeigt auch die Ulna eine der erwähnten Form des Vorderarms entsprechende Krümmung. Die Patientin wird hereingebracht, um die betreffenden Verhältnisse zu demonstriren.

Herr v. Bergmann meint, dass das Ausbleiben der sonst so präcise erfolgenden Knochenneubildung von der osteoblastischen Schicht des Periosts abhängig sei, von der Schwere der osteomyelitischen Affection und von einem

längeren Verweilen des Eiters unter dem in toto abgehobenen Periost. Letzterer Umstand dürfte für die Zerstörung der Osteoblasten maassgebend sein.

Herr Wegner erwähnt eine zu Versailles 1870 ausgeführten Extraction einer ganzen nekrotischen Humerusdiaphyse aus der umgebildeten Todtenlade.

Herr Ob.-St.-A Hahn hat aus einem Oberschenkelamputationsstumpf eine nekrotische Diaphyse von 10 cm Länge herausgezogen.

Herr P. Güterbock macht darauf aufmerksam, dass ein gleiches Verhalten wie in den Versuchspräparaten des Herrn Helferich bereits in klinisch beobachteten Fällen am Lebenden von ihm beschrieben worden sei. Hier sei nicht nur der nekrotische Humerusschaft, sondern auch das entsprechende Ellenbogengelenk, allerdings zu zwei verschiedenen Zeiten entfernt worden. Der von Herrn Güterbock selbst operirte Fall, den er s. Z. der Berliner medicinischen Gesellschaft vorgestellt, hatte trotz Zurückbleibens des Humerus im Wachsthum, wie er sich nachträglich überzeugt, ein recht befriedigendes functionelles Ergebniss.

Angesichts der guten, von Herrn Sonnenburg erzielten Resultate sei die Erinnerung vielleicht angebracht, dass, als einer der ersten deutschen Chirurgen in vorantiseptischer Zeit, der verewigte Lehrer des Redners, Wilms, Resectionen der ganzen Diaphyse nekrotischer Röhrenknochen, und zwar schon vor Bildung der Todtenlade, erfolgreich ausgeführt habe. Bekannt sei ein die ganze Tibia betreffender, von Güterbock in seiner bereits erwähnten Arbeit angeführter Fall, welcher einen so günstigen Ausgang nahm, dass der betr. Patient zwar nicht als Soldat, so doch als Reitknecht eines Generals den Feldzug 1866 später mitmachen konnte. Heutzutage wäre der Entschluss zu einer Resection bei frischer Osteomyelitis, wo sich noch keine Todtenlade gebildet, kein so gewagter mehr, wie Redner in zwei von ihm jüngst operirten Fällen gesehen.

Herr Sonnenburg erwidert Herrn Helferich, dass die Nachbehandlung bei seiner Patientin im Anfange mit starker Extension erfolgte. Dann meint er, dass das gute Resultat vielleicht hier auf den spät erfolgten operativen Eingrieff zurückzuführen sei.

Herr Langenbuch hat im vorigen Jahre einer 20jährigen Dame die ganze linksseitige Ulna, welche multiple osteomyelitische Herde beherbergte, exstirpirt. Auch in diesem Falle hatte sich keine Spur einer Todtenlade gebildet.

4. Herr Sonnenburg: **Vorstellung einer frühzeitig aufgetretenen Arthropathia tabidorum.** Redner stellt einen Patienten vor, der vor $1^1/_2$ Jahren eine Distorsion des Fussgelenks und Fractur der Fibula im unteren Drittel erlitten hat. Die Heilung ging glatt vor sich. Doch hat sich seit jener Zeit in dem betreffenden Gelenk eine allmählich entstehende Veränderung gezeigt, die den Patienten veranlasste, vor einigen Wochen seinen Rath zu suchen.

Bei der Untersuchung zeigte sich eine starke Anschwellung des linken Fussgelenks, die vorwiegend durch extraarticuläre Auflagerungen bedingt war. Wenn auch anscheinend das Bild der Arthritis deformans vorhanden war, so fehlten doch die speciell intraarticulären Knorpelhyperplasieen, so dass man ohne Weiteres zur Annahme einer Arthropathia tabidorum geführt wurde, zumal die vom Periost und den Weichtheilen ausgehende Knochenneubildung bereits auf die Muskeln überzugehen schien. Defecte oder etwas lose Knochenstücke waren nicht vorhanden. Die Dorsal- und Plantarflexion waren durch die Geschwulst behindert, die seitlichen Bewegungen ausgiebiger als normal.

Die Diagnose einer Arthropathia tabidorum wurde durch die weiteren Untersuchungen bestätigt. Die Kniephänomene fehlten, die Sensibilität der Beine zeigte nur geringe Störungen, Analgesie war nicht vorhanden. Das Gehen war nicht auffallend, Ataxie nicht nachzuweisen. Unbedeutendes Schwanken bei geschlossenen Augen. Pupillen gegen Licht reagirend, Sehvermögen ohne Störung. Excentrische Schmerzen hat Pat. in den Beinen nie gehabt, auch kein Taubheitsgefühl. Ein erster Beginn relativ leichter tabischer Symptome ist entschieden vorhanden.

Es fehlen in diesem Falle also Ataxie, Analgesie und Knochenbrüchigkeit, die drei Factoren, welche gewöhnlich für die Arthropathia tabidorum verantwortlich gemacht werden. Erkennt man aber die bei dem Patienten vorhandene Störung als Arthropathia tabidorum an, so muss man auch die Specificität des Leidens anerkennen. Ein direkter Zusammenhang mit dem Rückenmarksleiden ist anzunehmen. Dabei ist es zunächst einerlei, ob die spinalen Veränderungen oder die peripherische Nervendegeneration die primären Gelenkveränderungen bedingen.

Auf dem vorletzten Chirurgencongress hat sich Sonnenburg für die Specificität der Affectionen ausgesprochen und betont, dass, um Klarheit in die Sache zu bringen, man besonders die frühzeitig auftretenden Formen beobachten müsse. Der vorliegende Fall eignet sich besonders zu näherem Studium, weil er in seltener Weise in einem ganz frühen Stadium der Tabes die charakteristischen Veränderungen der Gelenkenden in exquisiter Weise zeigt.

Herr Rotter: Dieser Fall, welchen eben Herr Sonnenburg für die Charcot'sche Ansicht, dass die Arthropathieen direkten Nerveneinflüssen ihre Entstehung verdanken, verwerthet hat, scheint mir gerade das Gegentheil zu beweisen. Die Gelenkaffection, die starken extracapsulären Knochenwucherungen sind im Anschluss an eine supramalleoläre Fractur der Fibula entstanden. Herr Sonnenburg hat im Verlauf der Krankengeschichte betont, dass der Patient nach den Untersuchungen Westphal's an Sensibilitätsstörungen der Beine leidet, und dass die Fussgelenksaffection ganz schmerzlos verlaufen ist. Diese offenbar vorhandene Analgesie erklärt hinreichend durch die häufigen traumatischen Reize, welche sich beim natürlichen Gebrauch des Beines sowohl im Bereich der Fractur als auch im Gelenk und dessen Nachbarschaft ergeben, die Entstehung der periostalen Knochenauflagerungen. In zwei ganz analogen, von mir beobachteten Fällen von Fussgelenksarthropathieen, in denen es sich um Abbruch des Malleolus internus handelte, hatten sich gerade wie im Sonnenburg'schen Falle so mächtige Knochenwucherungen am unteren Ende der Tibia und Fibula gebildet. — Beide Patienten waren Wochen und Monate lang nach erfolgter Fractur umhergegangen. — Bei einem dritten Kranken, bei welchem durch einen Fall eine doppelseitige Malleolenfractur sich ereignet hatte, hat sich die Callusproduction in der Grenze des normalen erhalten, weil der Patient ruhig in Verbänden gelegen hat.

Wie diese Beobachtungen, so haben eine grosse Anzahl von in der Literatur enthaltenen Fällen in unzweifelhafter Weise bewiesen, dass der so oft angetroffene Callus luxurians bei Tabiden nur durch die starken traumatischen Reize entsteht, welche in Folge der Analgesie möglich sind.

Zum Schluss erwähnt Herr Rotter, nachdem Herr Sonnenburg die Sensibilitätsstörungen bei seinen Patienten leugnete, dass die Affection am Gelenk des Patienten, nach dessen eigener Angabe schmerzlos verlaufen sei. So lange die Lehre der Arthropathieen besteht, ist dieses Symptom auf eine bestehende Analgesie des Gelenkes und der umgebenden tieferen Weichtheile bezogen worden. Herr Rotter fragt, warum Herr Sonnenburg gerade für diesen Fall eine andere Deutung anwenden will?

Im Schlussworte betont Herr Sonnenburg noch einmal, dass bei seinem Patienten Analgesie des Gelenkes nicht anzunehmen sei. Es sei ganz falsch, aus der Schmerzlosigkeit der Gelenkveränderungen ohne Weiteres einen Schluss auf etwa vorhandene Analgesie zu ziehen, bei dem vorgestellten Kranken handle es sich um den ersten Beginn relativ leichter tabischer Zeichen. Trotz des Mangels einer Analgesie, Ataxie und Knochenbrüchigkeit seien die charakteristischen Veränderungen im Gelenk vorhanden. Die Erkrankung des Gelenkes sei hier eines der ersten Symptome, eine Thatsache, die Herr Rotter vergeblich zu leugnen suche.

5. Herr v. Bergmann spricht über die **Ursachen der schrägen Gesichtsspalten** mit Bezug auf die 34 von Morreau zusammengestellten Beobachtungen einer solchen. In diesen 34 Fällen liessen sich 27 Mal gleichzeitige Störungen nachweisen, die auf eine im früheren Leben stattgefundene Verbindung mit deren Amnion resp. Bildung amniotischer Stränge zurückzuführen waren. Wo auch die Stränge liegen, ob am Rande eines fötalen Spalts oder an irgend einer Stelle der Oberfläche eines der Theile, aus welchen sich der Oberkiefer aufbaut, immer wird ihre Druck- oder Zugwirkung darauf hinauskommen, dass der Zusammenstoss der den Spalt begrenzenden Theile ausbleibt, und so die Spaltbildung zu Stande kommt.

Nach diesen Erfahrungen ist es nicht uninteressant, dass in voriger Woche zwei Kinder mit doppelten Hasenscharten in der Klinik zur Vorstellung kamen, bei denen es sich gleichzeitig um spontane Amputationen der Finger beider Hände handelte. Das eine der Kinder wird vorgestellt. Ein Hinweis auf die Möglichkeit der Entstehung auch der Hasenscharte durch die Adhärenz oder Lage des die intrauterine Amputation besorgenden amniotischen Stranges liegt in der betreffenden Combination recht nahe. An einem dritten Kinde mit doppelter Hasenscharte, das ebenfalls vorgestellt wird, finden sich zwei symmetrisch von der Mittellinie gelegene Hautläppchen, die an ihrer Basis eine weissliche lineäre Einschnürung zeigen. Herr v. Bergmann möchte auch diese für Hautanhängsel halten, wie sie an der Ansatzstelle von früh gelösten amniotischen Strängen sich in der ersten Zeit des Fötallebens bilden können.

Herr Rose: Die merkwürdige Missbildung an der Schleimhaut der Unterlippe, welche uns Herr v. Bergmann eben bei einem Kinde mit Hasenscharte gezeigt hat, entspricht ganz den Fällen, auf die ich 1868 in meinem Vortrage über die angeborene Lippenfistel und den Unterlippenrüssel die Aufmerksamkeit der Berliner Gesellschaft für Geburtshülfe gelenkt habe. Dieselbe Lage symmetrisch beiderseits auf der Schleimhautseite der Unterlippe dicht am Lippenroth; mit der Sonde dringt man beiderseits parallel der Unterlippenhaut etwa $^3/_4$ cm ein Es fehlt hier also die Verbindung mit dem Unterlippenrüssel, wie bei den meisten Fällen von Lippenfistel, ganz so wie in meinem 2. Fall, den mein einstmaliger Secundärarzt Herr Dr. Fritsche (jetzt Director des Canton-Krankenhauses zu Glarus) in seiner Arbeit (Beiträge zur Statistik und Behandlung der angeborenen Missbildungen des Gesichtes (Hasenscharte, Lippenfistel, Gesichtsspalte) 1878) aus meiner Züricher Klinik mitgetheilt und abgebildet hat.

Eigenthümlich diesem Falle hier ist, dass die Schleimhaut des Grundes in den Fisteln wie zwei cylindrische Wulste gelegentlich vortritt, analog dem Prolapsus ani bei widernatürlichem After etc., wahrscheinlich, weil die Fisteln so auffallend breit gerathen sind, ganz entsprechend der grossen Breite des doppelten Wolfrachens.

Es handelt sich um eine Inversion des Grundes bei diesen Schleimhautcylindern, während alle amniotischen Bänder, die ich kenne, flach bandartig waren und an der äusseren Haut sassen.

Alle diese Missbildungen der Unterlippe, die Lippenfisteln, der von mir sogenannte Unterlippenrüssel, Ammon's dreifaches Frenulum der Unterlippe, Birkett's Unterlippencyste habe ich damals in meinem Vortrag in ihrer Entstehung erklärt durch den Hinweis auf die Bildung des Unterkiefers mittelst eines unteren Zwischenkiefers, wie ihn zuerst Reichert bei einem Schweineembryo gefunden hat.

Herr Madelung erklärte die demonstrirte Missbildung gleichfalls für angeborene Unterlippenfistel. Dass Sondirung der auf der Höhe der warzenähnlichen Knötchen liegenden Gruben nicht gelang, und der Schleimaustritt aus denselben nicht nachweisbar war, spricht nicht gegen diese Auffassung; in einem von Madelung vor Kurzem behandelten und anatomisch genau untersuchten Fall (v. Langenbeck's Archiv Bd. XXXVII, Heft 2) war Sondirung unmöglich und der Schleimhautabgang ganz minimal.

Herr v. Bergmann: Einen Gang in den beiden warzenähnlichen Erhebungen habe ich mit Hülfe selbst feinster Sonden nicht finden können.

Richtigstellung zu Seite 19: Herr Gurlt hat nicht die von mir erwähnten Instrumente des Hippokrates unter die Phantasiegebilde verwiesen, sondern im Gegentheil sich lebhaft dafür interessirt. Er hat vielmehr die Abbildungen der Instrumente zur Einrenkung u. s. w. in den Ausgaben — ich gedachte nur der Beschreibung im Text — für Phantasiegebilde der modernen Chirurgie erklärt. Richtig ist, dass nur eine ältere Handschrift des Hippokrates (No. 2248, aus der Sammlung des Niketas) eine Abbildung der berühmten Bank enthält, die noch dazu, nach Littré, mit der Beschreibung des Hippokrates nicht übereinstimmt. J. Hirschberg.

Sitzung am 3. December 1888.

Vorsitzender: Herr Eugen Hahn; Schriftführer: Herr James Israel.

1. Herr E. Hahn: **Ueber Osteotomie bei Genu valgum.** Hahn zieht die Osteotomie am Oberschenkel nach einer von ihm an 7 Patienten ausgeübten Methode allen anderen Behandlungsarten des Genu valgum vor. Wenn man auch mit der Osteotomie nach Mac Ewen bei Genu valgum infantum immer gut zum Ziele gelangen kann, so bietet doch diese Methode beim Genu valgum adolescentium und bei abgelaufener Rhachitis selbst bei Kindern oft so viele Schwierigkeiten durch die Durchmeisselung der Corticalis externa, dass er vorzieht, den Knochen von der äusseren und der inneren Seite in Angriff zu nehmen. Nach hergestellter Blutleere wird die Extremität auf die äussere Seite gelagert und mit einem Osteotom, dessen Schneide 1 cm breit ist, dicht über der Tuberositas condyli interni der Knochen bis auf eine Tiefe von 2—3 cm durchmeisselt, alsdann wird die Extremität auf die innere Seite gelegt und das Osteotom so auf die äussere Seite oberhalb des Condyl. ext. aufgesetzt, dass der Knochen parallel der Kniebasislinie durchmeisselt werden kann. Es ist erstaunlich, wie leicht selbst bei den stärksten Knochen auf diese Weise die Osteotomie ausgeführt werden kann. Während bei gleich starkem Knochen die Osteotomie ungefähr eine Stunde in Anspruch nahm und einige Male 500—700 Schläge bei mehrfachem Wechsel der Osteotome erforderlich waren, konnte nach dieser Methode die Operation meist mit 50—60 Schlägen in 6—10 Minuten ohne Wechsel des Osteotoms vollendet werden. Bei 85 operativ behandelten Patienten mit Genu valgum wurden weit über 100 Osteotomieen ausgeführt, ohne dass in einem einzigen Falle eine Eiterung gefolgt wäre. 11 mal wurde das Decollement, 8 mal die Osteotomie an der Tibia, einige Male gleichzeitig an der Fibula, und 68 mal die Osteotomie am Oberschenkel ausgeführt.

Durch eine grosse Anzahl von Leichenversuchen, von welchen die Präparate vorgelegt werden, weist Hahn nach, dass nach abgelaufener Rhachitis weder das Decollement noch die Osteoclase angewendet werden dürfen.

Herr Bidder ist, wie Hahn, ein Gegner der gewaltsamen Absprengung der Epiphysen bei Kindern, und zwar wegen ihrer unberechenbaren Wirkung auf das Wachsthum. Geht der Bruch quer oder schräg durch den Intermediärknorpel, so entsteht eine Wachsthumshemmung des betreffenden Knochens, welche ausbleibe, wenn die Bruchfläche dicht neben dem Epiphysenknorpel in der Diaphyse liege. Daher die widersprechenden Angaben der Chirurgen über Wachsthumsstörungen nach solchen Verletzungen. Es ist Herrn Bidder bereits 1875 (Langenbeck's Archiv 18. Bd., p. 608) gelungen, durch Epiphysenabsprengungen die Tibia eines Kaninchens um $1^1/_2$ cm im Wachsthum gegenüber der nicht Operirten zurückzuhalten.

Herr Bidder wendet sich gegen die ausschliessliche Osteotomie des Femur bei Genu valgum, da die veranlassende Wachsthumsstörung ebenso oft in der Tibia gefunden werde. Er habe schon 1873 (Archiv f. experimentelle Pathologie von Klebs 1. Bd.) nachgewiesen, dass man an Thieren durch Störung des lateralen Längenwachsthums der Diaphyse künstliches Genu valgum erzeugen könne. In einem der von Herrn Hahn vorgestellten Fälle hätte die Operation nicht am Femur, sondern an der Tibia vorgenommen werden müssen, denn man erkenne jetzt leicht, dass, um die Geradstellung des ganzen Beins zu erzielen, das untere Ende des Femur habe schief an den Schaft angeheilt werden müssen, in dem der Condyl. ext. jetzt erheblich tiefer als der internus stehe.

Herr v. Bergmann operirt von der inneren Seite mit einem grossen Weichtheilschnitt und meisselt einen kleinen Keil nach Ablösung des Periostes aus. v. Bergmann durchtrennt den Knochen etwas oberhalb der Epicondylen; bisweilen wird gleichzeitig Tiba uud Fibula durchmeisselt. Bei der Operation von der Aussenseite fürchtet v. Bergmann eine Verletzung der Gelenkkapsel.

Herr Hahn fürchtet die Kapselverletzung nicht, wenn man das Bein in möglichste Flexion bringt und in der Richtung der Gelenklinie den Knochen durchmeisselt.

2. Herr Julius Wolff: **Vorstellung eines Falles einer angeborenen Gesichtsmissbildung.** Herr Wolff stellt ein Kind mit zahlreichen angeborenen Missbildungen vor, die grösstentheils durch Abschnürungen und Einschnürungen amniotischer Stränge entstanden sind. Am merkwürdigsten ist die amniotische Zerschneidung der Nase des Kindes in eine vordere und eine hintere Hälfte. Die vordere Hälfte ist nach der Einschnürung zugleich nach hinten zurückgewichen. Nachträglich ist die Durchschneidungswunde intrauterin vernarbt und vollkommen überhäutet. Das Kind besitzt demgemäss an zwei ca. 1 cm von einander entfernten Stellen je 2 Nasenflügel, je eine Nasenscheidewand und je 2 Nasenlöcher. Die Nasenlöcher der hinteren und unteren Nasenhälfte sind in natürlicher Weise offen, die der vorderen und oberen Hälfte dagegen blind.

3. Herr Frank: **Ueber die bisherigen Resultate nach Nephrorrhaphie.** Der Vortragende erachtet es den Angriffen gegenüber, welche früher Herr Landau gegen die Operation der Nierenanheftung richtete, als einen auf falschen anatomischen und pathologischen Grundanschauungen beruhenden irrationellen Eingriff, und zum Vergleich mit den Resultaten der Exstirpation der Wanderniere für sehr wünschenswerth, die mit der Nephrorrhaphie erzielten Erfolge zusammenzustellen, umsomehr, als noch neuerdings sehr absprechende und den Erfolg als sehr fraglich hinstellende Urtheile laut geworden sind. Zunächst ist bereits von Langenbuch und Kümmell ana-

tomisch die thatsächliche feste Anheftung der Niere durch die Operation am Menschen, ferner durch Bassini und Vanneufville durch Experiment am Thier festgestellt worden. Klinisch ist das Verfahren erprobt worden in 56 Operationen, ausgeführt an 52 Individuen, worunter in 20 Fällen bei 16 Personen die Operation von Herrn Hahn ausgeführt ist. Nach 2 Operationen ist der Tod eingetreten. In der umfangreichsten Statistik von Brodeur über Nephrectomie bei beweglicher Niere ist unter 26 Fällen 8 mal tödtlicher Ausgang bemerkt. — Für die Erfolge ist die Behandlung der Niere selbst von grösster Bedeutung. In 54 Fällen ist der Lumbarschnitt, zweimal der Bauchschnitt in Anwendung gekommen. Die Anheftung der Fettkapsel allein war nie von Erfolg begleitet; erst die Anheftung der Capsula fibrosa oder des Nierenparenchyms hatte gleichmässige und günstige Resultate aufzuweisen. Bei der Wundbehandlung ist die Heilung auf dem Granulationswege durch Ausstopfung bei strenger Rückenlage bis zu völliger Vernarbung, welche nach 5—6 Wochen erreicht ist, der Naht mit Drainage vorzuziehen. Ferner ist auf Einnähung der ganzen Niere in ihrer normalen Längsstellung und mit Einbeziehung des unteren Pols in die Naht zu achten. Die Versuche, die Niere an der Stelle der resecirten 12ten Rippe oder an dieselbe selbst zu befestigen, haben keinen ermuthigenden Erfolg gehabt, da in 5 so behandelten Fällen einmal sehr schwerer Collaps und einmal Tod, wohl in Folge der Betheiligung der Pleura, neben schwerer allgemeiner Gefässerkrankung dabei verzeichnet ist. Der zweite Todesfall aus der Praxis des Herrn Hahn ist vielleicht nicht auf Rechnung der Operation als solcher zu schieben, da dieselbe gewissermaassen nur versuchsweise zur Hebung von Ileuserscheinungen ausgeführt wurde. Die Operation blieb jedoch ohne Einfluss auf das fortschreitende Leiden, welches rasch zum Tode führte. Section ist nicht gemacht. Betrachtet man den Erfolg der Operation in Bezug auf die Beschwerden der Patienten, so ist die Besserung derselben nicht genau entsprechend dem Grade der Fixation der Niere, sondern individuell verschieden. Es ergab sich bei 41 Operationen mit längerer Beobachtungszeit 22 mal voller Erfolg, 9 mal beträchtliche, 2 mal geringe, 8 mal keine Besserung. Bei 4 Fällen ist berichtet, dass die Niere noch nachträglich exstirpirt wurde, jedesmal mit günstigem Erfolge. Bei den von Herrn Hahn operirten Fällen ist 4 mal die Operation wegen Recidiv wiederholt worden, 2 mal darunter trat eine Nierenhernie ein. In den nach mehreren Jahren noch nachuntersuchten Fällen zeigte sich die Niere stets an der Narbe fixirt, doch so, dass sie der Einwirkung der Bauchpresse etwas nachgeben konnte. Die Niere selbst ist in ihrer Form etwas verändert, scheinbar vergrössert (wegen der Verwachsungen), häufig noch druckempfindlich. In einem Fall besteht sehr wahrscheinlich noch eine vor der Losreissung bemerkte intermittirende Hydronephrose unverändert fort. In manchen Fällen zeigt sich das Tragen einer Binde nach der Operation erst wirkungsvoll.

Herrn L. Landau scheinen die vorgeführten Fälle weder die Häufigkeit der Indication noch den therapeutischen Werth der Nephrorrhaphie zu beweisen. Er selbst habe sich trotz hunderten von Fällen nie zur Operation veranlasst gesehen, und sei stets mit Binden, Milchcur u. s. w. ausgekommen, wenn die bewegliche Niere als solche ohne weitere Complicationen Schmerzanfälle, Cardialgieen etc. verursachte. Auch die Nephrorrhaphie gebe nicht immer das erwartete Resultat, da manchmal die Niere wieder mobil werde, manchmal trotz Fixation die Beschwerden bleiben. Wenn Herr Landau richtig verstanden hat, so konnte auch der Vortragende Heilungen beobachten, ohne dass die Fixation gelang, und dass trotz dauernder Fixation die Heilung ausblieb. Leider sei man auf die subjectiven Angaben der Kranken in der Werthschätzung der Operation angewiesen. Herr Landau erinnert

an die Mittheilungen von King und Lindner, wonach Patientinnen nach intendirter aber nicht ausgeführter Nephrorrhaphie ihre Beschwerden verloren, trotzdem nichts als der Bauchschnitt gemacht war. Es handle sich hier hauptsächlich um weibliche Kranke, bei welchen eine Reihe von Nebenumständen schon Heilung bewirken können. Hierher gehöre vor allem das heutzutage als Hypnose bezeichnete Moment, demnächst die ruhige Lage vor und nach der Operation. Der Herr Vortragende fordere selbst 5 bis 6 Wochen Ruhe und nachheriges Tragen einer festen Bauchbinde. Bei dieser Sachlage sei es schwierig, die Heilung gerade auf die operative Fixation zu beziehen, welche übrigens stets an einer tieferen Stelle stattfinde, als der normalen Lage entspreche: Es gehe mit dieser Operation wie mit vielen gynäkologischen, von denen ein grosser Theil ohne strenge Kritik geübt wird. Als Beispiel führt Herr Landau folgenden Fall an. Ein junges Mädchen verliess nach doppelseitiger Nephrorrhaphie scheinbar geheilt das Krankenhaus. Bald aber traten ihre alten Schmerzen wieder auf, zu denen sich neue gesellten, welche genau in den Stichkanälen localisirt wurden, und so heftig waren, dass Patientin mit Selbstmordgedanken umging. Sie fand ihr Ende durch Ertränken im Genfer See. Offenbar hat es sich um ein hysterisches, psychopathisches Individuum gehandelt, welches ohne jede Indication operirt worden war. Wenn auch Herr Landau weitere Versuche mit operativem Verfahren für berechtigt hält, so darf die Operation doch noch nicht als eine legitime dem Praktiker empfohlen werden.

Herr Küster hat die Nephrorrhaphie 10 bis 15mal gemacht, ist im Ganzen mit den Resultaten recht zufrieden, wenngleich Misserfolge zu verzeichnen sind. Es ist richtig, die Niere weit zwischen dem Rande des Quadratus lumbor. und den breiten Bauchmuskeln nach hinten herauszuziehen, und dort an den Muskeln festzunähen. Zwei Seidennähte gehen durch die Substanz der Niere. Durch Schluss der ganzen Wunde mittelst Etagennähte und Uebertuschen mit Jodoformcollodium giebt es eine so widerstandsfähige Narbe, dass herniöse Ausstülpungen der Niere gar nicht beobachtet werden.

4. Herr Küster: **Ueber recidivirende Osteomyelitis** Das alte Krankheitsbild der eitrigen Periostitis, welche zur eitrigen Ablösung des Periosts und damit zur Nekrose der Knochen führen sollte, ist allmählich einem auf aetiologischer Basis aufgetretenen Krankheitsbilde gewichen. Alle Eiterungen am Knochen, gleichgültig ob dieselben primär im Knochenmark, in der Corticulis spongiosa oder dem Periost entstehen, verdanken ihren Ursprung der Einwanderung von Eitercoccen. Sie sollten deshalb auch einheitlich bezeichnet werden, am besten als Osteomyelitis, während man als Ostitis die tuberculösen, als Osteo-Periostitis die syphilitischen Affectionen des Knochens zusammenfassen könnte. Im Augusta-Hospital wurden von 1871 bis jetzt 271 Fälle von Osteomyelitis behandelt, zum Theil frische Entzündungen, grösstentheils Nekrosen.

Unter diesen sind 16 geheilte Schussfracturen, bei welchen nach langen Zeiträumen, bis zu 21 Jahren, plötzlich neue Knocheneiterungen einsetzten; ferner 14 Fälle, in welchen nach Ablauf und Heilung einer Osteomyelitis im jugendlichen Alter, oft sehr spät, einmal nach 30 Jahren, eine acute Osteomyelitis in denselben Knochen entstand. Diese Thatsache deutet Herr Küster so, dass wenigstens für einen grossen Theil nicht, wie man wohl angenommen hat, das Zurückbleiben von Sporen in der Narbe den Anlass zum Wiederaufflammen des Leidens giebt, sondern dass sie entstehen, wie die primären Affectionen dieser Art. Nun ruft häufig ein Trauma einen Bluterguss im Knochen hervor und erzeugt damit einen Locus minoris resistentiae, in welchem die im Blute kreisenden Coccen Gelegenheit zur

Entwickelung finden: es ist nicht einzusehen, weshalb eine solche Gelegenheit nicht auch im späteren Leben geboten sein soll, wenn ein in seinem Bau wesentlich veränderter Knochen im Körper vorhanden ist. Dafür spricht einerseits der Umstand, dass wir niemals nach eitrigen Phlegmonen solche örtliche Recidive erleben, andererseits eine Beobachtung, in welcher 6 Jahre nach einer geheilten subcutanen Fractur eine Osteomyelitis an derselben Stelle entstand. Finden wir Fremdkörper, wie Bleisplitter, Tuchfetzen u. s. w. in der Wunde, so kann man sich vorstellen, dass diese einen Reiz unterhalten, welcher der Ansiedelung von Mikroben günstig ist; und da diese Fremdkörper am häufigsten in den peripherischen Knochenschichten liegen, so finden wir bei allen Schussfracturen gewöhnlich nicht Vereiterung des Knochenmarks, sondern Periostitis.

Beachtenswerth ist auch der Umstand, dass bei den Osteomyelitiden junger Leute sich die Gelenke selten betheiligen, weil der Intermediärknorpel ein Uebergreifen von der Diaphyse auf die Epiphyse erschwert. Beim Erwachsenen fehlt dieses Hinderniss, und wir sehen deshalb ungewöhnlich häufig eine Miterkrankung der Gelenke.

Die Theraphie hat die Aufgabe, die Eiterherde möglichst bald zu beseitigen, entweder durch weite Aufmeisselung des Knochens und Ausräumung des Knochenmarks, oder, wenn das nicht zum Ziele führt, durch Amputation.

Herr v. Bergmann hält die Recidive der Osteomyelitis nicht für Producte einer Neuinfection, sondern für eine Folge der Wiederbelebung alter schlummernder Keime unter begünstigenden äusseren Umständen.

Herr R. Köhler hält seine schon vor 12 Jahren ausgesprochene Ansicht von der jahrelangen Latenz schlummernder Keime gegenüber Herrn Küster's Widerspruch aufrecht und exemplificirt auf ähnliche Vorgänge bei der Syphilis. Seinen damals beschriebenen Fall fasst Herr Köhler so auf, dass die mit dem Geschoss eingedrungenen Keime von der Narbe so lange abgekapselt wurden, bis letztere durch eine enorme Ueberanstrengung der Muskeln ihre schützende Festigkeit einbüsste, und den Keimen der Eintritt in zerrissene Lymph- oder Blutbahnen gestattet wurde, wodurch sie wieder einen Nährboden für ihre Entwickelung fanden.

5. Herr Eugen Cohn: **Vorstellung eines seltenen Falles von Hydronephrose.** Patientin, 30 Jahre alt, hat ein Kind geboren, einmal abortirt. Im October 1886 spürte sie nach schwerem Heben einen schmerzhaften Ruck im rechten Hypochondrium. Seitdem musste sie häufiger uriniren, hat auch bisweilen Blut im Harn bemerkt. Später zeigte sich eine Geschwulst unterhalb des rechten Hypochondrium, dabei bisweilen heftige in den Rücken ausstrahlende Schmerzen. Bei der Aufnahme im Krankenhaus Friedrichshain, Juli 1887, fand sich rechtsseitig ein grosser Nierentumor von glatter Oberfläche ohne Fluctuation. Harn etwas trüb, 2—3000 ccm in 24 Stunden. Nach Bettlage verschwanden die Schmerzen, kehrten aber wieder, ebenso Blutbeimischung zum Urin. Am 21. Januar 1888 wurde eine Nierenbeckenfistel in der Axillarlinie angelegt. Seitdem entleert sich die gesammte Harnmenge aus der Fistel, kein Tropfen gelangt in die Blase. Bei Verengerung der Fistel trat etwas Urin in die Blase über, aber der Tumor schwoll unter Fieber wieder an, so dass das Nierenbecken seitdem dauernd drainirt werden muss. Wahrscheinlich handelt es sich um den seltenen Fall eines congenitalen Defects oder einer gänzlichen Atrophie der linken Niere. Der Fall beweist die Gefahr einer Exstirpation einer Niere ohne Nachweis des Vorhandenseins einer zweiten.

Gedruckt bei Julius Sittenfeld in Berlin W.

Verhandlungen

der

Freien Vereinigung der Chirurgen Berlins.

Herausgegeben

von den Schriftführern

E. Sonnenburg, J. Israël, C. Langenbuch.

Jahrgang II.

1889.

Sonderabdruck aus der „Deutschen Medicinischen Wochenschrift" 1889 und 1890.

Redacteur: Sanitätsrath Dr. S. Guttmann.

Leipzig.

Verlag von Georg Thieme.

1890.

Vorwort.

Indem wir den 2. Jahrgang der Verhandlungen der **freien Vereinigung der Chirurgen Berlins** herausgeben, sei es uns gestattet, wegen der veränderten Form der Herausgabe einige Worte vorauszuschicken.

Die freie Vereinigung der Chirurgen Berlins wurde im Monat November 1886 gegründet. In einer grösseren von zahlreichen Specialisten und Aerzten besuchten Versammlung wurden die Herren

Adelmann, Bardeleben, Bartels, v. Bergmann, Gurlt, E. Hahn, Israel, R. Köhler, Küster, Langenbuch, Rose, Sonnenburg, Wolff

als Vorstand gewählt. Herr Prof. Adelmann wurde uns leider bald durch den Tod entrissen. Herr Oberstabsarzt Köhler zeigte uns seinen Austritt aus dem Vorstande an. Der Vorstand besteht daher augenblicklich aus 11 Mitgliedern.

Die erste Sitzung fand am Montag, den 22. November 1886, im Königl. Klinikum statt, bis zum Schluss des Jahres 1889 wurden 29 Sitzungen abgehalten.

Die freie Vereinigung zählt gegenwärtig 150 Mitglieder. Ausser Prof. Adelmann verloren wir durch den Tod die Stabsärzte Dr. Bartold und Dr. Bliedung, den Oberstabsarzt Dr. Jonas, den Generalstabsarzt Excellenz Dr. v. Lauer, den Generalarzt Dr. Schubert und unser auswärtiges Mitglied Geh. Rath Prof. v. Volkmann. Ehre sei ihrem Andenken.

In der am 7. Mai 1888 stattgehabten Sitzung des Vorstandes behufs engerer Organisation wurde beschlossen: die bisher zu den Sitzungen eingeladenen Theilnehmer aufzufordern, durch Zahlung eines Jahresbeitrages von 5 Mark die Mitgliedschaft zu erwerben. Ferner wurden von da ab erst officielle Berichte der Sitzungen von den Schriftführern veröffentlicht. Die Sitzungen werden gewöhnlich am zweiten Montag des Monats meist im Königl. Klinikum abgehalten.

Ausser den Protokollen bringt dieser Jahrgang einige grössere in dem Verein gehaltene Vorträge. Leider ist die Zahl derselben noch eine kleine, da die uns versprochenen Abhandlungen bisher nicht eingegangen sind. Die fehlenden Arbeiten hoffen wir im nächsten Jahrgange zu bringen und ein vollständigeres Bild der Arbeiten des Vereins liefern zu können. Wir rechnen dabei auf die freundliche Unterstützung unserer Mitglieder.

Berlin, Ende April 1890.

Die Schriftführer.

Inhalt.

I.

21. Sitzung, am 14. Januar. Vorsitzender: Herr Israel 1

Ein Verfahren zur Heilung der Incontinenz bei Blasenscheidenfisteln mit Verlust des Sphincter Vesicae. — Ueber Pyonephrosis acuta. — Zwei Fälle von Arthrectomia synovialis des Kniegelenks mit erhaltener Beweglichkeit. — Ein complicirter Fall von Leberechinococcus. — Zur paralytischen Resection des Hüftgelenks. — Fall von partieller Symphysenresection wegen tiefliegender Blasenfistel. — Ein Fall von Bauchaktinomykose. — Ein Fall von geheilter Aktinomykose des Unterleibs. — Ein Fall von multiplen Neuromen.

22. Sitzung, am 11. Februar. Vorsitzender: Herr Küster . . . 13

Ueber Resectio recti. — Spina bifida. — Rhachischisis posterior partialis. — Fall von operativem Pseudomyxödem. — Zur Trepanatio cranii. — Hernia inguino-superficialis.

23. Sitzung, am 11. März. Vorsitzender: Herr Langenbuch . . 20

Ein Fall von Operation bei Jackson'scher Epilepsie. — Pneumatocele cranii supramastoidea. — Operative Behandlung einer Wanderniere und Wanderleber. — Sectio subpubica. — Urethroplastik. — Lappendammfistel. — Partielle Ovarialexstirpationen. — Hohe Theilung der Art. brachialis. — Radicaloperation von Hernien.

24. Sitzung, am 13. Mai. Vorsitzender: Herr Rose 27

Keloid bei einem Neger. — Heilbarkeit der Pyämie. — Deutscher Operationssaal im XV. Jahrhundert. — Lipomatosis congenita. — Künstlicher Knochenersatz. — Haematocele retrouterina. — Wirbelschnitt bei Wirbelverengung.

25. Sitzung, am 3. Juni. Vorsitzender: Herr Sonnenburg . . . 35

Pneumatocele cranii. — Hornwarzengeschwulst der oberen Nasenhöhle. — Traumatische Rindenepilepsie. — Zweizeitige Operation bei Perityphlitis. — Operativ behandelter Fall von Wirbelsarcom.

26. Sitzung, am 8. Juli. Vorsitzender: Herr Wolff 50

Ueberdachung von Hautdefecten mittels Hautverziehung. — Multiple Echinococcen der Bauchhöhle. — Zur Nasen- und Gaumenplastik. — Urologische Mittheilungen. — Nothverband bei Kieferbrüchen. — Myxödem. — Geheilte Kropffälle. — Flughautbildung. — Arthrodese des Acromio-Clavicular-gelenks. — Congenitale Luxation im Kniegelenk. — Ellbogengelenkscontractur.

27. Sitzung, am 21. October. Vorsitzender: Herr Bardeleben . 65
Exarticulation im Hüftgelenk. — Axillaraneurysma durch Echinococcus der Gefässscheide veranlasst. — Myxödem. — Schwere Schädelwunde. Resection von Rippen. — Aneurysma der Art. axill.

28. Sitzung, am 18. November. Vorsitzender: Herr Bartels . . 76
Exarticulatio femoris. — Seltener Tumor der Wange. — Prolapsus recti. — Typische Form von Unterleibsverletzung. — Antiseptischer künstlicher Schwamm. — Ersatz verloren gegangener Lymphdrüsen. — Angeborener Tumor.

29. Sitzung, am 9. December. Vorsitzender: Herr Gurlt 83
Overlach's Injectionsspritze. — Seltene Hernien. — Mischgeschwulst der Wange.

II.

Vorträge:

1. Rose: Heilbarkeit der Pyämie.
2. Sonnenburg: Pneumatocele cranii supramastoidea.
3. Israel: Beitrag zur Leberchirurgie.
4. Madelung: Typische Form von Pfählungsverletzung des Unterleibs.

Sachregister.

Aktinomykose des Bauches . . . . . I. 10, 11.
Aneurysma axillare; Exstirpation . . . . . I. 75.
— — durch Echinococcus der Gefässscheide . . . . I. 68.
Arteria brachialis; hohe Theilung . . . . . I. 26.
Arthrectomia synovialis genu mit erhaltener Beweglichkeit I. 13.
Arthrodese im Acromio-Clavicular gelenk . . . . . I. 58.
Dammplastik nach Lawson Tait . . . . . I. 24.
Echinococcus der Leber . . . . . I. 28. II. 17.
— der Bauchhöhle . . . . . I. 51.
— der Gefässscheide . . . . . I. 68.
Ellbogengelenkscontracturen, Behandlung der . . . . I. 65.
Epilepsie; Trepanation . . . . . I. 20.
— der Rinde, traumatische . . . . . I. 39.
Femoris exarticulatio . . . . . I. 65, 76.
Fibrome, multiple . . . . . I. 78.
Flughaut am Bein . . . . . I. 57.
Graviditas extrauterina . . . . . I. 34.
Haematocele retrouterina mit Fötus . . . . . I. 34.
Harncontinenz, Wiederherstellung der, bei Blasenscheidenfisteln mit Verlust des Sphincter Vesicae . . . . . I. 1.
Harnröhrenstricturen; Behandlung durch Verweilbougies I. 52.
Hautverziehung bei grossen Hautdefecten . . . . . I. 50.
Hernia inguino-superficialis . . . . . I. 20.
Hernien, Radicaloperation der . . . . . I. 26.
Herniologische Seltenheiten . . . . . I. 83.
Hornwarzengeschwulst der Nasenhöhle . . . . . I. 35.
Hüftgelenksexarticulation . . . . . I. 65, 76.
Hüftgelenksluxation, paralytische . . . . . I. 9.
Katheterfabrikation . . . . . I. 52.
Keloid beim Neger . . . . . I. 27.
Kieferbrüche: Nothverband . . . . . I. 53.
Kniegelenk; Arthrectomia synovialis . . . . . I. 13.
—, congenitale Luxation im . . . . . I. 61.
Knochensarcome; Durchwachsung der Venen . . . . I. 83.
Leberchirurgie, Beitrag zur . . . . . II. 18.
Leberechinococcus . . . . . I. 8. II. 18.
Lipomatosis congenita . . . . . I. 33.
Luxation, congenitale, des Kniegelenks . . . . . I. 61.
—, paralytische, des Hüftgelenks . . . . . I. 9.
Mastdarmvorfall . . . . . I. 78.

Myxoedema spurium . . . . . I. 19, 56, 70.
Neurome, multiple . . . . . I. 12.
Operationssaal, deutscher, des XV. Jahrhunderts . . . I. 33.
Ovarium, partielle Exstirpation des . . . . . I. 25.
Patella, habituelle Luxation der . . . . . I. 64.
Perityphlitis; zweizeitige Operation . . . . . I. 41.
Pfählungsverletzungen des Unterleibs . . . . . I. 78. II. 24.
Pneumatocele cranii supramastoidea . . . . . I. 21. II. 10.
Pseudomyxödem, operatives . . . . . I. 19, 56, 70.
Pyämie, Heilbarkeit der . . . . . I. 28 ff. II. 3.
Pylorusstenose, Operation der . . . . . I. 19.
Pyonephrosis acuta . . . . . I. 5.
Rectum, Vorfall des . . . . . I. 78.
—, Resection des . . . . . I. 15.
Rhachischisis posterior partialis . . . . . I. 17.
Rhinoplastik . . . . . I. 52.
Sarcom der Wirbel . . . . . I. 34.
Sarcoma extraperitoneale congenitum . . . . . I. 82.
Schwamm, künstlicher antiseptischer . . . . . I. 81.
Sectio vesicae subpubica . . . . . I. 23.
Scoliose, Operation der . . . . . I. 73.
Spina bifida . . . . . I. 17.
Symphysis pubis, partielle Resection . . . . . I. 9.
Tibia, präfemorale Luxation der . . . . . I. 61.
Trepanation des Schädels . . . . . I. 19, 20, 70, 71, 72.
— der Wirbelsäule . . . . . I. 34.
Uranoplastik . . . . . I. 52.
Urethroplastik . . . . . I. 24.
Wanderleber, Operation der . . . . . I. 22.
Wanderniere, Operation der . . . . . I. 22.
Wangentumor . . . . . I. 77, 83.
Wirbelsäule, Trepanation der . . . . . I. 34.

I.

Verhandlungen.



I.

Verhandlungen.

Sitzung am 14. Januar 1889.

Vorsitzender: Herr Israel; Schriftführer: Herr Sonnenburg.

1. Herr Israel: **Ein Verfahren zur Heilung der Incontinenz bei Blasenscheidenfisteln mit Verlust der Sphincter Vesicae.** Meine Herren. An dem Falle, welchen ich Ihnen hier vorstelle, möchte ich Ihnen ein neues Verfahren demonstriren, mittelst dessen es mir gelungen ist, Harncontinenz bei einer Patientin zu erzielen, welche an einer ausserordentlich grossen Blasenscheidenfistel mit Verlust der ganzen hinteren Harnröhrenwand und des Sphincter Vesicae litt.

Die jetzt 26 jährige Patientin wurde im April 1886 von einem in Querlage befindlichen Kinde durch eine Hebamme mittelst Wendung und Extraction entbunden. Nach einigen Tagen floss der Urin aus der Vagina ab. Nachdem ein vergeblicher Operationsversuch in Königsberg gemacht war, kam sie am 1. Februar 1887, also vor 23 Monaten in meine Behandlung. Es fand sich ein enormer, in der Querrichtung für 3 Finger durchgängiger rautenförmiger Defect der Blasenscheidenwand, welcher ca. 2 Querfingerbreit vor der vorderen Muttermundslippe begann, sich nach vorn in den totalen Defect der untern Harnröhrenscheidenwand fortsetzte, also den Sphincterentheil der Blase und der Harnröhre in sich begriff. Von der Urethra war eine schmale, der oberen Wand entsprechende Schleimhautrinne übrig, sowie ein 2 mm breiter Ring des unteren Umfangs vom Orific. externum. Die Scheide war von Narben durchsetzt und unnachgiebig. Durch das grosse Loch konnte man nahe den Defecträndern die Einmündungsstellen der Ureteren in die Blase als spaltförmige Oeffnungen erkennen, aus denen intermittirend in Zwischenräumen einiger Secunden, der Urin in einem feinen Strahle stossweise spritzend entleert wurde. Beide Ureteren functionirten weder isochron, noch geschah die Entleerung jedes einzelnen rhythmisch in gleichen Zeitintervallen.

Zunächst versuchte ich den Schluss der Blasenscheidenfistel nach Simon mittelst Anfrischung und Nath, welcher gänzlich missglückte. Dagegen war die gleichzeitig ausgeführte Bildung einer Harnröhre von Erfolg gekrönt. Hier war ich so verfahren, dass ich die der oberen Harnröhrenwand entsprechende Halbrinne von den Rändern her bis auf einen schmalen Streifen von der Unterlage loslöste und für sich durch Catgutnäthe zu einem Rohre

schloss, sodann darüber die unterminirte Scheidenschleimhaut durch Seidennähte zusammenzog.

Nach demselben Princip gelang mir in einer zweiten Sitzung der Schluss der grossen Blasenscheidenfistel.

Ich löste die Blasenwand weit von der Scheidenwand ab und vernähte erstere durch Catgutsuturen; die sehr rigiden narbigen, durch Unterminirung gewonnenen Scheidenwandlappen musste ich durch zwei ausgiebige seitliche Längsschnitte entspannen, um sie zu mobilisiren, und vereinigte sie dann in breiter Berührungsfläche durch einige Silberdrathnäthe mit dazwischen gelegten Seidennäthen.

Eine feste Tamponade der Scheide sicherte den Contact zwischen Blasen- und Scheidenwand und prima intentio wurde erzielt.

So stolz ich nun aber auch auf die gelungene Vereinigung des ungewöhnlich grossen Defectes war, so wenig Eindruck machte dieses Resultat auf die Patientin, denn wegen des Fehlens des Sphincter vesicae war die Incontinenz gerade so gross, wie vor der Operation. Bei dieser betrübenden Sachlage unternahm ich nun eine ganze Reihe von Versuchen, durch Verengung, Abknickung und ventilartige Klappenbildung in der Urethra die Continenz wiederherzustellen. Es würde zu weit führen, alle diese vergeblichen Versuche zu schildern; ich werde nur die zwei wesentlichen kurz skizziren. Zunächst beabsichtigte ich, eine die Harnröhre verschliessende Klappe herzustellen, welche nur durch starken Harndruck überwunden werden könnte. Zu dem Zwecke umschnitt ich halbkreisförmig den oberen Umfang des Orificium externum, verwandelte den queren Wundspalt durch Herabziehen der abgelösten Harnröhrenwand in einen Längsspalt und vereinigte, ähnlich wie bei der Operation des Lippenkniffs, den Querschnitt in der Längsrichtung. Dadurch war ein fester Pfropf gewonnen, welcher das Orificium externum ausfüllte. Um ihn nach hinten federnd zu machen, wurde nach vollendeter Heilung ein querliegender Keil aus seiner Harnröhrenfläche excidirt und durch die Nath vereinigt. Der Erfolg war zunächst erfreulich, im Liegen und Gehen blieb Pat. trocken, wenn sie 2 stündlich den Urin entleerte. Sowie man mit einem Häkchen das nach hinten federnde Ventil anzog und damit den Verschluss lüftete, stürzte der Urin hervor. Aber der Erfolg hielt nur eine kurze Zeit vor. Allmählich lockerte sich der Verschluss, und die Incontinenz war wieder da. Und gerade wie mit diesem Versuche ging es mit den übrigen, unter denen ich nur noch die spitzwinklige Abknickung der Urethra erwähnen will. Die Harnröhre wurde mittelst zweier halbkreisförmiger Schnite von ihrer Umgebung abgelöst, ein Stück weit hervorgezogen und dann der oberhalb des Orificiums verlaufende Querschnitt in Längsrichtung vereinigt, wodurch der hervorgezogene Theil des Rohres winklig nach unten abgedrängt wurde. Gleichzeitig wurden mittelst einiger durch submucöse Gewebe gelegter Suturen Längswülste in der Urethralschleimhaut gebildet, wodurch eine Verengerung des Lumens erzielt wurde, die gemeinsam mit dem federnden Ventil und der Abknickung zunächst eine Continenz erzeugten, von ebenso vorübergehender Dauer, wie die früher erreichte.

Nachdem alle operativen Versuche, eine dauernde Continenz herzustellen, gescheitert waren, auch die Construction einer Bandage, welche durch Federdruck die Urethra zusammendrücken sollte, ohne Nutzen war, blieb von den bekannten Verfahren nur noch die Rose'sche Obliteratio vulvaerectalis übrig, d. h. der Verschluss der Schamspalte durch Anfrischung und Vernähung der grossen Schamlippen unter Ableitung des Urins in das Rectum durch Anlegung einer Mastdarmscheidenfistel. Da ich mich aber bei einer 24 jährigen Frau nicht gern zu einer Operation entschliessen mochte, welche

das Geschlechtsleben unmöglich macht und auch mehrfache andere grosse Missstände gezeigt hat, so führte ich einen anderen Plan aus. Von der Erfahrung ausgehend, dass Leute mit einer Fistula suprapubica sehr gut existiren können, dass ferner die Fistel durch die Elasticität ihrer Wandungen in günstigen Fällen von selbst schliesst, jedenfalls aber leicht durch eine Pelotte zu verschliessen ist, beschloss ich, die Harnröhrenöffnung gänzlich zu obliteriren und eine permanente Fistula vesicae suprapubica anzulegen, durch welche der Urin nach Bedürfniss mit dem Katheter entleert werden könne. Am 28. Mai v. J. legte ich die Fistel mit dickem Trocar an, führte sofort durch die Canüle einen Nélaton-Katheter ein, der liegen blieb, während ich die Canüle hervorzog. Nachdem sich der Kanal formirt hatte, lernte die Patientin den Katheter durch die Fistel einführen und entleerte den Urin erst 3 stündlich, später 6 stündlich. Dann schritt ich am 28. Juli v. J. zur Obliteration der Urethra. Zu dem Behufe schälte ich die Schleimhaut auf ca. 2 cm Länge aus. Den Verschluss der so entstandenen Röhrenwunde besorgte ich vorn durch eine Schnürnath und führte centralwärts von dieser einen starken Doppelfaden durch die wunde Urethra, von dem je ein Ende nochmals mit einer Nadel armirt, um den Umfang der betreffenden Harnröhrenhälfte bis zu dem gegenüberliegenden Einstichpunkt herumgeführt und mit seinem correspondirenden Fadenende geknüpft wurde. Nach Heilung dieser Operation blieb Patientin einen ganzen Monat trocken, während sie 3 bis 4 Mal in 24 Stunden den Urin durch Einführung des Katheters in die Fistula suprapubica entleerte. Anfangs October zeigte sich wieder etwas Urinträufeln, als dessen Grund eine haarfeine Fistel an der verschlossenen Urethralmündung gefunden wurde. Da diese sich auf Cauterisation vergrösserte, so wurde sie am 10. December operativ geschlossen.

Seitdem ist Patientin ohne jeden Pelottenverschluss gänzlich trocken und entleert ca. 3 Mal in 24 Stunden die Blase durch die Fistel mittelst Katheters.

Herr E. Küster: Bei der geringen Zahl der Beobachtungen, welche über Operationen wegen schwerer Formen des Harnträufelns beim weiblichen Geschlecht vorliegen, ist es vielleicht von Interesse, wenn ich zwei eigene Fälle von Harnröhrendefecten mittheile. In dem ersten Falle handelt es sich um diphtheritische Zerstörungen in der Vagina, welche bei einer etwa 40jährigen Frau im Typhus entstanden waren und zum Verlust der ganzen Harnröhre wie des Sphincters geführt hatten. Mit grosser Mühe gelang es mir, die Harnröhre vollkommen wieder herzustellen; allein es war damit wenig gewonnen, da keine Art der Prothese den Schliessmuskel zu ersetzen im Stande war. In einem zweiten Falle, den ich im vorigen Jahre sah, ging ich deshalb sofort mit der von Rose angegebenen Operation vor. Der etwa 55jährigen Dame war ein Jahr zuvor wegen eines Carcinoma clitoridis die ganze Harnröhre nebst dem Sphincter fortgenommen worden. Ein Recidiv trat nicht ein, allein der Zustand war dennoch sehr beklagenswerth. Ich legte deshalb eine grosse Rectovaginalfistel an und machte dann die Episiorrhaphie. Die Operation gelang bis auf eine feine Fistel, welche die Patientin so wenig belästigte, dass sie einen weiteren Eingriff ablehnte. Nach einigen Monaten kehrte sie indessen mit Schmerzen und Unbequemlichkeiten zurück, welche auf Steinbildung in der Vagina zurückgeführt werden konnten. Die Steine hatten offenbar in einem mangelhaften Urinabfluss durch die wieder erheblich verengerte Rectovaginalfistel ihren Grund. Ich erweiterte dieselbe und entfernte 6 erbsen- bis kirschengrosse rundliche und ganz freiliegende Phosphatsteine. Zugleich wurden Versuche der definitiven Heilung der äusseren Fistel gemacht, zunächst mit dem Erfolg, dass dieselbe nur grösser wurde. Indessen, diese Heilung wird doch gelingen, und muss ich schon jetzt sagen,

dass die Operation sich ausgezeichnet bewährt. Nur alle paar Stunden wird der Urin per anum entleert, und Patientin ist dabei wohl und glücklich.

Herr Olshausen ist erstaunt über die ausserordentlich gute Continenz der Fist. suprapubica und glaubt, dass in diesem Falle speciell die gute Beschaffenheit der Bauchdecken der Patientin wesentlich dazu beitrage.

Herr Fehleisen sah bei 3 Patienten gute Resultate der Fistula suprapubica. Bei einem sehr corpulenten Herrn war die Einführung des Catheters schwierig, so dass hier schliesslich eine Dauercanüle eingelegt wurde.

Herr Rose: Bei voller Anerkennung der gelungenen Heilung möchte ich doch warnen, das Ergebniss schon jetzt für ein definitives, sicheres zu halten, in Anbetracht der sichtbaren Granulationen in der Oeffnung und des Stockens beim Einführen des Katheters. Solange der Weg nicht glatt, so lange man noch nicht dauernd vor einer Verengerung sicher — und wie schnell schliessen sich solche Fisteln bei dem Blasenstich nach Fortlassung der Canüle, — pflegen sich nur zu leicht immer neue Haarfisteln zu bilden. Die Frauen, welchen ich nach meiner Methode der Obliteratio vulvae rectalis das Harnträufeln geheilt und zu einem willkürlichen Harnlassen ohne Katheterismus verholfen habe, hatten keinen Wunsch mehr, ihre Geschlechtsthätigkeit auszuüben. Uebrigens möchte ich immer wieder bitten, den Erfolg meiner Heilungen nicht nach Fällen zu beurtheilen, die missglückt, garnicht geheilt sind. So lange, wie im Schröder'schen Fall, eine noch so kleine Fistel besteht, ist die Heilung eben gescheitert, der Kothstrom drängt durch den Harnraum gegen die Fistel, die anscheinende Heilung wird immer schlechter, und der Zustand der Frau ist schlimmer als vorher. Man täuscht sich in solchen Fällen zu leicht über seinen Sieg und kann die Frauen nicht lange genug beobachten, um sie wirklich definitiv für geheilt zu halten.

Herr Israel: Ein Vergleich meiner Methode mit Herrn Rose's Obliteratio vulvae rectalis ist nur in beschränkter Weise möglich, weil mein Verfahren die gelungene Heilung der Blasenscheidenfistel voraussetzt, während Herrn Rose's Operation ohne diese Voraussetzung ausführbar ist, also ein viel grösseres Feld der Bethätigung finden kann. Anders liegt die Frage, welche Operation bei gleichem Status der Kranken vorzuziehen sei, wenn nämlich trotz gelungener Heilung der Blasenscheidenfistel eine durch andere Mittel unheilbare Incontinenz in Folge Verlustes des Sphincter vesicae zurückgeblieben ist.

Unter dieser Voraussetzung glaube ich meinem Verfahren den Vorzug geben zu müssen, weil es erstens die Möglichkeit des Geschlechtslebens erhält, zweitens eine Communication zwischen Blase und Mastdarm vermeidet, die durch Uebertreten von gasigem, flüssigem Darminhalt in die Cloake in einigen Fällen zu unerträglichen Beschwerden geführt hat. In der Nothwendigkeit, die Blase 2—3 mal täglich mit dem Katheter zu entleeren, sehe ich keine Gefahr für die Zukunft der Patientin, denn sie befindet sich nicht in anderer Lage, als viele Prostatiker, hat es vielmehr viel bequemer und gefahrloser als diese, weil sie sich keinen falschen Weg machen kann. — Ich halte es für möglich, dass in Fällen von nicht verschliessbarem Blasenscheidendefect mit Sphincterverlust meine Methode sich mit der queren Obliteration der Scheide vereinigen lässt. Herrn Rose's Bedenken bezüglich der Gefahr einer Verengung des Fistelganges theile ich nicht, da bis jetzt, über 6 Monate nach Anlegung derselben keine Tendenz dazu bemerkbar ist.

Herr Rose: Auf die Anfrage des Herrn Collegen Küster, ob sich wirklich in der Hautnarbe Steine bilden können — im Harnraum haben sie ja bei der leichten Zugänglichkeit für den Finger gar nichts zu bedeuten — so ist der Vorgang dabei folgender: Sowie die neue Harnröhre vor der definitiven Heilung sich mal ein wenig zusammenzieht, bilden sich gern an

der Stelle, wo früher in der Vorhofsnahtnarbe die Nähte lagen, Haarfisteln, die sich allmählich erweitern, bei Verbesserung des neuen Harnweges auch verengern. Mal obliterirt an ihren zwei Armen die vordere Oeffnung, mal die innere. Auf halbem Wege, so kann es auch kommen, bleibt eine Canalstrecke offen, und darin findet sich gelegentlich ein für die definitive Heilung hinderliches Steinchen.

Während bei der Operation der Mastdarmharnröhre in der Regel der Erfolg in 4 Wochen mit einem Schlage durch unmittelbare Vereinigung erreicht scheint, zieht sich die wirkliche Heilung durch solche Zufälle (Haarfisteln, Steinchen u. dgl.) Monate lang hinaus. Sicher ist die Frau erst dann geheilt, wenn die glatten Ränder der hinlänglich grossen Mastdarmscheidenfistel so abgeschwollen (atrophirt) sind, dass keine Neigung zur Veränderung der Lochgrösse mehr vorhanden ist. Ueber diesen Zeitpunkt täuscht man sich sehr leicht.

2. Herr Israel: **Ueber Pyonephrosis acuta.** An dem folgenden Patienten stelle ich Ihnen eine andere Fistel der Harnwege vor, nämlich eine wegen Pyonephrose angelegte Nierenbeckenfistel.

Es ist nicht sowohl die jetzt viel geübte Operation, wegen deren ich Sie mit dem Falle bekannt machen möchte, vielmehr die eigenartige Pathogenese, sowie eine beachtenswerthe Störung im Heilungsverlauf, endlich ein sich gut bewährender Urinrecipient. Der 22jährige Patient war ganz gesund bis auf einen alten Nachtripper, als er am 1. December 1887 mit Schüttelfrost, hohem Fieber erkrankte, verbunden mit Kreuzschmerzen, welche in die Beine ausstrahlten, Schmerzen in der linken Nierengegend die sich bis zum Magen erstreckten. Er war gezwungen, eine unveränderliche Rückenlage einzuhalten, da jede Abweichung von dieser ihm unerträgliche Schmerzen bereitete.

Drei Wochen nach dem Beginn der Erkrankung constatirte ich bei dem hochfieberhaften Patienten einen grossen linksseitigen Nierentumor, der sich schon der Betrachtung durch eine Hervortreibung der unteren Rippen und eine halbkuglige Prominenz unter dem linken Rippenrande verrieth, und dessen Grenzen wie folgt festgestellt werden konnten. Medianwärts erreichte er die Mittellinie, nach unten eine durch den Nabel gelegte Horizontale, nach oben erreichte er die 7. Rippe in der Parasternallinie, nach hinten füllte er die ganze Lumbalgegend bis zum Darmbeinkamme aus: Der Tumor bot deutliche Fluctuation. Es fiel auf, dass die obere Dämpfungsgrenze des Tumors nicht in der erwarteten Fortsetzung der fühlbaren oberen Begrenzungslinie desselben verlief, sondern eine aufgesetzte Kuppe bildete, deren Scheitelpunkt bis zum unteren Rande der 6. Rippe in der Axillarlinie reichte, von wo ihr Contur nach hinten allmählich zur hinteren Grenze der 10. Rippe absank. Ueber der Dämpfung bewegte sich der Lungenrand. Die Zunge war trocken, glatt, roth, der Urin sparsam, hochgestellt, minimal getrübt durch ganz spärliche nur mikroskopisch wahrnehmbare Eitermengen, von sauerer Reaction. Durch die lumbale Nephrotomie wurden am 23. December 1888 etwa $1\frac{1}{2}$ Liter alkalischen Eiters entleert; die Wandungen der grossen schlaffen Höhle waren von glatter Schleimhaut ausgekleidet, nirgends konnte eine mehr als einige Millimeter dicke Schicht Nierengewebes getastet werden; das untere Ende der grossen Nierenhöhle war mit dem Finger nicht zu erreichen; nach oben, der subphrenischen Dämpfung entsprechend, fühlte man einzelne erweiterte Kelche, nur an der höchsten Stelle gelangte man mit dem Finger in eine grössere Höhle, deren Wandungen keine glatte Auskleidung zeigten. Dieser Umstand in Verbindung mit der eigenthümlichen Form der oberen Dämpfungsgrenze zeigte, dass letztere einem subphrenischen Abscesse entsprach, der mit der Nierenhöhle communicirte.

Der Abgang des Ureters wurde nicht gefunden. Wenn man nun den Befund dieses sehr grossen ganz dünnwandigen Nierensackes, in dessen Wand das Nierengewebe zu einer nur wenige Millimeter dicken Schicht comprimirt war, mit der Angabe des Patienten vergleicht, dass das Leiden sich aus voller Gesundheit heraus erst vor 3 Wochen entwickelt habe, so scheint darin ein schwer begreiflicher Widerspruch zu liegen. Denn einerseits ist es ein Ding der Unmöglichkeit, dass eine Retentionsgeschwulst der Niere in der gegebenen kurzen Zeit das Nierenparenchym zu einer nur wenige Millimeter dicken Schale abplatten kann, andererseits unterliegt der acute Einsatz des Leidens mit Frost, Fieber, Strangurie, Trübung des Harns, heftigen Lumbal- und Kreuzschmerzen, keinem Zweifel.

Ich glaube in diesem Falle annehmen zu müssen, dass eine von langer Zeit her, wahrscheinlich congenital veranlagte Hydronephrose unter dem Einflusse eines ascendirenden Trippers zur Pyonephrose geworden ist, und dass mit dieser Umwandlung die acuten Erscheinungen auftraten, welche sich aus den Wirkungen der Eiterresorption und den Reizerscheinungen durch plötzliche Spannungszunahme im Nierensacke zusammensetzten.

Die aus der nun etablirten Nierenfistel abfliessende Harnmenge betrug etwa das Doppelte der aus der Blase entleerten, und wenn sich mit der Zeit das Verhältniss auch günstiger gestaltete, so ist doch bis heute noch die der Fistel entströmende Harnmenge grösser, als die auf natürlichem Wege entleerte. Nachdem nun der Patient mit der drainirten Fistel am 4. März v. J. entlassen war, kehrte er am 22. April wieder mit hohem Fieber.

Die Annahme einer Verhaltung in dem Nierensacke erwies sich nach Dilatation der enggewordenen Fistel als irrig. Erst als ich mich zur Spaltung der alten Operationsnarbe entschlossen hatte, fand sich als Ursache des anhaltenden und hohen Fiebers eine Ablösung der Niere durch zersetzte massenhafte Blutcoagula, deren grösste Anhäufung zwischen Zwerchfell und Tumor sich fand. Es war klar, dass diese Störung von dem bei der Operation constatirten subphrenischen, Abscesse ausgegangen war, dessen Communication mit der Nierenhöhle wahrscheinlich nach Zusammenfallen der Wandung des Sackes sich eher verlegt hatte, als die Abscesshöhle zur Abheilung gelangt war.

Aus dieser unliebsamen Erfahrung folgt, dass, wenn man bei der Nephrotomie einen mit der Nierenhöhle communicirenden Abscess, insbesondere einen subphrenischen, findet man sich auf diese Communication als Abflussöffnung nicht verlassen darf, sondern die perinephritische Höhle separat drainiren soll, weil mit dem Zusammenfallen des entleerten Nierensackes leicht die Communication vorzeitig verlegt wird. Endlich will ich Ihnen den nach meinen Angaben vom Instrumentenmacher Palzow, Alexanderstr. 30, gefertigten Recipienten zeigen, der sowohl den Patienten völlig trocken hält, als auch ihm die nothwendigen Ausspülungen des Nierensacks ohne fremde Hülfe ermöglicht. (Demonstration.)

3. Herr Israel: **Zwei Fälle von Arthrectomia synovialis des Kniegelenks mit erhaltener Beweglichkeit.** Meine Herren! An den beiden folgenden Patienten will ich Ihnen das functionelle Endresultat zweier synovialen Arthrectomieen des Kniegelenks zeigen. Der ältere Patient, ein Hutmacher von 39 Jahren, ist am 17. Februar 1888, also vor 11 Monaten, von mir operirt worden. Drei Jahre zuvor hatte er sich das linke Knie an einem Pferdebahnwagen gestossen. Ein halbes Jahr später entstand eine Anschwellung des Knies, welche, 2 Jahre lang allmählich wachsend, ihm kaum Beschwerden verursachte, bis endlich Schmerzen eintraten, und eine zunehmende Schwäche des Beins zu häufigem Einknicken des Kniegelenks führte. Ich fand die Con-

turen des linken Knies verstrichen durch eine Verdickung der Kapsel und etwas Flüssigkeitsansammlung. Da wo der Extensor quadriceps sich an der Patella ansetzt, fühlte man eine tumorartige Härte, welche sich in ganzer Längsausdehnung des oberen Recessus nach oben erstreckte und ohne bestimmte Grenzen in die Streckmuskulatur überging. Die äussersten Grade der Streckung sowie der Beugung waren nicht ausführbar; die vorhandenen Bewegungen waren glatt Um zunächst einen Einblick in die Natur der tumorartigen Seite zu gewinnen, incidirte ich dieselbe in der Längsrichtung und fand nur eine diffuse lipomartige Fettwucherung zwischen den einzelnen Schichten der Sehne des Extensor quadriceps. Da dieser Befund keine genügende Erklärung für die Erscheinungen am Gelenk gab, vertiefte ich den Schnitt bis in die Bursa extensorum, und als sich hier sofort eine intensive Erkrankung der Synovialis zeigte, verlängerte ich den Längsschnitt über Patella und Ligament. patellae bis zur Tibia, durchsägte die Patella, längs spaltete das Ligam. patellae und öffnete somit das Gelenk nach dem Vorbilde von Riedinger. An dem Gelenk quoll eine erhebliche Quantität Synovia; die Synovialis selbst war sehr verdickt, warzig, stark vascularisirt und zeigte reiche, fetthaltige Zottenbildung in Gestalt von Franzen und hahnenkammartigen Auswüchsen, die besonders stark an der dem Femur ansitzenden Partie entwickelt waren — kurz es war das richtige Bild des Lipoma arborescens.

Ich exstirpirte die gesammte Synovialis bis auf den hinter den Lig. cruciata gelegenen kleinen Abschnitt, vereinigte die Patellarhälften durch einige periostale Nähte, und drainirte den oberen Recessus. Vom 16. Tage ab machte Patient active Bewegungen, am 21. Tage wurden durch forcirte Bewegungen einige Adhaerenzen der Patella zerrissen, und bereits 5 Wochen nach der Operation ging der Patient gut mit beweglichem Gelenk. Sie finden jetzt, 11 Monate nach der Operation, die normale Beweglichkeit und völlige Beweglichkeit des Knies. Ich glaube, dass man der Methode der Längsdurchsägung der Patella einiges Verdienst an diesem vorzüglichen Resultate zuerkennen muss, denn sie ermöglicht sehr frühzeitige Bewegungsversuche ohne Gefahr, den Streckapparat zu schädigen, wie dieses ausnahmslos bei allen queren Eröffnungsmethoden zu befürchten ist. In Betreff der Zugängigmachung des Gelenkes leistet die Methode nicht ganz so viel wie die anderen, indessen kann man erheblichen Raum durch Verlängerung des Schnittes nach oben gewinnen. Für die Fälle von Fixation der Patella auf den äusseren Condylus, mit Aussenrotation der Tibia, welche ja nicht selten sind, ist diese Schnittführung nicht zu empfehlen, ebensowenig wo man Grund hat, eine Erkrankung der Kniescheibe anzunehmen, dagegen meine ich, dass sie verdient in denjenigen Fällen mehr als bisher cultivirt zu werden, in welchen man glaubt, mit der synovialen Arthrectomie auszukommen.

Mehr als der Operationsmethode muss indessen das günstige functionelle Resultat der Schonung der Ligam. cruciata und der Semilunarknorpel zugeschoben werden. Doch würde man fehlgehen, wollte man die Erhaltung dieser Apparate als Bedingung für die Herstellung eines beweglichen Gelenks betrachten.

Der Patient, den ich Ihnen vorführe, beweist das Gegentheil; der jetzt 11jährige Knabe wurde von mir vor 5 Jahren im März 1884 wegen eines tuberculösen Tumor albus operirt. Ich übergehe die Details weil ich den Patienten schon einmal, am 3. November 1886 der medicinischen Gesellschaft vorgestellt habe. Es handelt sich um ein Kniegelenk, dessen Conturen durch Kapselschwellung und etwas Flüssigkeitsansammlung verstrichen waren, und an dem eine besonders empfindliche halbkuglig prominirende pseudofluctuirende Stelle unmittelbar lateralwärts vom Lig. patellae

sich fand. Die activen und die passiven Bewegungen waren nach Beuge- und Streckrichtung beschränkt, der Gang wenig behindert.

In diesem Falle führte ich zum ersten Male die von mir beschriebene Methode der Gelenköffnung aus. Ein nach unten convexer Bogenschnitt, in der Höhe der Epicondylen beginnend, erstreckte sich mit seinem Scheitelpunkt bis an die untere Grenze der Tuberositas Tibiae. Diese selbst wurde in einer schräg nach oben und hinten laufenden Fläche vom Schienbein abgesägt, so dass sie mit dem Ligmentum patellae in dem Lappen verblieb, um nach Beendigung der intraarticulären Operation wieder an die Tibia angenagelt zu werden.

Die Synovialis zeigte sich sehr verdickt, hyperaemisch, vielfach in ein graugelbes tuberculöses Granulationsgewebe umgewandelt: unmittelbar nach aussen vom Lig. patellae fand sich ein kirschengrosser erweichter Käseherd der Kapsel. Die Gelenkknorpel waren pannös überwuchert, sonst gesund. Hier wurden die gesammte Kapsel, die Lig. cruciata und die Semilunarknorpel nebst dem vorderen Theil des inneren Seitenbandes entfernt.

Trotzdem ist vortreffliche Beweglichkeit bis zum rechten Winkel erzielt worden. Obwohl durch Entfernung der intraarticulären Bandapparate ein gewisses Maass passiver seitlicher Beweglichkeit vorhanden ist, stört dieses nicht, da der Streckapparat so vollkommen functionirt, dass innerhalb der gegebenen Grenzen sich das Gelenk activ wie ein normales verhält. Die Integrität des Streckapparates ist die Bedingung für die Erhaltung der Beweglichkeit; deshalb glaube ich Ihnen für geeignete Fälle meine Methode empfehlen zu sollen, welche bei vollkommener Schonung des Lig. patellae, der Patella sowie der Strecksehnen ausgiebigste Zugängigkeit des Gelenks gewährt. Ich glaube aus diesem günstigen functionellen Resultate den Schluss ziehen zu dürfen, dass man bei tuberculösen Kapselerkrankungen am Kniegelenk möglichst frühzeitig zur Arthrectomie schreiten soll. Wenn man nicht mehr zu befürchten hat, ein noch vorhandenes Maass von Beweglichkeit zu vernichten, so wird man sich um so eher zur Operation entschliessen, als meiner Erfahrung nach die Resultate der expectativen Behandlung an diesem Gelenke sehr unbefriedigende sind. Selbstverständlich wird man die Fälle sorgfältig auswählen müssen, in denen man eine Beweglichkeit erstreben will.

Einstweilen würde ich den Versuch nur in solchen Fällen unternehmen, in welchen die Beweglichkeit der Patella erhalten ist, die Gelenkknorpel noch intact sind, und eine Verkürzung der Beugemuskeln oder Subluxationsstellung noch nicht eingetreten ist.

4. Herr Israel: **Ein complicirter Fall von Leberechinococcus.**
(Der Vortrag wird in extenso publicirt werden.)

Herr Langenbuch: Um auf subphrenische Echinococcen und Abscesse des rechten Leberlappens einzugehen, kann man ausser den zwei häufiger geübten Wegen — den durch den Pleuraraum nach Rippenresection, Vernähung des costalen und diaphragmatischen Pleurablattes und Durchschneiung des Zwerchfelles, sowie andererseits den laparotomischen — auch den bekannten lumbalen und extraperitonealen wählen. Ich habe denselben eingehend an der Leiche studirt und herausgefunden, dass man nach Resection der 12. Rippe schon mit dem Finger durch das Bindegewebe und um den oberen Nierenpol herum, an die vom Bauchfell freie hintere Kante der Leber kommen, hier in ihr Gewebe eindringen und auch drainiren kann.

Die Vene, welche Herrn Israel zu schaffen machte und wohl als Collateralast der Pfortader, durch die Cirrhose der Leber zur Entwickelung gelangt, zu betrachten ist, wird längs dem Lig. suspensorium hepatis verlaufen sein. (Herr Israel stimmt zu.) Man hat diese häufig beobachtete Vene früher für die wieder aufgelebte Vena umbilicalis gehalten, doch haben die

Untersuchungen Sabourin's ergeben, dass dem niemals so ist, und die Vene auch schon in der Norm in Form vieler feinen Zweige, die längs dem Lig. suspensorium verlaufen, praeformirt ist. Es leidet wohl keinen Zweifel, dass der Echinococcus der Leber in manchen Fällen die zugleich entwickelte Cirrhose dieses Organs verschuldet.

5. Herr Karewski: **Zur paralytischen Luxation des Hüftgelenks.** Seit der ersten Vorstellung von Spontanluxatinn des Hüftgelenks in Folge Kinderparalyse hat Karewski 3 weitere Fälle beobachtet, 1 nach hinten, 2 nach vorn. Diese beiden letzteren sind besonders werthvoll für die Entscheidung der Frage über die Aetiologie des fraglichen Leidens, weil sie sehr kurze Zeit, noch bevor Gehversuche gemacht waren, also ehe Momente der Schwerkraft eingewirkt hatten, zur Beobachtung kamen. Der erste Fall, $1\frac{1}{2}$ Jahre alt, war 7 Monate nach Ueberstehen der Poliomyelitis acuta zuerst von Karewski gesehen, hatte zur Zeit eine Contractur in Flexion, Abduction und Rotation nach aussen, aus der sich, weil wegen des elenden Zustandes des Kindes keine orthopädischen oder operativen Maassnahmen indicirt erschienen, in einigen Monaten Luxatio infrapubica entwickelte. Auch bei dem zweiten Kinde, zur Zeit $1\frac{1}{4}$ Jahr alt und 8 Monate nach der Paralyse schien anfangs nur eine Contractur zu bestehen, die 3 Monate später sich als eine Verrenkung auf den horizontalen Schambeinast manifestirte. Diese beiden Fälle schliessen jede andere Erklärung als die, dass durch die intact gebliebenen Muskeln die Difformität bedingt wurde, aus, da sowohl die elektrische Untersuchung nachwies, dass nur die Abductoren, Rotatoren und Flexoren von der Lähmung nicht befallen waren, also auch die Function an diesen Muskeln vorhanden war, ausserdem aber die Patienten niemals Gehversuche gemacht hatten.

Beide Fälle wurden operativ behandelt. Der erstere mit Myotomie der contracten Muskeln, der andere durch Reposition der Verrenkung nach Freilegung und Eröffnung des Hüftgelenks, bei welcher Gelegenheit sich Karewski noch durch die operative Autopsie davon überzeugen konnte, dass in der That alle Merkmale einer nicht reponirten Luxatio infrapubica vorhanden waren. Wenn auch der mit Myotomie behandelte Fall eine relativ gute Function des Beines gewonnen hatte, so ist doch der zweite bei Weitem besser daran, einmal, weil er in viel kürzerer Zeit als der erste laufen lernte und dann, weil sein Gang viel sicherer und normaler geworden ist. Karewski empfiehlt deshalb in allen ähnlichen Fällen, sofort zur operativen Beseitigung der Verrenkung zu schreiten und hebt noch ganz besonders die dadurch erzielte günstige Beeinflussung der Muskelthätigkeit und des Wachsthums hervor.

6. Herr Sonnenburg: **Fall von partieller Resection der Symphyse wegen tiefliegender Blasenfistel.** Der Vortragende erwähnt aus der Krankengeschichte des Patienten folgendes: Im April 1882 wurde derselbe von Sonnenburg vermittelst der Sectio alta im jüdischen Krankenhause operirt. Wegen drohendem Decubitus wurde der sehr decrepide Patient grösstentheils im permanenten Bade nachbehandelt. Die Heilung erfolgte nach 25 Tagen. Dieselbe wurde verzögert durch zu frühen Verschluss der Hautwunde, der Eiterretention und ein Oeffnen der Wunde zur Folge hatte. Als diese Eiterverhaltung eintrat, war die Blase bereits vollständig geschlossen. Seit der Zeit besteht eine perivesicale Fistel, die allen operativen Eingriffen und Behandlungsmethoden hartnäckig Widerstand leistet. Im Anfange des Jahres 1887 bemerkte Patient, dass aus der Fistel Urin abtropfte, es hatte sich also aus der perivesicalen Fistel eine echte Urinfistel, die nun in den praevesicalen Raum führte, gebildet. Trotz wiederholter Spaltungen und Dilatation der Fistel, gelang es doch auch jetzt nicht, die

Fistel zu heilen. Im April 1888, als Sonnenburg in Vertretung des Herrn Israel den betreffenden Patienten wiederum in Behandlung nahm, glaubte Sonnenburg die im Narbengewebe liegende und durch dieses stark hinter die Symphyse verzogene Oeffnung der Fistel nur durch ausgiebige Resection der Symphyse selber freilegen zu können. Zu dem Zweck wurde das narbige Gewebe durch einen Querschnitt von der oberen Grenze der Symphyse getrennt, mit dem Raspatorium die hintere und vordere Fläche des Knochens freigelegt, von dem Knochen selber ein stumpfes, keilförmiges Stück so weggenommen, dass beiderseits am Foramen nur eine dünne, nach der Mitte zu schräg verlaufende Knochenspange übrig blieb. Jetzt konnte die Lage und der Verlauf der Urinfistel bequem übersehen werden. Das Narbengewebe wurde exstirpirt, die Oeffnung in der Blase angefrischt, und in der Trendelenburg-schen Lage konnte sogar die Naht der Fistel bequem ausgeführt werden. Zwar erreichte diese nicht vollständig ihren Zweck, doch kam endlich nach mehrfachen Aetzungen die Fistel zur definitiven Heilung. Sonnenburg spricht sich sehr anerkennend über die partielle Resection der Symphyse als Hülfsmittel für Operationen an der Harnblase aus.

Herr Langenbuch: Ich hatte vor einigen Wochen gelegentlich einer Sectio subpubica Veranlassung, den Arcus pubicus durch Wegnahme eines horizontalen halbmondförmigen Knochenstreifens vom unteren Umfang der Symphyse zu erweitern. Es handelte sich um eine ausgedehnte sehr vorgeschrittene Strictuirung der Urethra, zu deren Beseitigung der Medianschnitt unternommen wurde Da es nicht gelang, den Weg in die Blase zu finden, führte ich die Sectio subpubica mit der erwähnten Resection am Arcus pubicus an. Es gelang nun, die Blase oberhalb des Eintrittes der Urethra zu öffnen und vom Blaseninnern aus den retrograden Catheterismus vorzunehmen. Der Patient ist jetzt vollständig geheilt.

7. Herr Israel: **Ein Fall von Bauchactinomykose.** Bei der vielgestaltigen klinischen Erscheinung der Actinomykose findet man immer wieder Fälle, welche den bis jetzt gezeichneten Krankheitsbildern neue Züge hinzuzufügen vermögen: ein solches von den bekannten mehrfach abweichendes zeigt die Krankheitsgeschichte dieser 37jährigen Patientin. Ohne voraufgegangene Krankheitserscheinungen wurde sie im Januar 1888 plötzlich von einem heftigen Magenkrampf befallen, welcher 14 Stunden andauerte, um dann ebenso unvermittelt aufzuhören. Unmittelbar danach stellten sich furchtbar brennende Schmerzen von ganz anderem Charakter in der ganzen oberen Hälfte des Leibes ein, welche alle Charaktere der peritonitischen an sich trugen. Als diese nach 5tägiger Dauer verschwunden waren, fand sich eine elastische Geschwulst in der rechten Hälfte des Mesogastrium. Nach 10 Tagen stand Patientin gesund auf — die Geschwulst war angeblich verschwunden. Am 10. Mai kam ein kurzer Anfall von Magenkrampf, ohne nachfolgende Krankheitserscheinungen, am 8. Juni ein dritter Anfall von grosser Heftigkeit und 10stündiger Dauer, an den sich wieder ein heftiger peritonitischer Anfall von 8tägiger Dauer anschloss, welcher am 16. Juni mit Bildung der Geschwulst endete, die der Gegenstand unserer Behandlung wurde. Ich fand Anfangs August eine brettharte kuchenförmige Geschwulst in der rechten Hälfte des Oberleibes, welche nach links den Nabel um 1 cm, nach rechts um 12 cm überragte, einen Längsdurchmesser von ca. 7 cm hatte und nach oben 2—3 fingerbreit vom Rippenrand entfernt blieb. Die Geschwulst hing fest mit den Bauchdecken zusammen, ja schien in denselben zu sitzen; die bedeckende Haut war von normaler Farbe, aber verringerter Verschieblichkeit; ein Zusammenhang mit den intraabdominalen Organen konnte weder mit Sicherheit nachgewiesen, noch ausgeschlossen werden. Im Laufe von 3 Wochen war die Geschwulst etwas gewachsen, mehr an die Oberfläche ge-

kommen und zeigte rechts neben dem Nabel einen livid gerötheten weichen Buckel. Ich hatte in diesem Stadium die Wahrscheinlichkeitsdiagnose der Actinomykose gestellt, und gleich die erste Probepunction bestätigte dieselbe, indem mit dem angesogenen Eitertropfen 2 Actinomycesdrusen und sehr reichliche besonders grosse Fettkörnchenzellen entleert wurden. Daraufhin spaltete ich am 28. August vorigen Jahres die Geschwulst und legte ein fast knorpelartig hartes, schwieliges speckähnlich weisses Gewebe frei, in welches von der Erweichungsstelle aus eine Zahl von feinen Gängen hineinführte, die von goldgelb gesprenkelten Granulationen ausgefüllt, in ihrer harten Wandung selbst vielfach goldgelbe Strichelung und Punktirung erkennen liessen.

Der makroskopische Befund allein hätte ausgereicht, ohne den voraufgehenden Nachweis zweier Pilzdrusen die Diagnose auf Actinomykose zu stellen. Die Granulationen wurden ausgeschabt und das schwielige Gewebe in der Nachbarschaft der Gänge excidirt. Die mikroskopische Untersuchung wies zwar das typische mit enormen Fettkörnchenzellen überreichlich durchsetzte Granulationsgewebe nach, vermochte aber keine Pilze zu entdecken. Erst später wurde nur ein einziges Mal in einem schleimigen Eitertröpfchen eine junge wenig ausgebildete Druse mit feinkörnigen dunklen Conturen und radiär ausstrahlender Peripherie gefunden Die Wunde wurde mit feuchter Sublimatgaze austamponirt, und successive 5 parenchymatöse Injectionen von Tinctura Jodi in die restirende kuchenförmige Härte gemacht. Dabei verkleinerte sich dieselbe immer mehr; die Wunde heilte unter minimaler schleimiger Secretion. Am 20. October wurde Patientin mit einer auf einen sehr geringen Umfang reducirten Härte entlassen, von der seit Mitte December keine Spur mehr zu fühlen ist. Man sieht jetzt nur noch die Operationsnarbe ein wenig rechts vom Nabel und kann beim Aufblasen des Magens durch eine Brausemischung sich leicht durch das deutlich hervortretende Relief überzeugen, dass der Magen aus seiner normal horizontalen in eine fast verticale Stellung nach der Narbe zu verzogen ist.

Was die Deutung des Falles anlangt, so halte ich es für wahrscheinlich, dass es sich um eine wiederholte Ueberwanderung des Actinomyces vom Digestionstract, wahrscheinlich vom Magen auf die Bauchwand gehandelt hat. Dafür spricht sowohl der Beginn mit Magenkrämpfen, an welche sich unmittelbar peritonitische Anfälle anschlossen, nach deren Aufhören die Geschwulst wahrgenommen wurde, als auch die Adhärenz und Verziehung des Magens nach der Narbe. In diagnostischer Beziehung bemerkenswerth ist die wahrhaft scirrhöse Härte der Geschwulst, das allmähliche Hineinbeziehen der Bauchdecken in den Degenerationsprocess, die langsame Erweichung an einer kleinen sich buckelnden Stelle, an welcher kein wirkliches Fluctuationsgefühl, sondern eine pseudo-fluctuirende Resistenzverminderung wahrgenommen wird. Dem entsprechend finden sich nur einige Tropfen Eiter, im übrigen verfettetes Granulationsgewebe. Bemerkenswerth ist die geringe Zahl erkennbarer Pilzkeime, ein Verhalten, welches an das spärliche und schwer nachweisbare Vorkommen der Bacillen in manchen Fällen von chirurgischer Tuberculose erinnert. Als ein seltenes und um so erfreulicheres Ereigniss endlich ist die Heilung des Leidens zu bezeichnen, da die Actinomykosen am Rumpf in der weitaus überwiegenden Mehrheit der Fälle eine ungünstige Prognose geben. Ueber die Dauer der Heilung ist auch in diesem Falle bei dem unberechenbar tückischen Charakter der Krankheit noch nichts positiv sicheres zu sagen.

8. Im Anschluss hieran stellt Herr Barth einen Fall von **geheilter Actinomykose des Unterleibs** vor, den er im April vorigen Jahres im Augustahospital operirt hat. Der 40jährige Patient, Beamter, erkrankte am 12. Februar 1888 unter den Erscheinungen einer Paratyphlitis. Die ersten

stürmischen Erscheinungen gingen schnell vorüber, die Geschwulst in der Ileocoecalgegend blieb bestehen und wanderte allmählich in die rechte Oberbauchgegend. Am 18. April Aufnahme in's Hospital. Faustgrosser, harter, mit den Bauchdecken verwachsener Tumor in der Gegend unterhalb des rechten Rippenbogens, in Narkose konnte man in der Tiefe des Leibes einen derben Strang, vom Tumor nach der Ileocoecalgegend hinziehend, fühlen. Probepunction in den Tumor lieferte aus der Tiefe Eiter. Incision. Hinter der Fascia transversa eine hühnereigrosse, merkwürdig vielbuchtige Höhle. Blinde Hohlgänge führten nach oben, nach hinten in den Bauch und nach unten gegen den Schwielenstrang hin. Der Inhalt bestand aus gelbgesprenkelten Granulationen, wenig Eiter und einigen gelben Körnern. Ausschabung, Tamponade der Höhle mit Jodoformmull. Die Körner zeigten mikroskopisch das Bild von Actinomycesdrusen ohne Kolben. Nach 14 Tagen fand sich auf der rein granulirenden Wunde abermals ein Pilzkorn, welches mikroskopisch das volle Bild des Strahlenpilzes lieferte. Vollkommene Heilung der Wunde in 4 Monaten. Der Tumor ist geschwunden, vom Schwielenstrang nach der Ileocoecalgegend ist dagegen noch ein Rest zu fühlen. Pa tient hatte bis zur Operation 13 Pfund zugenommen. Kachexie hat nie bestanden. Der Verlauf der Krankheit war von Anfang an fieberlos. Hinsichtlich der Dauer der Heilung stellt Vortragender die Prognose vorsichtig.

9. Herr Schlange stellt einen Fall von **multiplen Neuromen** vor. An dem 15jährigen Knaben waren schon vor 3 Jahren, als er sich wegen einer Pseudarthrose des linken Unterschenkels in der Königlichen Klinik befand, zufällig einzelne subcutan gelegene, etwa bohnengrosse, auf Druck fast unempfindliche Tumoren am Thorax und hinter den Ohrläppchen beobachtet. Während Patient damals noch blühend gesund erschien, ist er jetzt stark abgemagert und macht einen ausgesprochen kachectischen Eindruck. Sein Körper ist bedeckt mit sehr zahlreichen erbsen- bis bohnengrossen perlschnurförmig aneinandergereihten Neuromen, die, soweit sie sichtbar sind, im subcutanen Gewebe, einzelne auch in der Haut liegen, meist den Intercostalnerven, nächstdem hauptsächlich den Hautnerven der oberen Extremitäten angehören. Bei genauer Betastung lassen indessen auch alle tief gelegenen Nerven, wie die grossen Extremitätennerven, die Nerven des Halses, Schädels etc. dieselbe Veränderung feststellen. Abgesehen von den Schmerzen sind weder Motilitäts- noch Sensibilitätsstörungen nachweisbar. Die Haut des Thorax ist mit zahlreichen, hellbraunen bis linsengrossen Pigmentflecken bedeckt. Nach der mikroskopischen Untersuchung scheint es sich in den Knoten um eine Anhäufung von Bindegewebs- und marklosen Nervenfasern zu handeln. In den letzten Wochen hat sich schleichend ein sehr grosses linksseitiges pleuritisches Exsudat entwickelt, das zur Erleichterung der Athmung mehrmals durch Punction verkleinert werden musste. Da Tuberculose nicht vorliegt, scheint die Bildung des serosanguinolenten Exsudats mit den Nervengeschwülsten in Zusammenhang zu stehen.

Heredität ist bezüglich der Neurome nicht nachweisbar, indessen bestehen die Knoten hinter den Ohrläppchen wahrscheinlich schon seit der Geburt. Patient unterscheidet sich von seinen zahlreichen, sehr aufgeweckten und wohlgestalteten Geschwistern durch eine auffallende Asymmetrie des Schädels, sowie durch eine gewisse Stupidität des Gesichtsausdruckes und Schwerfälligkeit des Intellects.

Sitzung am 11. Februar 1889.

Vorsitzender: Herr E. Küster; Schriftführer: Herr Langenbuch.

Als Gast anwesend: Herr Schuchardt aus Halle.

1. Herr Bidder: Als Herr Israel in der vorigen Sitzung seinen Fall von **Arthrectomia synovialis genu** wegen Tuberculose vorgestellt hatte, war die Zeit bereits so vorgerückt, dass eine Discussion nicht mehr möglich war. Auf meine Anfrage, ob eine solche nicht heute stattfinden könne, erhielt ich die Zusage: Da nun weder in dem officiellen Bericht der letzten Sitzung, noch auf der Einladungskarte für die heutige Sitzung eine Bemerkung darüber gemacht ist, so musste ich Herrn Küster vor der Tagesordnung um's Wort bitten, für dessen bereitwillige Ertheilung ich ihm meinen Dank sage. — So erfreulich nun die Fülle von Material ist, welche uns hier geboten wird, so ist doch, wie ich glaube, gerade unsere Vereinigung der geeignete Ort, um auch ein Mal genauer auf einzelne Fälle einzugehen. Ich erlaube mir deshalb, darauf hinzuweisen, dass man den Israel'schen Fall wohl von zwei Gesichtspunkten aus betrachten muss: erstens was den Einfluss des operativen Eingriffes auf die Mechanik des Kniegelenkes anbelangt, zweitens in Bezug auf die Leistung dieser Operation für die Heilung der Gelenktuberculose. In Betreff des ersten Punktes ist es ja bekannt, dass die Festigkeit und active Leistungsfähigkeit des Kniegelenkes wesentlich bedingt ist durch die Intactheit der Ligamenta lateralia. Wenn man an der Leiche unter Schonung der letzteren das Kniegelenk eröffnet, die Ligamenta cruciata durchschneidet, die Semilunarknorpel, und — wenn man will — alle periostalen Weichtheile entfernt, so überzeugt man sich leicht davon, dass die Gelenkbewegungen in fast normaler Weise vor sich gehen, und auch bei Versuchen zur Hyperextension die nothwendige Hemmung eintritt. In extendirter Stellung sind mässige seitliche Wackelbewegungen möglich, welche auf den Fortfall der Semilunarknorpel zu beziehen sind. Ganz anders dagegen ist das Bild bekanntlich nach Durchschneidung der Seitenbänder. Dann rotirt der Unterschenkel alsbald nach aussen, der sichere Halt des Gelenkes ist verloren gegangen, der feste Säulenbau des ganzen Beines unterbrochen. Dasselbe geschieht, wie wir wissen, wenn durch typische Resection die Gelenkenden verkürzt werden, auch falls dabei die Seitenbänder nicht, wie gewöhnlich, durchschnitten werden, sondern erhalten bleiben. Ihre Ansatzpunkte nähern sich einander, die Bänder werden schlaff und verlieren dadurch ihre physiologische Leistungsfähigkeit. Aus diesem Grunde, und weil die Gelenkenden ihre normale Configuration, welche allein Rollbewegungen ermöglicht, verloren haben, muss ja auch bei der Resection des Kniegelenkes durchaus feste Ankylose in fast gestreckter Stellung erstrebt werden, was bekanntlich leider oft nicht gelingt. Doch will ich hierauf heute nicht weiter eingehen. (Einer genauen Untersuchung habe ich diese Angelegenheit unterzogen in v. Langenbeck's Archiv, Band XXII Heft 1. 1877.)

Dass also im Israel'schen Falle die Brauchbarkeit und active Beweglichkeit des Gelenks sich so gut wieder hergestellt haben, erscheint wohl erfreulich, aber nicht sehr auffällig, denn Israel schonte die Gelenkenden und im wesentlichen auch die Seitenbänder. Ueberraschend ist aber, dass die Gelenktuberculose dauernd geheilt erscheint. Wenn man nämlich, wie Israel, das Gelenk mit dem vorderen Bogenschnitt blosslegt, die Seitenbänder aber schont, so kann man allerdings den vorderen Abschnitt der Gelenkhöhle gut übersehen und hier alles Krankhafte entfernen, aber der hintere Abschnitt bleibt selbst nach Excision der Kreuzbänder und Semi-

lunarknorpel viel zu wenig übersichtlich; und gerade hier und an der hinteren Seitenfläche der Condylen finden sich ja oft genug tuberculös erkrankte Stellen, ganz abgesehen von den öfters in den Epiphysen versteckt liegenden Herden. Daher darf man das Israel'sche Verfahren wohl nicht für ein sicheres und für die Behandlung, selbst beginnender Kniegelenktuberculose, ausreichendes halten, und ich möchte es fast als einen glücklichen Zufall bezeichnen, dass in dem vorgestellten Falle die Heilung eine dauernde geblieben ist; bestärkt werde ich in dieser Anschauung dadurch, dass Herr Israel immer nur diesen einen, schon vor 4 Jahren operirten Fall vorstellt, während er doch, wie man bei dem reichen Material des ihm unterstellten Jüdischen Krankenhauses wohl annehmen darf, wahrscheinlich diese Operation noch an anderen Patienten ausgeführt haben wird. Der in der letzten Sitzung vorgestellte zweite Fall kommt hier nicht in Betracht, da es sich bei ihm einerseits eigentlich nur um eine modificirte Arthrectomie handelt, und andererseits die Operation nicht wegen Tuberculose des Kniegelenks, sondern zur Entfernung eines relativ gutartigen Tumors, eines Lipoma arborescens, gemacht wurde.

Als mehr Sicherheit bietende Methode der sog. Arthrectomia synovialis bei beginnender Tuberculose des Kniegelenks dürfte dagegen, wie mir scheint, die Tiling'sche bezeichnet werden. Tiling (St. Petersburg. med. Wochenschr. 1887, No. 33) macht zunächst ebenfalls den bekannten Bogenschnitt, meisselt sodann die Tuberositas tibiae mit dem Lig. patellae ab, klappt den Lappen aufwärts und meisselt endlich die Epicondylen des Femur mit den Ansätzen beider Ligamenta lateralia breit ab. Nach Durchschneidung der Lig. cruciata lässt sich nun die Gelenkhöhle in allen ihren Theilen genau übersehen, und alles Krankhafte kann entfernt werden. Ist das geschehen, so werden die Epicondylen wieder an ihren normalen Sitz angenagelt, und die unverletzten Seitenbänder erhalten wiederum ihre physiologische Spannung. Ob diese Tiling'sche Methode bereits mit Erfolg in geeigneten Fällen benutzt wurde, ist mir nicht bekannt geworden.

Herr Israel: Zunächst erlaube ich mir, die Auffassung Herrn Bidder's zu berichtigen, als habe es sich bei dem mit Längsdurchsägung der Patella behandelten Falle um Exstirpation eines Tumors gehandelt. Vielmehr war die Operationsindication eine diffuse Entartung der Synovialis in Gestalt des Lipoma arborescens. Demnach ist auch die gesammte Synovialis entfernt worden bis auf den kleinen Abschnitt im hinteren Recessus, welcher im Falle des Bedürfnisses leicht nach Durchtrennung der Lig. cruciata zu entfernen gewesen wäre. Wichtiger ist Herrn Bidder's Einwand gegen meine bei dem Kranken angewandte Methode der Kniegelenkseröffnung mit Abmeisselung der Tuberos. tibiae. Ich kann aber Herrn Bidder versichern und lade ihn ein, sich selbst davon zu überzeugen, dass ich im Stande bin, mittelst meiner Methode auf das Vollkommenste die gesammte Synovialis incl. des hinteren Recessus zu entfernen. Die Tiling'sche Modification habe ich versucht und nützlich gefunden: meistens komme ich aber ohne diese aus. Der hier vorgestellte Fall gehört aber gar nicht zu denen, welche ich mit gänzlicher Schonung der Seitenbänder operirt habe; vielmehr war ich hier genöthigt, mit dem erkrankten inneren Seitenknorpel den grösseren vorderen Theil des inneren Seitenbandes zu entfernen. Trotzdem in Folge dessen das Gelenk passiv erhebliche seitliche Bewegung nach der Valgusrichtung erlaubt, geht die active Beweglichkeit tadellos in der normalen Achse vor sich, und gerade dieser Umstand spricht zu Gunsten meiner Methode, welche vollkommener als alle übrigen die Integrität des Streckapparates erhält, von welcher wesentlich das functionelle Resultat abhängt. Wenn nun Herr Bidder mich fragt, weshalb ich nicht mehr bewegliche Kniege-

lenke als diese beiden erzielt habe, so liegt das nicht in der Methode. Denn erstens eignen sich nur rein synoviale Erkrankungen zur Erzielung einer Beweglichkeit, zweitens gehört vor allem die Mitwirkung der Patienten dazu. Wenn der Kranke nicht frühzeitig, z. B. nach 14 Tagen, mit activen Bewegungen anfängt und unablässig weiterübt, so erreicht man nichts; denn zwangsweise passive Bewegungen können in keiner Weise die activen ersetzen. So habe ich eine vorzügliche active Beweglichkeit bis zum spitzen Winkel bei einem Mädchen erreicht, so lange ich mich selbst mit ihm beschäftigen konnte; in dem Maasse aber, als die Patientin der ärztlichen Ueberwachung entzogen wurde, verringerte sich die Beweglichkeit immer mehr, weil das untraitable verzogene Kind keinem anderen als mir parirte.

Wenn die drei Factoren einer reinen Synovialerkrankung, einer guten Methode, welche den Bandapparat schont, und eine hinlängliche Energie der Patienten zusammentreffen, dann wird man bewegliche Gelenke nach der Synovialexstirpation erzielen.

2. Herr E. Küster: **Ueber Resectio recti.** Küster stellt 3 geheilte Fälle von Resectio recti wegen Carcinom vor, bei denen das erzielte Resultat geradezu ideal genannt werden kann. Die Aftergegend sieht völlig normal aus, die Schliessmuskeln functioniren, die Untersuchung mit dem Finger lässt im Mastdarmrohr kaum nennenswerthe Abweichungen erkennen. Abgesehen von der Narbe in der Steiss- und Kreuzbeingegend, würde man nicht auf den Gedanken kommen, dass hier ausgedehnte Stücke des Mastdarmrohrs entfernt sind; und doch wurde bei zweien das Bauchfell eröffnet, während im dritten Falle ein schildförmiges Carcinom der Hinterwand mit Erhaltung der Vorderwand des Mastdarms operirt werden konnte.

Küster operirte im Jahre 1888 bis zum 1. Februar 1889 im ganzen 16 Mastdarmcarcinome radical, davon 7 mit Amputatio recti nach der Methode von Lisfranc, neun Fälle mit Resectio recti nach Kraske's sacraler Methode. Von den ersten sieben starb keiner, von der zweiten Gruppe starben zwei, ein Fall nach vier Wochen (Pneumonie), ein Fall nach elf Wochen an Phlegmone. Ein Fall ist inzwischen bereits einem Recidiv erlegen, zwei Fälle sind noch in Behandlung; vier sind geheilt, einer insofern unvollkommen, als wegen der genaueren Anlegung der Naht die Sphincteren in der hinteren Mittellinie gespalten, dann aber wieder genäht wurden. Diese Naht gab nach, und es ist eine mässige Incontinenz geblieben.

Die Resectio recti nach der sacralen Methode ist eine ausserordentlich übersichtliche Operation. Küster nähte jedes Mal die beiden Darmenden wieder aneinander; aber während die Vorderwand in allen Fällen gehalten hat, ging die Naht am hinteren Umfange in sämmtlichen Fällen wieder auseinander. In einigen Fällen verkleinerte sich der so entstandene Anus praeternaturalis unter regelmässiger Einführung eines Bougies mehr und mehr und heilte zu; in anderen aber geschah dies nicht. Küster will deshalb die besonders gefährdete Hinterwand künftig durch silberne Entspannungsnähte und durch lange fortgesetzte Tamponade der hinter dem Mastdarm gelegenen grossen Höhle zu stützen suchen.

Herr v. Bergmann erkennt die vollkommenen Resultate in den vorgestellten Fällen an, glaubt aber dieselben nicht auf die Erhaltung einer Sphincterenfunction, welche er ebenso bei der Resection, wie bei der Amputation für aufgehoben hält, beziehen zu müssen, sondern bloss auf die Erhaltung der Haut der ganzen Aftergegend. Von dieser aus fühlten die Operirten das Bedürfniss zum Stuhlgange, und waren alsdann durch Zusammenkneifen der Glutäalmuskeln im Stande, die Ausleerung eine gewisse Zeit zurückzuhalten. Er habe schon seit zehn und mehr Jahren bei der Ablatio recti das Steissbein fortgenommen und dadurch meist ausreichenden

Raum gewonnen. Der Sphincter sei schon bei der Abtragung des Kreuzbeines verloren, deswegen habe er nicht viel Gewicht auf die Erhaltung gerade des ganzen Sphincterenabschnittes gelegt.

Herr E. Küster kann die Einwürfe des Herrn v. Bergmann nicht recht verstehen. Es liege doch auf der Hand, dass eine Methode, welche zu so vollkommenen Heilungen mit Erhaltung der Schlussfähigkeit des Darms führe, wie in den hier vorgestellten Fällen, unter allen Umständen einer anderen Methode vorgezogen werden müsse, welche diesen Verschlussmechanismus mehr oder weniger unvollkommen erreiche. Nur dann, wenn letztere um ein Bedeutendes ungefährlicher sei, könne eine Discussion über die Vortheile der einen oder anderen Methode stattfinden; da aber die Resectio recti ebenso wie die Lisfranc'sche Amputatio recti eine sehr genaue antiseptische Tamponade zulasse, so könne die Vorzüglichkeit der Resection wohl kaum noch in Frage gestellt werden. Freilich eignen sich nicht alle Fälle dafür; allein das Mastdarmcarcinom beginne in ca. 90% aller Fälle mit einem schildförmigen Knoten der Mastdarmwand über den Sphincteren und werde also, rechtzeitig erkannt, in allen diesen Fällen der Resection zugängig sein. Nur nach unten vorgeschrittene und von der Analgegend ausgegangene Krebse, welch letztere recht selten seien, bleiben für die Amputation übrig.

Herr v. Bergmann meint, man müsse die Methode der Fortnahme eines Kreuzbeinstückes nicht zusammenwerfen mit der Frage der Resection oder der Amputation des Mastdarmes. Die Methode sei in beiden Fällen die nämliche, und die Hauptsache bei derselben sei doch die Jodoformtamponade der ganzen grossen Wunde. Das sei der wahre Fortschritt in der Behandlung der Mastdarmcarcinome durch Exstirpation des Carcinomatösen gewesen. Ob Amputation oder Resection, hänge am ersten in maassgebender Stelle vom Sitze und der Ausdehnung des bösartigen Neugebildes ab. Die von ihm operirten Fälle, deren er bis Schluss des Jahres 1887 48 in Berlin ausgeführt habe, haben ihn nur selten in die Lage gebracht, zwischen den beiden Verfahren zu wählen. Er hätte sonst immer amputiren müssen. Dass einige dieser Amputationen unvollkommen, ja für den Patienten sehr lästige Resultate gehabt, sei gewiss wahr, sei aber nicht zu ändern, wenn man eben nicht anders, als mittels der Amputation den Krebs habe beseitigen können. Für die Nachbehandlung mit der Jodoformtamponade sei die grosse trichterförmige und völlig offene Wunde nach der Amputation jedenfalls vortheilhafter als die Resection, bei welcher mitten in die Wundöffnung hinein der Mastdarm gezogen und dessen Afterabschnitt gelagert werde.

Herr Rose: Wenn hier wiederholt die Kraske'sche Methode gerühmt worden ist, dabei aber zur besseren Zugänglichmachung des Mastdarms die Entfernung des Steissbeins für genügend erachtet wird, so möchte ich doch bemerken, dass diese Methode längst vor Kraske von Kocher angegeben worden ist. So wenig bedeutend dieser Eingriff ist, so konnte ich mich doch niemals für die Steissbeinexstirpation zu dem Zweck erwärmen. Ich habe es statt dessen immer vorgezogen, die Weichtheile links vom Steissbein und Kreuzbein einzuschneiden. Wenn man so von der Harnröhre aus den Beckenboden spaltet, kann man thatsächlich den Mastdarm über 5 Zoll mit und ohne Bauchfell erfolgreich entfernen.

In Folge der Veröffentlichung von Kraske habe ich jedoch in einigen Fällen, bei denen selbst in tiefster Narkose das obere Ende des Mastdarmkrebses nicht abzureichen, und nur an die palliative, von mir seit meiner Mittheilung vom Jahre 1868 so oft geübte Colotomie zu denken war, den ganzen aus dem Beckenring vorspringenden Theil des Kreuzbeines abgetragen, und zwar mit Erfolg.

Zweierlei hat mich dabei gleichmässig in Erstaunen versetzt, einmal wie ausserordentlich dadurch die Entfernung des Mastdarms erleichtert, das Operationsfeld zugängig wurde, dann wie unschuldig diese Eröffnung des Mittelcanals, vor der ich früher grosse Sorge hatte, in Wirklichkeit abgelaufen ist. Es wurde dabei der ganze Vorsprung des Kreuzbeins in der Höhe der zweiten Kreuzbeinlöcher in geradliniger Fortsetzung des oberen Randes der grossen Hüftbeinausschnitte abgetragen, und musste zu dieser „queren Amputation des Kreuzbeins" die stärkste Knochenscheere nach Bloslegung des Knochens mehrmals angesetzt werden.

3. Herr Barth stellt einen Fall von **Spina bifida** vor, der interessante Innervationsdefecte an den unteren Extremitäten zeigt. Der 16jährige Pat. behauptet, die Störungen seit dem dritten Lebensjahre nach überstandener Scarlatina zu haben.

Verkürzung des linken Beines um 5 cm, starke Atrophie der Muskulatur desselben, starke Herabsetzung der Motilität für fast alle Bewegungen am linken Bein, herabgesetzte Reaction der atrophischen Muskeln gegen den galvanischen und faradischen Strom, keine Entartungsreaction. Passive Bewegungen beschränkt, leichte Contracturen. Am rechten Bein Genu valgum und Pes valgus, gut entwickelte Muskulatur mit entsprechender Motilität.

Starke Herabsetzung der Sensibilität in allen Qualitäten am linken, geringere am rechten Bein. Die Anästhesie und Analgesie sind nicht an die Gebiete bestimmter Nerven gebunden. Vasomotorische Störungen am linken Bein. Patellarreflexe beiderseits erloschen, Hautreflexe erhalten. Fest-weiche Narben an beiden Unterschenkeln im Bereich der anästhetischen Zone, von (wahrscheinlich neuroparalytischen) Geschwüren herrührend. Blasen- und Mastdarminnervation intact.

Die Lendenwirbelsäule zeigt unter einer rhomboiden flachen Schwellung einen Defect am 3. und 4. Wirbelbogen. Der Processus spinosus des ersten Lendenwirbels ist gut, der des zweiten schwach entwickelt, dann kommt man mit der Fingerspitze in eine Vertiefung, die etwas empfindlich ist, und erst der 5. Wirbelbogen ist wieder normal gestaltet. Bei activer Streckung der Wirbelsäule verschwindet die rhomboide Schwellung, man fühlt dann den Defect noch deutlicher.

Barth ist der Meinung, dass es sich um eine Spina bifida occulta handelt, weil über dem Wirbelspalt keine eigentliche cystische oder solide Geschwulst besteht, und weil die Innervationsdefecte nicht angeboren sind, sondern erst später, im 3. Lebensjahre, in Erscheinung traten und während der letzten 16 Monate nachweislich zugenommen haben. Diese klinischen Erscheinungen sind den bisher beschriebenen Fällen von Spina bifida occ. gemeinsam, allerdings fehlt dem vorgestellten Kranken der sonst stets beschriebene Haarschopf der Sacrolumbalgegend, die Hypertrichose ist daselbst durch 1 cm lange Wollhärchen nur angedeutet. Auf welche Weise bei der Spina bifida occulta die Innervationsstörungen erst in den späteren Jahren zu Stande kommen können, lehrt der bekannte Fall v. Recklinghausen's, bei welchem ein Myofibrolipom durch den Wirbelspalt sich in den Wirbelkanal entwickelt, die Rückenmarkshäute dissociirt und Theile des Rückenmarks und der Nervenwurzeln verödet hatte.

4. Im Anschluss hieran stellt Herr Barth ein Präparat von **Rhachischisis posterior partialis** vor, welches er von einem viertägigen ausgetragenen Kinde gewonnen hat. Der Sagittalschnitt durch die Leiche zeigt einen Defect der Wirbelbögen vom 10. Brustwirbel bis zum vorletzten Sacralwirbel. Die Rudimente der Wirbelbögen kaum angedeutet; hochgradige Knickung der Wirbelkörpersäule am Beginn und Ende der Lendenwirbelsäule, so dass eine Bajonettform entsteht. Der Defect des Wirbelkanals ist von einem mit

Flüssigkeit erfüllten grösseren Sack gedeckt, der aussen einen schmalen Ring normaler Haut enthält. Der seröse Sack besteht aus Pia, der aussen die Reste der Medullarplatte aufgelagert sind (Area medullo vasculosa v. Recklinghausen). Das verkümmerte Rückenmark setzt sich am oberen Pol der Sackwandung an, in die eben beschriebene Area übergehend. An der Innenseite entspringen frei von der Sackwand mehrere Reihen feiner Nervenwurzeln und ziehen zu den Intervertebrallöchern der Sacral- und Lumbarwirbel, ein Beweis, dass auf der ganzen Sackwand ursprünglich Rückenmark angelegt war. Am unteren Pol der Sackwand entspringt eine dünne Cauda equina. Der Verlauf der Rückenmarkshäute wird am Präparat demonstrirt.

Herr de Ruyter: Im Mai vorigen Jahres habe ich hier eine Reihe von Spina bifida-Präparaten demonstrirt, welche Paradigmata für die verschiedenen von Recklinghausen angegebenen Unterabtheilungen darstellen sollten. Inzwischen habe ich ein Präparat gewonnen, welches dem soeben demonstrirten fast völlig gleicht. Es ist mir besonders interessant wegen der congenitalen Kyphose, dieselbe nimmt ihren Anfang genau an der Stelle, wo der Wirbelspalt beginnt. Eine partielle Zerstörung des gerade an der Knickungsstelle befindlichen Wirbels ist nachzuweisen. In der durch die Kyphose geschaffenen Ausbuchtung des Rückgrats liegt eine Hufeisenniere. Was den Erwachsenen betrifft, dem Herr Dr. Barth eine Spina bifida zuschreibt, so glaube ich, dass noch verschiedene andere Eventualitäten in's Auge zu fassen sind, ohne weiteres dürfte eine Spondylitis mit Schleimbeutel nicht auszuschliessen sein.

Herr Sonnenburg: Ich möchte hier die Frage erörtern, ob man bei dem von Herrn Barth vorgestellten Patienten von einer Spina bifida occulta reden darf. Man versteht unter Spina bifida occulta eine nicht bis zur Sackbildung vorgeschrittene aber mit Spaltbildung der Processus spinosi und mit Auseinanderweichen der Bogentheile verbundene Spalte des Wirbelcanals. Auf dieser Spalte befindet sich ein dicht behaartes Hautstück. Bei dem Patienten des Herrn Vortragenden ist aber ein grosser Sack vorhanden, ausserdem von der Combination mit Hypertrichosis lumbalis, auf die Virchow aufmerksam gemacht hat, keine Rede. In den wenigen bisher bekannten Fällen von Spina bifida occulta ist aber immer auf das Vorkommen des Haarwuchses ein grosses Gewicht gelegt, der Spalt der Wirbelbogen oft zunächst nicht gefunden worden. Ich selber habe einen Fall von Spina bifida occulta beschrieben, der sich in der bekannten Arbeit Recklinghausen's erwähnt findet. Es handelte sich um ein 16jähriges Mädchen, das mich wegen Skoliose im Jahre 1882 consultirte. Auf dem Rücken in der Lendenwirbelgegend befand sich ein mit reichlichem Fettpolster versehener und mit langen Haaren besetzter Hautabschnitt. Die Wirbelsäule war nach rechts verschoben, in der Höhe des zweiten bis vierten Lendenwirbels eine Spaltbildung wahrnehmbar. Das rechte Bein zeigte geringe Atrophie und Sensibilitätsstörung.

Herr Barth: Ich habe die Wahrscheinlichkeitsdiagnose auf Spina bifida occulta gestellt, weil die klinischen Erscheinungen mit denen der bisher beschriebenen Fälle die grösste Aehnlichkeit haben. Auch der äussere anatomische Befund gleicht, wenn man von dem Mangel des Haarschopfes absieht, dem von Brunner beschriebenen Falle vollkommen. Herrn de Ruyter erwidere ich, dass ich mir nicht denken kann, dass zwei Wirbelbogen durch Caries einschmelzen sollen, ohne eine Eiterung zu machen. Wir sehen aber bei dem Kranken weder einen Abscess noch Narben von einem solchen. Zudem kann von einer gewöhnlichen Compressionsmyelitis hier schon deswegen nicht die Rede sein, weil doch normaler Weise das Rückenmark am dritten und vierten Lendenwirbel gar nicht existirt, es reicht normaler Weise nur

bis zum ersten Lendenwirbel. Wohl aber wissen wir, dass es bei der Spina bifida regelmässig bis zum Wirbelspalt verlängert ist.

5. Herr A. Köhler: a) Fall von **operativem Pseudomyxoedem.** Schon einmal, in der Januarsitzung 1888 vorgestellt und als Pseudomyxoedem bezeichnet, weil 1) Kachexia thyreopriva bei älteren Individuen selten ist; 2) weil die Intelligenz der Patientin ganz intact ist; und 3) weil einige der vorhandenen Symptome sich auch auf eine vor einigen Jahren überstandene chronische Nephritis beziehen lassen.

Im Laufe des letzten Jahres sowohl in der äusseren Erscheinung, als auch im ganzen Wesen wenig Aenderung, jedenfalls keine Verschlechterung, besorgt ihren Haushalt nach wie vor; ist lebhaft, nimmt an Allem Interesse. Man kann sich sehr gut mit ihr unterhalten; dabei fällt allerdings die etwas schwerfällige Sprache auf. Schwellung am Gesicht und an den Händen etwas zurückgegangen. Haut prall, hart, abschuppend (nicht „faltig schlaff", siehe Hun und Prudden, Referat, Centralblatt für Chirurgie 6, 1889), meistens trocken, sie soll aber zuweilen feucht gewesen sein. Ausfallen der Haare ist im mässigen Grade vorhanden, im Herbst wurde ein Backzahn bröcklig und brach ab. Die Nägel sind ziemlich fest. Bewegungen etwas schwerfällig. Keine Gedächtnissschwäche, keine Verwirrtheit, keine Sehstörungen.

Die Behandlung bestand in guter Ernährung (reichlich Milch!) fleissiger Bewegung und häufigen Bädern.

(Stewart und Thompson berichten über ein Myxoedem bei einer Frau, welche sich täglich zwei Mal stundenlang massirte. — Affleck empfiehlt heisse Bäder, Eisen und Arsenik. Edinburg. med. Journ. April 1888).

b) Demonstration eines Präparates: Magen und Darm des im Juli 1888 von Geheimrath Bardeleben wegen **Pylorusstenose** nach der Methode Heinecke's operirten, nach 4 Monaten an Phthise gestorbenen Mannes. Derselbe war der freien Vereinigung in der Octobersitzung vorigen Jahres geheilt vorgestellt (s. Berl. kl. Wochenschrift No. 46, 1888) und hat auch bis zu seinem im December erfolgten Tode keine Magenbeschwerden mehr gehabt.

An dem Präparat ist die Narbe kaum zu erkennen, der Pylorus für den kleinen Finger durchgängig. Schleimhaut des Magens und Zwölffingerdarms vollständig gesund.

6. Herr E. Küster: **Zur Trepanatio cranii.** Küster stellt einen Fall von Schädeltrepanation vor, in welchem er das ausgestossene Schädelstück unzerkleinert in die Lücke wiedereinfügte. Die Heilung ist vollkommen erfolgt, das Knochenstück ist fest geworden. Die Operation war eine probatorische. Patient hatte vor Monaten durch einen heftigen Stoss eine heftige Kopfwunde mit Gehirnerscheinungen davongetragen. Seitdem litt er fortgesetzt an Schwindel, so dass eine Absprengung der inneren Tafel vermuthet wurde. Da man indessen nichts derart fand, so wurde, ohne dass die Dura eröffnet worden wäre, das Knochenstück sofort wieder eingefügt.

Herr Bidder: Ich möchte Herrn Küster bitten, uns den Patienten doch nach einigen Monaten oder einem Jahr wieder vorzustellen, und zwar weil die Verhältnisse an der Operationsstelle wohl noch nicht als definitive anzusehen sind Bei der Untersuchung sieht und fühlt man nicht nur am Orte der Trepanation eine erhebliche runde Depression des Schädeldaches, sondern es scheint mir auch das reimplantirte Knochenstück dem Fingerdruck ein wenig nachzugeben, zu federn. Vielleicht ist doch noch nicht eine knöcherne Verwachsung eingetreten. Auch ist es nicht unmöglich, dass die eingesetzte Knochenplatte mit der Zeit resorbirt wird, oder dass sich vielleicht ein Stück derselben noch nachträglich necrotisch ausstösst.

7. Herr E. Küster: **Bemerkungen über Hernia inguino-superficialis:** Küster bringt von der von ihm vor drei Jahren zuerst beschriebenen Bruchform vier neue Fälle, so dass jetzt im ganzen elf Fälle bekannt sind. Zwei von den neu mitgetheilten Fällen wurden operirt mit Wegnahme des regelmässig atrophischen Hodens. Die zwei anderen Fälle waren doppelseitig mit doppelseitiger Atrophie und Ectopie der Hoden. In diesen Fällen will Küster, falls operirt werden muss, die Hoden erhalten und für dieselben, wie er es in seinem zweiten Fall gethan hat (siehe Verhandlungen der deutschen Gesellschaft für Chirurgie XV, p. 295), künstlich eine Tunica vaginalis propria bilden, obwohl eine Reduction der Hoden in das Scrotum ganz unmöglich ist.

Sitzung am 11. März 1889.

Vorsitzender: Herr Langenbuch; Schriftführer: Herr J. Israel.

1. Herr Langenbuch stellt einen Fall von **Trepanation bei einer Jackson'schen Epilepsie** vor. Das jetzt 5½jährige Mädchen war vor 3 Jahren aus dem Bett gefallen, und zwar so heftig auf den Kopf, dass es, nach Angabe der Mutter, einen lauten Knall gab Verletzungen am Kopf waren nicht eingetreten, doch stellten sich in der darauf folgenden Nacht linksseitige Krämpfe, sowohl im Gesicht. als in den Extremitäten ein. Diese Krämpfe wiederholten sich zum ersten Male nach 2 Jahren und traten von da ab in Zwischenräumen von 6—8 Wochen regelmässig auf. Sie begannen nach den Beobachtungen der Mutter stets in der linken Hand, gingen dann auf den linken Arm über, dann auf's Gesicht und ergriffen zum Schluss das linke Bein. Zugleich trat Besinnungslosigkeit ein, sowie unwillkürlicher Abgang von Stuhl und Urin. Die Dauer einer solchen Krampfperiode betrug 2—3 Stunden. Am 31. August 1888 wurde das Kind während eines solchen Anfalls in das Lazarus-Krankenhaus gebracht und hierbei beobachtet, dass sich bei jedem neuen Anfall zunächst die linke Hand in die Dorsalstellung und Supination streckte, dass sich sodann clonische Zuckungen im linken Arm und der linken Gesichtshälfte zeigten, und schliesslich die Krämpfe auf das linke Bein übergingen. Am linken Unterschenkel fand sich eine Peroneuslähmung. Am Kopf fand sich keine Spur einer vorangegangenen Verletzung; die rechte Schädelhälfte etwas mehr gewölbt als die linke. Die Sensibilität war nirgends beeinträchtigt, und die Sehnenreflexe normal; auch die Intelligenz schien in keiner Weise gelitten zu haben. Die Anamnese, sowie das Krankheitsbild selbst drängten zur Annahme einer Jackson'schen Epilepsie, der irgend eine stationär gebliebene traumatische Läsion der bekannten motorischen Rindenfelder von dem rechtsseitigen Sulcus Rolandi zu Grunde liegen musste, und es wurde demgemäss, nachdem die betreffende Stelle des Schädels durch die bekannte Messmethode eruirt war, zur Explorativtrepanation geschritten. Operation am 5. September 1888. Nach Entfernung des Knochenstückes zeigte sich die Dura mater äusserst prall gespannt und ohne Pulsation. Sie wurde durch einen Kreuzschnitt geöffnet. Als Ursache ihrer Spannung erwies sich eine mittelgrosse Cyste im Arachnoidal- resp. Piagewebe, die Gehirnpulsation, zeigte deren Wandungen sehr zart und durchsichtig, und die einen wasserklaren Inhalt beherbergte. Nach der Entleerung der Cyste, welche keine auf Cysticercus deutenden Elemente enthielt, erwies sich die betreffende Stirnpartie entsprechend tief deprimirt, im übrigen aber nicht bemerkenswerth verändert. Auch von Pigmentablagerungen, etwaigen Resten stattgehabter Hämorrhagie fand sich nichts. Die eben erwähnte Depression der Rinde glich sich auffallend schnell

— circa binnen einer Minute — aus, so dass das Hirn bald in der Nähe der Trepanöffnung stand. Die Wunde wurde durch die Naht geschlossen und auf 24 Stunden durch einen eingelegten feinen Gazestreifen drainirt. Der Heilungsverlauf war normal und durch keine Krampfanfälle oder andere Zeichen von Hirnreizung gestört. Da auch nach der üblichen Pause von 6—8 Wochen kein Anfall auftrat, ja das Kind selbst 16 Wochen ganz frei blieb, begann man sich schon der Hoffnung, in diesem Falle eine Heilung erzielt zu haben, hinzugeben, leider in nur zu trügerischer Weise, denn gerade am Sylvesterabend 1888 trat plötzlich ein, den früheren genau gleichender heftiger Anfall auf, der sich auch bis jetzt alle 6 Wochen wiederholt hat. Aber noch mehr, das Kind bekommt auch seit einiger Zeit ein- oder mehrmals Anfälle von sogenanntem Petit mal, indem es plötzlich angsterfüllt auf die Mutter zuläuft und sich an deren Kleidern einige Secunden mit starrer ängstlicher Miene krampfhaft festhält, um dann, als wäre nichts passirt, zu seinem Spiel zurückzukehren. Wir haben also auch in diesem Falle von operativer Behandlung der Jackson'schen Epilepsie einen Misserfolg, und zwar einen um so bedauerlicheren, zu verzeichnen, als das Krankheitsbild nach, und auch wohl infolge der Operation noch an Umfang gewonnen hat. Im übrigen dürfte es wohl keinem Zweifel unterliegen, dass die Entstehung der Cyste auf den erlittenen Fall zurückzuführen ist; dafür spricht ganz besonders auch das Eintreten des ersten Krampfanfalles in der dem Falle folgenden Nacht. Es könnte noch die Frage gestellt werden, was in einem solchen Falle, wie dem vorliegenden, als das Schlimmere zu erwarten sei: das Fortbestehen der Epilepsie mit ihrer ganzen Traurigkeit, oder eine dauernde resp. halbwegs vorübergehende linksseitige Lähmung der Extremitäten. Sollte letztere als das kleinere Uebel erkannt werden, so könnte immer noch der Versuch gemacht werden, die Wunde von neuem zu öffnen und die entsprechende Rindenpartie zu exstirpiren; denn ich halte es nicht für unmöglich, dass gerade die narbige Adhärenz der motorischen Rindenelemente an der Kopfschwarte in erster Linie die Recidive resp. Verschlimmerung der Störung verschuldet.

2. Herr Sonnenburg stellt einen Fall von **l'neumatocele cranii supramastoidea** bei einer 12jährigen Patientin vor. Diese kindskopfgrosse chronische Luftgeschwulst hatte sich im Laufe eines halben Jahres entwickelt und wurde, da sie völlig schmerzlos war, von der Patientin zufällig beim Kämmen entdeckt. Die Luft befindet sich hier zwischen Knochen und Pericranium und kann nur aus dem inneren Ohr stammen. Die warzenförmigen Knochensäume, welche den Rand der Geschwulst wie bei anderen subpercraniellen Tumoren umgeben, sowie eine Anzahl unter der Haut zerstreute Knochenschuppen, beweisen ebenfalls, dass das Pericranium abgelöst ist. Zwischen den Zellen des Zitzenfortsatzes und der Paukenhöhle muss eine breite Communication bestehen, ob ferner die chronische Luftgeschwulst durch spontane Dehiscenz der Zellen des Proc. mastoideus entstanden ist, oder ob sonst irgendwo in der Nähe eine abnorme Lücke oder ein abnormer Spalt im Knochen sich befindet, lässt sich vorläufig nicht entscheiden. Auffallend ist das Alter der Patientin, da gewöhnlich erst beim Erwachsenen die Zellen des Zitzenfortsatzes ausgebildet sind. Durch Druck kann man die Luft aus der Geschwulst auspressen, und die Patientin ist im Stande durch wiederholte Exspirationsbewegungen bei geschlossener Nasen- und Mundöffnung die Geschwulst durch die Tube wieder mit Luft zu füllen. Die geeignetste Therapie dürfte die Spaltung der Geschwulst mit nachfolgender Tamponade der Wundhöhle sein.

Herr Rose findet die weite Entfernung der Luftgeschwulst vom Ohr auffällig. In einem von ihm beobachteten Fall von Pneumatocele mit Caries

des Felsenbeins lag die Geschwulst dem Ohre erheblich näher. Die von Erfolg gekrönte Behandlung des Falles bestand in breiter Spaltung mit nachfolgender Tamponade sowie Resection des Warzenfortsatzes.

3. Herr Langenbuch: Vorstellung eines Falles von **operativer Behandlung einer Wanderniere und Wanderleber.** Im Anfang des Jahres 1888 kam das vorzustellende 19jährige Mädchen mit den Beschwerden einer schon anderweit diagnosticirten rechtsseitigen Wanderniere zur Aufnahme. Die Untersuchung ergab in der That das Vorhandensein einer solchen, und zwar rechts in der Nabelhöhe des Abdomens. Das Organ war frei beweglich, leicht zu reponiren und im übrigen glatt, aber sehr empfindlich. Am 3. Februar 1888 wurde vermittels des Lumbarschnittes die Niere mit 4 tief durch's Parenchym greifenden Seidennähten an die Lendenmuskulatur vernäht. Die Heilung verlief ohne Störung und die Patientin konnte nach einigen Monaten, ihrer Beschwerde ledig, das Haus verlassen. Im Anfang August desselben Jahres that die Patientin einen Fall von der Treppe, an den sich unmittelbar starke Schmerzen in der rechten Hälfte des Abdomens, sowie ein wieder Fühlbarwerden der durch die Operation beseitigt gewesenen Geschwulst anschloss. Die Patientin consultirte mehrere bekannte Aerzte und Polikliniken und holte sich überall den gleichen Bescheid, dass sich ihre Niere durch den Fall von neuem wieder gelöst habe. Nunmehr kehrte sie zu uns zurück, mit der Bitte, abermals operirt zu werden. Die Untersuchung ergab mit dem ersten Griff der Hand nach der bez. Abdominalgegend, dass in der That wie vor der Operation an gleicher Stelle eine ähnliche glatte und leicht verschiebliche Geschwulst vorhanden war, so dass an einer abermaligen Lösung kein Zweifel aufkam. Diese Annahme war eine irrige, denn die Eröffnung der alten Lumbarnarbe ergab, dass die Niere dem ihr durch die Operation angewiesenen Platze durchaus befestigt anlag, und dass die Geschwulst, welche ich durch eine Bauchfellöffnung genau abtasten konnte, der herabgetretene und leicht verschiebliche rechte Leberlappen war. Dieser wurde nun reponirt und durch eine feste Austamponirung der Wundhöhle mit Jodoformgaze in seiner Stellung zu halten gesucht. Die Kranke nahm während der Heilung eine horizontale Bettlage mit erhöhtem Kreuz ein, und der erste Tampon wurde erst 4 Wochen nach seiner Einlegung hervorgezogen. Nachdem die Wunde per secundam geheilt war und die Patientin das Bett verlassen hatte, zeigte sich die Leber in der That in ihrer normalen Lage befestigt, und die Patientin frei von den Beschwerden, die ihr das ectopirte Organ bereitet hatte. Nach ihrer Entlassung heirathete sie, wurde schwanger und abortirte im 2. Monat. Hiernach traten die alten Beschwerden, schmerzhaftes Ziehen in der rechten Bauchhälfte, von neuem in allmählicher Steigerung hervor. In ihrer Noth suchte sie wiederum, den heutigen Berliner Gepflogenheiten entsprechend, bei allen ihr von vordem bekannten Aerzten und Polikliniken Rath und erhielt — wir hatten es unterlassen, den Unterschied zwischen Niere und Leber auseinanderzusetzen — von neuem die Auskunft, dass die Niere sich auch diesmal wieder gelöst habe. Hiernach kam sie zum dritten Mal in unser Hospital. Die Untersuchung ergab jetzt, dass der Leberlappen zwar keineswegs wieder im alten Maasse herabgestiegen, aber entschieden sehr lose und beweglich geblieben war und circa 2 Finger breit über den Rippenrand nach unten hervorragte. Wir haben uns vorläufig damit begnügt, sie eine nach unseren Angaben angefertigte Bandage tragen zu lassen.

Im Anschluss an diesen Fall berichtet der Vortragende von einer **Annähung einer embolisch inficirt gewesenen Wanderniere.** Es handelte sich um eine 43jährige Dame, welche seit 22 Jahren an Gallensteinkoliken nebst hin und wieder heftig auftretenden entzündlichen Erscheinungen in

der Lebergegend gelitten haben will. Im Stuhle wurden vor Jahren verschiedene Male Steine gefunden. Mehrere Carlsbalder Curen, sowie alle andere Therapie hatten keinen Erfolg gehabt. Jetzt hoffte sie noch auf operativem Wege geheilt zu werden. Die Untersuchung ergab in der Gallenblasengegend das Vorhandensein eines gänseeigrossen prall elastischen Tumors, der nach rechts und links verschieblich war und nach oben hin fixirt erschien. Man konnte an Hydrops oder Empyem einer steinerfüllten Gallenblase denken. Die Explorativincision wies aber nach, dass die Gallenblase bedenklich geschrumpft und derart nach der Tiefe gezogen war, dass ein operativer Eingriff nicht mehr angängig erschien, und dass ferner die Geschwulst einer mässig beweglichen Wanderniere angehörte. Der Bauch wurde sofort wieder geschlossen, und in der Annahme, dass die bewegliche Niere einen Theil der vermeintlichen Gallensteinbeschwerden verschulden konnte, sofort zur Annähung der Niere vermittels des Lumbarschnittes geschritten. Nachdem dies beendet, wurde die Wunde tamponirt. Aber schon am 2. Tage trat übles Aussehen der Wunde und heftiges Fieber auf. Die Tiefe der Wunde ward sofort untersucht und auch eine Eiterung an der Hinterfläche der sofort wieder vermittels Durchschneidung der Fäden gelösten Niere entdeckt. Ohne Erfolg, denn schon am 3. Tage führte die septische Allgemeininfection den tödtlichen Collaps herbei. Bei der Section zeigte sich die Leibeshöhle völlig intact und entzündungsfrei, dagegen als Ursache der Entzündung in der Nierenfettkapsel die Anwesenheit eines älteren wallnussgrossen embolischen Infarcts im unteren Nierenende, durch welches ein Faden durchgeführt und damit zugleich eine Verimpfung des wohl darin eingekapselten, aber noch nicht steril gewordenen Infectionsmaterials in das umliegende Zellgewebe bewirkt worden war. Dieser Fall dürfte wohl in keiner Weise gegen die Methode der Nierenannähung verwerthet werden können, mahnt aber, da alte obsolet erscheinende Niereninfarcte nicht so ganz selten sind, zu einer genauen vorherigen Besichtigung jeder anzunähenden Niere.

4. Herr Langenbuch: Vorstellung eines Falles von **Sectio subpubica.** Der Patient, ein 39jähriger Maurer, hatte sich vor zwölf Jahren eine Gonorrhoe zugezogen, deren Heilung einen sehr schleppenden Verlauf genommen hatte. Als Folge davon trat Stricturbildung und eine stetig zunehmende Behinderung der Harnentleerung ein. Schliesslich konnte der Urin nur tropfenweise entleert werden, und als nun auch noch eine schmerzhafte Anschwellung am Damm auftrat, entschloss sich Patient zur Aufnahme in das Hospital. Hier wurde sogleich enormer Hochstand der Blase, Undurchgängigkeit der Urethra auch für die feinsten Bougies, sowie eine hühnereigrosse fluctuirende Anschwellung um den Bulbus urethrae constatirt. Operation: Nach Incision und Entleerung des Dammabscesses wird die Pars membranacea urethrae freigelegt und als ein mehrere Centimeter langer harter fibröser Strang ohne nachweisbares Lumen erkannt. Es gelingt nicht, auf dem Wege der Urethra in die Blase zu dringen. Man musste also suchen, vom Innern der Blase aus vermittels des rückläufigen Catheterismus den Urethralstumpf behufs seiner Eröffnung in die Dammwunde vorzudrängen.

Vortr. wählte zu diesem Zwecke die Methode der Sectio subpubica und operirte genau nach der von ihm in seinem Vortrage und seiner Publication gegebenen Vorschrift. Um der Blase, die trotz ihrer enormen Ausdehnung sehr schlaff war und nicht eigentlich prall vorlag, näher zu kommen, resecirte er, ebenfalls seinen schon gegebenen Vorschriften gemäss, das untere Drittel der Symphysenbogenspitze. Bei dieser Gelegenheit trat eine venöse Blutung ein, die jedoch durch eine Tamponade von circa 3 Minuten end-

gültig zum Schweigen gebracht wurde. Es gelang nun leicht, die Blase zu öffnen, aus der eine ungeheure Masse Urins hervorstürzte, und vermittels eines passend gekrümmten Zinnkatheters den Urethralstumpf zur Incision gegen die Dammwunde vorzudrängen. Einlegen von Katheter und Drainage; Naht der Symphysenwunde. Suspensorium. Heilung. Bezüglich der Potenz — der Kranke hat bereits nach der Entlassung den Coitus ausgeführt — keine Aenderung. Die Operation bot keine technische Schwierigkeit, und die Blutung war gering, doch wurde der Eindruck gewonnen, dass die vorgeschlagene Resection am Symphysenbogen in den meisten Fällen wohl nicht zu umgehen sein wird.

Herr Eugen Hahn hat in einem Falle von Verlust der ganzen unteren Harnröhrenwand bis zur Pars membranacea einfach die von den Rändern her abgelöste Haut über einen Katheter zusammengezogen, so dass die Wundfläche der Lappen nach dem neuen Harnröhrenlumen sah. Die Heilung ohne Strictur ist trotz Vernachlässigung des Bougirens eine dauerhafte geblieben.

5. Herr Langenbuch: Vorstellung eines Falles von **Urethroplastik,** vor 1½ Jahren ausgeführt an einem 19jährigen Ciseleur. Derselbe hatte im 6. Lebensjahre aus unbekannten Gründen eine Urethritis bekommen, die zur allmählichen Ausbildung von Stricturen längs der Pars pendula führte. Bougiecuren schafften zeitweilige Besserung. In letzterer Zeit nahmen die Harnbeschwerden wieder überhand. Dazu trat ein Abscess am Damm auf, der den Patienten in das Hospital führte. Nach der Incision am Damm zeigte sich die Pars membranacea jauchig zerfallen, doch gelang die Einführung eines Verweilkatheters in die Blase leicht. Bald trat Reinigung der Wunde, sowie die Formirung eines granulirenden Urethralcanals ein. Da die Pars pendula bis an die Eichelspitze hin auch den feinsten Bougies unzugängig ist, wird von der Eichel aus schrittweise eine Spaltung der Urethra vorgenommen, welche zur Aufschlitzung der Harnröhre bis zur Boutonnièrenwunde führt, und wobei sich zeigt, dass die ganze Pars pendula aus lauter Stricturgewebe besteht. Nach der Heilung der Schlitzwunde lag die Urethra als eine aus epidermoidalem narbigem Gewebe bestehende schmale Halbrinne vor. Urethroplastik: Zur Beseitigung dieser ausgedehnten Hypospadie wählte Vortr. eine Modification der Thiersch'schen Methode. Nachdem sämmtliche Wollhaare der hinteren Penishaut vermittels einer sehr feinen galvanocaustischen Nadel dauernd entfernt waren, legte Vortr. beiderseits ca. 1,5 cm von der Halbrinne und parallel mit ihr einen der Länge der Hypospadie entsprechenden Hautschnitt an und präparirte von diesem ausgehend zwei 6 cm lange schmale thürflügelförmige Lappen aus der Penishaut, die nur längs der Rinne mit der Penismasse in Verbindung blieben. Diese beiden Lappen wurden nun umgeklappt und über der Rinne mit ihren langen Schnittseiten zu einem Cylinder resp. einer neuen Urethra zusammengenäht. Das neue Rohr war innen von haarfreier Epidermis ausgekleidet, während seine Aussenfläche eine bald granulirende und verheilende Wundfläche bildete. Nach hinten hin wurde diese neue Röhre durch Vernähung mit der Scrotalbasishaut geschlossen. Es gelang hiernach bald, den Verweilkatheter durch die neue Urethra in die Blase zu schieben und eine vollständige Heilung der Wunde wie Neubildung der ganzen Urethra zu erzielen. Da die aus Penisoberhaut gebildeten Harnröhren die Neigung haben, nach allen Richtungen hin etwas zu schrumpfen, so dürfte ein etwaiger Vorzug dieser Modification darin bestehen, dass die einfache Vernähung der Hautlappen ohne die vorherige Thiersch'sche Verschiebung über einander eine zunächst überweite Harnröhre liefern kann.

6. Herr A. Martin demonstrirt 2 Fälle von **Lappendammfistel.** Es

waren incomplete Dammrisse, welche durch Spaltung des Lappens angefrischt, mit fortlaufenden Catgutfäden vernäht wurden. Vortragender verweist auf die Analogie des in der Litteratur wenig bekannten Wilms'schen Verfahrens hin. Er selbst hat 32 mal mit Lappenspaltung operirt und bislang nur in einem Fall ein Ausbleiben der Vereinigung in zwei Etagen, in einem andern eine Mastdarmdammfistel gesehen. Auffallend ist, dass diese Operirten über andauernden lästigen Drang im Darm klagen, wofür vielleicht die unvermeidliche Vorziehung der vorderen Rectalwand verantwortlich gemacht werden muss. — Zum Vergleich demonstrirt Herr Martin zwei Fälle, in welchen ausgedehnte Prolapse nach der von ihm angegebenen Methode operirt worden sind.

Herr Bartels schildert das von Herrn Martin erwähnte Verfahren von Wilms. Herr Israel reclamirt die Priorität der Lappendammbildung für seinen Lehrer Langenbeck und beschreibt dieses als Perinaeosynthese bezeichnete Verfahren, wie er es selbst unter Langenbeck's Leitung ausgeführt hat. Da das Verfahren wenig bekannt ist, so führt Herr Israel die ihm von Herrn Geh. Rath Gurlt nachgewiesene Litteratur über dasselbe an: Verhaegbe im Bulletin de l'Acad. royale de méd. de Belgique T XI, 1852. p. 785. — Idem. Ibidem II, Serie T VI, 1863, No. 5. — Biefel Monatsschrift für Geburtskunde Bd. XV, 1860, p. 401 und Verhandlungen der Gesellschaft für Geburtshülfe in Berlin. Heft 13, 1861, p. 11. — B. v. Langenbeck, Vorlesungen über Akiurgie, herausgegeben von Gluck 1888, p. 548.

Herr E. Hahn bemerkt, dass Herrn Martin's Fälle ausschliesslich Dammrisse ohne Betheiligung des Mastdarms betreffen, und schildert Wilms' Verfahren bei complicirten Dammrissen.

Herr J. Wolff berichtet über eine erfolgreiche Operation des complicirten Dammrisses, welche er nach Lawson Tait ausgeführt habe.

Herr Landau findet, dass die eben angesetzten Zeichnungen zeigen, dass Wilms eine andere Operation gemacht hat, als Lawson Tait. Das principielle und wichtige bei der von ihm angegebenen Operation bestünde darin, dass nichts vom vorhandenen Gewebe weggeschnitten würde. Wenn auch die Operation vor ihm von einem nordischen Autor angegeben sei, so verdient er doch den Ruhm, sie verbreitet zu haben, und nächst ihm Sänger, der sehr viel dazu gethan hat, sie bekannt zu machen. Die Operation selbst leiste nicht bloss beim einfachen Dammriss, bei welchem es ziemlich gleichgültig sei, welche Methode man wählt, sondern vorzüglich beim Mastdarmdammriss ausserordentliches, wie sich Vortragender, nachdem er Gelegenheit hatte von Sänger die Operation und Fälle zu sehen, persönlich überzeugt hat. Aus Zeichnungen kann man in der That nicht recht sehen, wie sich die Theile nach Präparation des Lappens resp. der Lappen configuriren, da es sich hier nicht um Flächen, sondern Theile, die sich in verschiedenen Ebenen präsentiren sollen. Die Anfertigung eines plastischen Modells wäre hier nützlicher. Was die Operation des Mastdarmrisses à la Lawson Tait vor andern Methoden so werthvoll mache, sei der Umstand, dass man die Mastdarmnähte hierbei erspart, und dass die Operation gegenüber den alten Methoden ungemein kurze Zeit dauert, und dass in der That nichts weggeschnitten wird. Selbst ein Misserfolg sei dann nicht so traurig für Kranke und Arzt. Herr Landau hat mit Silberdraht genäht. Er hat danach am Damm allerdings fast stets eine Grube entstehen sehen. Allein das sei ein bestehender kosmetischer Fehler. Ob grössere Uebung auch diesen Mangel wird vermeiden lasse, bleibt dahin gestellt.

7. Herr A. Martin: Ueber partielle **Ovarialexstirpation.** Vortragender hat in elf Fällen, in denen das eine Ovarium vollständig entfernt werden

musste, einen Theil des anderen zurückgelassen, nachdem er das krankhafte Stück auch dieser Keimdrüse weggeschnitten. Eine solche Resection musste vier Mal wegen cystischer Neubildung, sechs Mal wegen Retention und ausgedehnter Inhaltsvermehrung in Follikeln ausgeführt werden. In einem Fall waren beide Ovarien mit solchen Follikeln durchsetzt. Dieselben wurden punctirt, und dann beide Ovarien, mit je fünf oder sechs solcher entleerten Räume, versenkt. Alle Patienten genasen und menstruirten. Drei haben nachher concipirt, von den anderen waren zwei nicht verheirathet; bei zwei trat (in dem einen Fall nach fünf Monaten, in dem anderen nach drei Jahren) erneute Erkrankung des Ovarialrestes ein, die in beiden Fällen zur zweiten Laparotomie zwang. Danach sind beide Patientinnen genesen.

In ähnlicher Weise hat A. Martin in sechs Fällen plastische Operationen an der einen erkrankten Tube gemacht, wo die andere mit ihrem Ovarium hatte entfernt werden müssen, während das betreffende Ovarium gesund befunden wurde. Auch diese Patienten sind alle genesen und menstruiren. Die älteste hierher gehörige Beobachtung ist drei Jahre alt, von Conceptionen ist von diesen sechs Patienten noch nichts berichtet worden.

Immerhin berechtigen diese Resultate zu weiterem Vorgehen, da die Kranken durch die Erhaltung ihrer Menstruations- und Conceptionsfähigkeit körperlich und psychisch wesentlich gefördert erscheinen. Die ausführliche Mittheilung wird in der Sammlung klinischer Vorträge von Volkmann erscheinen.

8. Herr Stenzel: Vorstellung eines Falles von **hoher Theilung der Art. brachialis,** am Lebenden zu demonstriren. G. Böttcher, 56 Jahre, Körpergrösse 162 cm, zeigt am rechten Oberarm an der Bicepsfurche ein pulsirendes Gefäss von der Grösse der Art. brachialis, welches dicht unter der Haut verläuft und in der Nähe der Ellenbeuge stark geschlängelt ist. Wegen des geringen Fettpolsters der Haut kann man das Gefäss mit den Fingern emporheben und comprimiren; dabei verschwindet der vorher kräftige Puls an der Art. radialis und ulnaris, während man neben dem comprimirten und etwas seitwärts verzogenen Gefässe am Oberarm an der normalen Stelle der Art. brachialis eine deutliche Pulsation an einem kleinen Gefässe fühlt. Es handelt sich also um einen hoch abgehenden gemeinschaftlichen Stamm der Art. radialis und ulnaris.

9. Herr Stenzel: Weitere Mittheilungen über die **Radicaloperation von Hernien mittels aufgerollter Bruchsackstreifen.** (Siehe das Referat in der Deutschen med. Wochenschrift über die Sitzung vom 2. Juli 1888.) Vorstellung von folgenden Kranken:

1. Frau R., 37 Jahre. Seit 10 Jahren besteht eine kindskopfgrosse Hernia ing. dextr. mobilis. Bruchpforte für 2 Finger bequem durchgängig. Radicaloperation mit Bildung von drei Streifen am 22. Juli 1888. Die Frau trägt ein Bruchband; der Bruch ist nicht wieder ausgetreten.

2. Aug. H., Weissgerber, 51 Jahre. Seit mehreren Jahren besteht eine Hern. inguin. dextr. mobilis, Umfang 35 cm, Länge vom Lig. Poup. bis zum unteren Pole 16 cm. Operation am 20. December 1888 sehr weiter Bruchsack und Bildung von 4 Streifen. Heilung, Patient trägt ein Bruchband.

3. Alb. S., Kutscher, 34 Jahre. Hernia inguin. sinistr. incarcerata. Umfang 25 cm, Länge vom Lig. Poup. 35 cm. Hernie besteht seit 8 Jahren, Einklemmungserscheinungen sind seit 3 Tagen aufgetreten. Operation am 21. Januar, ein vorliegender Netztumor wird abgetragen, eine in der Bruchpforte eingeklemmte Dünndarmschlinge ist nur mit einem Theil ihrer Wendung abgeschnürt (Hernia Littrica). Reposition und folgende R. O. mit Bildung von 2 Streifen. Heilung.

4. Jos. C., Hausdiener, 21 Jahre. Hernia inguin. dextr. mobilis von

der Grösse zweier Fäuste. Radicaloperation; Inhalt nur Netz. Reposition und Bildung von 2 Bruchsackstreifen. Heilung.

Ausserdem sind noch zwei eingeklemmte Hernien bei einer 38jährigen Frau am 12. December 1888 und bei einem 27jährigen Mann am 4. März 1889 von den Collegen Hensoldt und Riedel nach des Vortr. Methode operirt worden. Beide sind günstig verlaufen.

Die Zahl der Operirten ist zu gering und die Beobachtungszeit ist zu kurz, um ein definitives Urtheil über die Operationsmethode abgeben zu können.

Soviel scheint aber schon jetzt festzustehen, dass das einzige Bedenken, welches man gegen die Methode vorbringen könnte, dass nämlich der Bruchsack nicht mit seinen porösen Flächen gegen die Bauchhöhle abgeschlossen wird, nicht gerechtfertigt ist.

Sitzung am 13. Mai 1889.

Vorsitzender: Herr Rose; Schriftführer: Herr Sonnenburg.

1. Herr G. Lewin: **Ueber Keloïd bei einem Neger.** Herr Lewin stellt einen 24jährigen Neger vor. Derselbe litt früher an hartnäckigen syphilitischen Ulcerationen des ganzen Körpers, welche nur nach wiederholten Quecksilber- und Jodkaliumcuren verheilten. Die Narben bildeten sich zum grossen Theil zu auffallend tiefschwarzen Keloïden aus. Nach weiterer mercurieller Cur (Sublimat-Quecksilberoxyd-Injection) involvirten sich diese Keloïde zum Theil

Der Vortr. geht auf die geschichtliche Entwickelung der Auffassungen des Keloïds näher ein. Er bekämpft durch historische Beweise die Ansichten v. Baerensprung's und Billroth's. Ebenso widerlegt er die neue Richtung, das Keloïd unter Fibrome und Sarkome zu rubriciren. Gleichzeitig legt er seine Zweifel an der Existenz der genuinen Keloïde dar. Der für ein solches angeborenes Keloïd sprechende endgiltige Beweis ist noch nicht sicher erbracht. Die Keloïde scheinen sich stets aus Narben, und zwar bei einer Disposition dazu, die selbst hereditär sein könne (Mutter mit drei Töchtern), zu entwickeln. Diese Disposition scheine bei der kaukasischen Rasse geringer als bei der malayischen zu sein. Ausser seiner eigenen Erfahrung verweist Lewin auf die Casuistik von Piffard, Kaposi, Languard etc. Sypilitische Keloïde sind nur von Wilks und Bidle erwähnt. Auffallend könne es erscheinen, dass Syphilis, die nur hinfälliges Gewebe zu produciren scheine, wie z. B. die Initialsclerose, die Condylomata und Gummata, auch Keloïde mit straffem, dauerndem Bindegewebe erzeuge.

Die erwähnte Wirksamkeit der Medicamente sucht Lewin dadurch zu erklären, dass dasselbe das ganze noch nicht reife Gewebe, welches die Basis des Keloïds bilde, zum Schwinden bringe, welches im Gegensatz zum fertigen harten Gewebe nicht allein Spindelzellen und Kerne, sondern auch Gefässe besitze. Durch diesen Schwund der Basis sinkt das alte harte Narbengewebe tiefer in's Niveau der Umgebung und stellt so eine scheinbare Involution des Keloïds selbst vor, wie der Vortr. am Kranken demonstrirt. Gewebe, in welche keine Gefässe eindringen, seien durch Medicamente nicht angreifbar, z. B. Cysticercus, Echinococcus, Trichinen. So widerstehen auch abgekapselte, intacte Gummiknoten oft jeder Therapie, unterliegen derselben aber sehr leicht, wenn sie eiterig zerfallen.

Die auffallend schwarze Farbe der Keloïde erklärt Lewin durch die der Vernarbung vorangehende Hyperämie Er beschreibt den Vorgang dieser Vernarbung: Ueber die bis zum Niveau der normalen Umgebung sich er-

hebenden Granulationen zieht sich ein anfangs glänzend weisser Epidermisstreifen. Mit seiner die Vernarbung vermittelnden, allmählich zunehmenden Verbreiterung und Verdickung nimmt auch die dunklere Schattirung zu. Mikroskopisch lässt sich an diesem anfangs weissen Streifen die allmähliche Einwanderung von Pigmentzellen von der angrenzenden Haut aus nachweisen. Das Pigment selbst entstammt aber direkt dem Blute.

Abbildungen und mikroskopische Präparate sind zum Beweise aufgestellt. Der Vortr. erwähnt schliesslich noch die neuesten Operationsverfahren von Vidal und Brocque, lineare Incisionen und Elektrolyse.

In der Discussion bemerkt Herr G. Hahn, dass Keloïde nach Brandwunden oft ohne jede Therapie schwinden, worauf Herr v. Bergmann betont, dass es sich in solchen Fällen nicht um Keloïde, sondern um einfache hypertrophische Narben handelt. Die Elektrolyse zur Beseitigung der Keloïde sei in seiner Klinik bisher nicht geübt worden. Die Behandlung mit Einschnitten und Mercurialpflaster sei schon alt und meist nicht von Erfolg. Herr Helferich hat nach der Excision hypertrophischer Narben versenkte Nähte angewandt und dadurch bedeutende Besserung erzielt.

2. Herr Rose spricht zunächst sein Bedauern aus, dass Herr Maass durch Krankheit verhindert sei, seinen Vortrag mit Demonstration über „den terminalen Blutsturz beim Kehlschnitt“ zu halten, und er selbst auf die Vorstellung eines Falles von querer Durchschneidung der Lunge verzichten müsse, weil die sonst sehr dankbare Patientin sie leider abgelehnt habe. Dieser Beitrag zur Lungenchirurgie wird deshalb in der Deutschen Zeitschrift für Chirurgie erscheinen.

Demnächst hält Herr Rose einen Vortrag über die **Heilbarkeit der Pyämie** (s. die Vorträge in der zweiten Abtheilung dieses Bandes).

Discussion:

Herr v. Bergmann: Da es mir im Interesse unserer gemeinsamen Arbeiten zu liegen scheint, die vorgestellten Fälle klar und zweifellos hinzustellen, darf ich mein Bedenken nicht unterdrücken. Ich halte den vorgestellten Fall für eine acute multiple Osteomyelitis, eine Infectionskrankheit, die, wenn sie so wie im vorgestellten Falle verläuft, allerdings eine grosse Aehnlichkeit mit der Pyämie haben kann, der Pyämie, wie wir sie früher so oft an unseren Operirten und Verwundeten erlebten. Erlauben Sie mir zwei Patienten, die in meiner Klinik liegen und von denen ich glaube, dass sie beide ihrer Heilung entgegengehen, hier vorzustellen. Ihre Krankengeschichte deckt sich nahezu mit dem Rose'schen Fall. Der erste Patient, der 18jährige Otto Schumacher, erkrankte mit Frost und Fieber am 30. Juli 1888. Es entwickelten sich bei ihm successive Abscesse und Eiterungen über der linken Tibia, im linken Kniegelenk, am rechten Oberarm, am linken Proc. mastoideus, an der rechten Ulna. Dieselben traten nicht gleichzeitig, sondern nacheinander auf, immer mit neuen Fieberschauern, so dass sie das Bild einer Pyämie, zumal bei einem Blick auf die Temperaturlinie, sehr wohl vorzutäuschen imstande waren. Dennoch handelte es sich bloss um eine acute Osteomyelitis von vier Knochen: der linken Tibia, des rechten Humerus, der rechten Ulna und des linken Schläfenbeins. Alle diese Knochen sind im Laufe der Zeit aufgemeisselt worden, um aus ihrer Markhöhle dem Eiter Abfluss zu verschaffen und die mittlerweile gebildeten Sequester herauszuheben. Das linke Kniegelenk ist breit und zu beiden Seiten eröffnet worden, da die schwersten Symptome, mit denen der Kranke am 11. August 1888 in die Klinik aufgenommen wurde, von der eitrigen Entzündung dieses Gelenks abhingen. Ich halte dafür, dass der Process in allen vier Knochen gleichzeitig angelegt war, aber in verschiedener Ausdehnung und Schwere. Am schwersten und fast

durch ihre ganze Markhöhle litt die Tibia, die schon am 11. August eröffnet wurde, am wenigsten die Ulna, an der erst spät eine schmerzhafte Verdickung nachgewiesen sowie die Aufmeisselung vorgenommen wurde. Wo die Markaffection besonders hoch entwickelt ist, erscheinen in rascher Reihenfolge das Fieber, die Anschwellung, die tiefe Abscessbildung und in schnell sich anreihenden Schüben und neuen Frösten die eitrige Gelenkaffection und die Epiphysenlösung. Kommen durch Verschleppung von Thrombenstücken aus den in starren Kanälen eingebetteten Knochenvenen noch Lungeninfarcte und exsudative Pleuritiden zustande, so ist das Krankheitsbild ein der Pyämie durchaus ähnliches. Die Aehnlichkeit ist nicht minder gross, wenn nach Eröffnung eines tiefen Abscesses an der Tibia ein neuer Schüttelfrost mit seiner plötzlichen Temperatursteigerung einen Abscess am Humerus einleitet, und, kaum dass dieser entleert ist, sich ein dritter hinter dem Ohre und wieder nach drei oder fünf Tagen ein vierter über der Ulna mit demselben intermittirenden Fieberanfalle offenbart.

Ich glaube, dass dieses alles in besonderer Deutlichkeit an dem zweiten Kranken, den ich eben hereinkommen lasse, sich darthut.

Derselbe, ein 14jähriger Knabe, gab an, dass er am 12. December vorigen Jahres eine Stricknadel sich in die Gegend seines rechten Handtellers gestossen hätte. Bald darauf entwickelten sich schweres Fieber und zahlreiche Fröste. Als er am 18. December der Klinik vorgestellt wurde, war der ganze rechte Vorderarm geschwollen. Die Haut der Hand war glänzend gespannt durch Ansammlung von Eiter an der Volarseite und dem Handrücken. Das Carpalgelenk war mit Eiter erfüllt, jede Bewegung rief hier Crepitation hervor. Fieber war über 40^0. Benommenheit des Bewusstseins, Zittern und Durchfälle, brauner und dicker Zungenbelag. Ich amputirte den Vorderarm, da ich den Patienten für pyämisch inficirt hielt. Die Untersuchung des abgesetzten Gliedes zeigte aber an drei Stellen die Knochen genau wie bei der acuten Osteomyelitis ergriffen, nämlich in den knorpeligen Epiphysenfugen zweier Metacarpalknochen und in der gleichen Stelle am Radius. Schon bei der Untersuchung des Patienten in der Narkose wurde eine Schwellung des linken Kniegelenkes bemerkt, die ich erst recht für eine pyämische nahm. Am 21. December waren alle drei grossen Gelenke der linken unteren Extremität empfindlich geschwollen, der Erguss im Knie hatte bedeutend zugenommen, am 27. Schmerzen in der linken Schulter und Schwellung derselben, am 30. Röthung über der Innenfläche der rechten Tibia und am 3. Januar ein Abscess am linken inneren Fussende. Alle diese Schwellungen werden mit starken Fieberanfällen und Frösten eingeleitet. Ich will Sie, meine Herren, mit einer ausführlichen Krankengeschichte nicht ermüden. In die Abscesse und Schwellungen machte ich Einschnitte, welche überall an den Knochen und immer in eine seiner Epiphysenlinien führten, in deren Nachbarschaft das Mark eitrig infiltrirt war. Am ausgedehntesten war das im linken Femurhalse der Fall, das betreffende Gelenk war mit Eiter erfüllt und wurde resecirt. Ausserdem steckte noch ein osteomyelitischer Herd im Os ilei der rechten Seite. Patient ist noch nicht gesund, aber zur Zeit fieberfrei. Ich hoffe auf eine allmähliche Heilung seiner Wunden und die Erfüllung der grossen Höhlen in seinen Knochen.

Die Aehnlichkeit mit reiner Pyämie ist im vorgestellten Falle eine unverkennbare. Sie kann kaum grösser sein. Daher auch meine anfängliche Diagnose und die Amputation. Allein die Abscesse sind nicht, wie bei der wirklichen Pyämie, über die verschiedensten Organe und Gewebssysteme des Körpers ausgestreut, sondern streng beschränkt auf die Knochen, und zwar die Gegend der Epiphysenfugen des wachsenden Knochens; dass nach einander und nicht gleichzeitig dieselben uns zu erkranken schienen, beweist

ihre successive Entstehung. Es kann wohl, wie in dem zuerst vorgestellten Fall, die ganze Summe der von der Krankheit betroffenen Epiphysenfugen gleichzeitig afficirt, oder wie es wohl richtiger lauten muss, inficirt worden sein. Dort wo diese Infection die schwersten Affectionen hervorrief, an der Hand, machte sie die ersten Symptome. Dort traten die ersten Schwellungen und ausserhalb des Knochens sich bildende Abscesse auf, dann folgten die anderen, je nach der Intensität ihrer Erkrankung; die schwerer afficirten riefen eher als die leicht mitgenommenen diejenigen klinisch wahrnehmbaren Störungen hervor, an welchen wir die Krankheit erst zu erkennen in den Stand gesetzt wurden.

Vergleichen Sie, meine Herren, hiermit das uns vom Collegen Rose vorgestellte Krankheitsbild, bei dem es sich auch um ein Individuum in den Jahren des Wachsthums handelt und um eiterige Gelenkaffectionen, bei denen, wie der Vortragende es uns eben erzählt hat, an den Knochenenden mehrfach Sequester gefunden wurden — da handelt es sich meiner Meinung nach nicht um die Wundaffectionskrankheit, die wir Pyämie nennen, sondern um eine nach und nach an mehreren Knochen in Erscheinung tretende acute infectiöse Osteomyelitis.

Herr Israel: Wenn ich auch in Beziehung auf die Deutung des vorgestellten Falles mich ganz zu der Auffassung des Herrn v. Bergmann bekenne, so kann ich auf Grund eigener Erfahrungen Herrn Rose nur beistimmen, dass man an der Heilbarkeit echter Fälle von Pyämie nicht verzweifeln darf. Dass selbst in Fällen, in welchen die Metastasen dem chirurgischen Messer nicht zugängig sind, Heilung eintreten kann, zeigte mir folgender Fall. Eine 41jährige Frau mit Caries des Kreuzbeins und enormem Glutaealabscess wurde nach Aufbruch einer Punctionsstelle der letzteren pyämisch, indem unter fauliger Decomposition des Abscessinhalts 12 unregelmässige Schüttelfröste auftraten, verbunden mit Beklemmungen und pleuritischen Stichen. Gerade ein Jahr nach Ueberwindung dieser Attaque von Pyämie stellte sich eine neue Reihe pyämischer Schüttelfröste ein mit Peritonitis und doppelseitiger Coxitis, unter denen Pat. erlag. Die Section zeigte im Unterlappen beider Lungen die narbig veränderten Residuen der ausgeheilten vorjährigen Infarcte, untermischt mit einer Anzahl frischer, welche dem letzten tödtlichen Pyämieanfalle angehörten.

Herr Eugen Hahn (Friedrichshain): Man muss entschieden einen Unterschied machen zwischen den unter dem Bilde der Pyämie verlaufenden Fällen der Osteomyelitis multiplex und der durch Wundinfection entstandenen genuinen Pyämie. Die ersteren haben garnicht so selten einen günstigen Verlauf, selbst wenn eine grössere Anzahl von Gelenken und Knochen in Vereiterung übergehen; ich habe augenblicklich einen derartigen Fall in Behandlung und vor mehreren Jahren auf dem Chirurgencongress einen ähnlichen Fall vorgestellt, bei welchem ich ausser beiden Hüftgelenken einen Theil des Darmbeins, beide Fussgelenke, ein Kniegelenk und ein Ellenbogengelenk eröffnen und reseciren musste.

Ausserordentlich viel ungünstiger ist die Prognose bei der wirklichen Pyämie zu stellen. Von einer sehr grossen Anzahl von Fällen, die ich leider in der vorantiseptischen Zeit Gelegenheit hatte, hier in Bethanien, ferner in den Kriegen 1866, 1870/1871 zu beobachten, ist nur ein einziger, welcher einwandsfrei als wirkliche Pyämie angesehen werden musste, sicher geheilt. Es handelte sich um einen Mann, bei dem Professor Hoeppner aus Petersburg im Kriege 1866 eine Humerusresection wegen einer Schussverletzung ausgeführt hatte. Pat., der hier in Berlin als Beamter angestellt war, erkrankte einige Jahre später, nachdem er wiederholt wegen der vorzüglichen Function des Armes nach der Resection vorgestellt ward, an einer eiterigen

Periostitis, die zum Aufbruch kam und zu mehrfachen Blutungen Veranlassung gegeben hatte. Als ich den Kranken sah, hatte derselbe bereits einige zwanzig Schüttelfröste mit nachfolgenden profusen Schweissen überstanden, war intensiv icterisch und bot ausgesprochene Erscheinungen von Ergriffensein der Lungen dar. Nach meinen Erfahrungen hielt ich den Pat. für verloren, entschloss mich jedoch wegen der wiederkehrenden Blutungen und ausgedehnten Verjauchung zur Exarticulation des Armes. Es trat vollkommene Genesung ein, und Pat. ist noch heute hier in Berlin als Beamter thätig. — Während ich bei der ausgesprochenen Pyämie intensiven Icterus nie vermisst habe, ist Icterus bei Osteomyelitis multiplex nur selten und nie in so intensivem Grade beobachtet worden. — Es ist wohl anzunehmen, dass bei beiden Erkrankungen verschiedene Infectionen vorliegen.

Herr G. Hahn: Ich habe zwei von Pyämie geheilte Schussverletzte behandelt, den einen im Kriege 1864, den anderen im Kriege 1866. Dem ersten Schussverletzten war im Lazareth des jetzigen Generalarztes Abel der linke Arm wegen Vereiterung des Schultergelenks exarticulirt. Der zweite war ein preussischer Offizier, welchem Herr v. Langenbeck in meinem Lazareth zu Horsitz ein Schultergelenk resecirte. Bei beiden hörten die Schüttelfröste nach den Operationen auf und beide genasen. Der erfahrene Kriegschirurg wird nicht in jedem Falle von Pyämie Hoffnungen auf Operationen setzen. — Folgen sich die Schüttelfröste schnell aufeinander, treten colliquative Schweisse nach denselben auf, ist das Fieber sehr hoch, sind die Kräfte sehr verfallen, so wird der Tod fast unter allen Umständen auftreten.

Herr Israel: Ich kann der Behauptung des Herrn Oberstabsarzt Hahn nicht beipflichten, dass operative Eingriffe nur Fällen von chronischer Pyämie Einhalt zu thun vermögen. Der folgende Fall meiner Erfahrung beweist das Gegentheil. Ein ca. 30jähriger Mann hatte sich durch Fall auf Glasscherben den Arcus volaris dexter verletzt. Er war mit unsauberen Taschentüchern verbunden und nach häufiger Wiederkehr der Blutungen jedesmal in gleich unzweckmässiger Weise behandelt worden. Es entwickelte sich eine Phlegmone der Hand und des Vorderarms, an welche sich eine foudroyante Pyämie anschloss. Ein Schüttelfrost jagte den anderen; Patient wurde icterisch, pyämische Nachblutungen stellten sich ein. In diesem Stadium bekam ich den Patienten in das Hospital geschickt. Sofort führte ich eine möglichst hohe Oberarmamputation aus und liess dieser zwei Kochsalzinfusionen folgen. Patient genas, ohne dass wieder ein Schüttelfrost aufgetreten wäre.

Herr Bidder: Als Assistent der Halle'schen Klinik habe ich in den Jahren 1871/72, vor Einführung der Lister'schen Wundbehandlung, reiche Erfahrungen über die Pyämie sammeln können. Ich glaube, dass ein grosser Unterschied besteht zwischen sogenannter Pyämie und Pyämie. Die wirkliche, genuine Pyämie hat einen, von Herrn E. Hahn soeben berührten typischen Verlauf: Die Operationswunden resp. verletzten Stellen sehen in den ersten Tagen gut aus, zeigen uns mässige Reactionserscheinungen und granuliren alsbald gut. Plötzlich ändert sich das Bild; die Granulationen werden blass, zerfallen, Schüttelfröste mit schwankenden hohen Temperatursteigerungen setzen ein, die Zunge wird trocken und braun belegt etc., und nach icterischer Färbung der Haut tritt der Tod ein. Weder durch Exarticulationen noch Amputationen oder andere Operationen konnte ein so Erkrankter gerettet werden. Bei der Autopsie aber wurden die bekannten metastasischen Infarcte und Abscesse in Leber und Lungen stets gefunden, Eiterherde in den Gelenken und anderen Stellen nur unter besonderen Umständen. Auf diese Verhältnisse soll hier nicht näher eingegangen werden. Besonders muss aber hervorgehoben werden, dass für diese wirkliche typische

Pyämie der — offenbar vorhandene — inficirende Mikroorganismus meines Wissens noch nicht gefunden werden konnte. Für manche andere Erkrankungen, welche zuweilen mit der Pyämie eine gewisse Aehnlichkeit haben können, sind dagegen bestimmte pathogene Mikroorganismen als ursächliches Organ erkannt worden. Das gilt namentlich für die acute Osteomyelitis, worauf heute ja bereits hingewiesen worden ist. Auch ich verfüge über eine Beobachtung, welche für manchen vielleicht als beweisend für die Heilbarkeit der Pyämie gelten könnte. Vor circa 8 Jahren sah ich einen kräftigen, hin und wieder an rheumatischen Beschwerden leidenden Tischlermeister, welcher, vor drei Wochen an Panaritium periostale des rechten Mittelfingers erkrankt, zehn Tage später unter Frostanfällen eine schmerzhafte Schwellung der linken Schulter bekommen hatte, während die dritte Phalanx des kranken Fingers necrotisch geworden war. Der Hausarzt hatte eine kleine Incision an der vorderen Fläche der Schultergelenkgegend gemacht und Eiter entleert. Trotz täglicher Carbolausspülungen verschlechterte sich der Zustand. Als ich den Patienten jetzt zum ersten Male untersuchte, hatte er hohes Fieber, kleinen schnellen Puls, Schweisse, braune trockene Zunge, intercurrente Frostschauer etc. Eine etwa 15 cm lange, von der Gegend des Processus coracoideus bis zur Sehne des Deltoideus reichende Incision eröffnete den grossen, die ganze linke Schulter umfassenden Abscess, aus welchem ich nun den übelriechenden Eiter, necrotische Gewebsfetzen und Sehnenstücke, später auch einige erbsengrosse necrotische Knochenstücke entleeren konnte. Mit dem Finger gelangte man über den Musculus deltoideus und konnte nach Anlegung einer Gegenöffnung an der hinteren Fläche constatiren, dass fast die ganze Kapsel des Schultergelenkes von Eiter umspült war. Die Gelenkhöhle selbst erschien intact. Mit Uebergehung alles weiteren — die ausführliche Krankheitsgeschichte habe ich noch in Verwahrung — will ich nur noch bemerken, dass nach einigen Wochen völlige Heilung mit erhaltener Beweglichkeit im Gelenk eintrat. — Diesen Fall kann ich nicht als Pyämie bezeichnen, wohl aber als eine unter schweren Infectionserscheinungen verlaufende periarticuläre, necrotisirende Abscedirung der linken Schulter, verursacht durch Metastase von dem allerdings recht entfernt liegenden primären Herd am rechten Mittelfinger. Es war sicherlich eine durch Staphylococcus pyogenes aureus und albus resp. Streptococcus — welche ja als Ursache des Panaritium, der Furunkelbildung, der Osteomyelitis erkannt worden sind — verursachte Infection.

In Bezug auf die Verhinderung des Weiterschreitens der Pyämie durch operative Eingriffe möchte ich endlich noch erwähnen, dass vor etwa zehn Jahren Kraussold dadurch Heilung erzielt haben will, dass er die vom Infectionsherd abführende, mit zerfallenden Thromben gefüllte Vene unterband resp. ausschnitt. Ob man mit solchen Eingriffen bei wirklicher Pyämie nicht zum mindesten zu spät kommt, will ich dahin gestellt sein lassen. Ich glaube aber kaum, dass andere in ähnlicher Weise und mit Erfolg vorgegangen sind.

Herr v. Wegner: Diejenigen Herren Collegen, welche vor der Zeit antiseptischer Wundbehandlung den Dienst in der Charité hatten, werden sich erinnern, dass nach grösseren Operationen, namentlich nach Amputationen des Oberschenkels, grösstentheils und mit seltenen Ausnahmen Pyämie auftrat und zum Tode führte. Die Sectionen ergaben immer viscerale Eiterherde, besonders in der Leber und den Lungen, als Todesursache, wie auch bei der puerperalen Pyämie. Virchow hatte schon damals nachgewiesen, dass der eitrige Zerfall der Gefässthromben die Ursache der Pyämie war.

Diese Pyämie war also die Ursache der visceralen Eiterherde, denen auch ein Arzt der Charité durch Infection bei der Behandlung erlag. Bei

ihm bildeten sich Eiterherde in vielen Organen, und vor seinem Tode trat Blindheit infolge von eitriger Chorioideitis auf.

Diese Pyämieen sind also ganz verschieden von durch multiple Osteomyelitis entstandener Krankheit.

Herr Rose schliesst die Discussion, indem er ganz damit sich in Uebereinstimmung erklärt, dass Herr v. Bergmann die multiple Osteomyelitis von der echten embolischen Pyämie trenne. Solche Fälle von multipler Osteomyelitis, die er früher als eitrigen Gelenk- und Knochenrheumatismus bezeichnete, hat er von jeher meist geheilt und auch noch jetzt 3 in erfolgreicher Behandlung. Wesentlich verschieden ist die Pyämie mit ihren Stadien der Lungenembolie nebst Milzaffection und den tertiären Metastasen in verschiedenen peripheren Geweben infolge Verletzung, wie sie der vorgestellte Fall nach diesen Stadien so hübsch repräsentirt. Er spricht sein Bedauern aus, wenn die Kürze der Mittheilung zu diesem Missverständniss in der Discussion geführt haben sollte. Von multipler Osteomyelitis könne im vorgestellten Fall um so weniger die Rede sein, als bloss ein metastatischer Knochenabscess (in der linken Tibia) da war. Bei der Operation des Beinbruches handelte es sich um die gewöhnlichen Sägenecrosen. Das aufgesägte Präparat von dem synostotischen cariösen Ellenbogengelenk wird herumgegeben, zum Beweis, dass es sich auch dabei weder um Epiphysenlösung nach Osteomyelitis, sondern um die gewöhnliche pyämische Gelenkcaries gehandelt hat. Natürlich kommt es beim Erfolg der Behandlung der Pyämie darauf an, dass die inneren Metastasen, die sich ja bei manchen Sectionen so sehr geringfügig herausgestellt haben, nicht zu ungünstig sind und verlaufen.

3. Herr Rose spricht im Anschluss an den Vortrag des Herrn Gurlt über antike Instrumente (vom 5. November 1888), über **„einen deutschen Operationssaal im 15. Jahrhundert“** und zeigt die Abbildung im Jeronymus Brunschwyg vor, welche er durch weitere Abbildungen aus dem Johannes Andreas a Cruce erläutert. Er knüpft daran einige Bemerkungen über die angebliche Reformation der Chirurgie durch Ambrosius Pareus, welche anderweitig ausführlich erscheinen werden.

An der Discussion betheiligen sich die Herren G. Hahn und Wolff.

4. Herr Rose reicht Photographieen eines Kindes in Bethanien mit **Lipomatosis congenita** herum, wie er diese meist volar auftretende diffuse Fetthypertrophie seiner Zeit genannt hat, als er in der Geburtshülflichen Gesellschaft am 30. April 1867 hier mehrere solche Fälle vorstellen konnte. Sie verbreitet sich strangweise aufwärts und hing in dem damals abgebildeten Fall (Monatsschrift für Geburtshülfe Bd. 30) mit Venenanomalieen (Defect der Vena iliaca externa) zusammen. Hier ist sie auch dorsal vorhanden und erstreckt sich aufwärts bis zum Brustkorb. Wie so oft dabei, findet sich hier Riesenwuchs der 3 Mittelfinger, von denen 2 verwachsen sind. Für Venenanomalie spricht der livide Zustand der Hand beim Abwärtsneigen.

5. Herr Rose stellt einen jungen Menschen vor, welcher Frühjahr 1886 nach Osteomyelitis des Schafts der Tibia mit Vereiterung des Kniegelenks und Durchbruch des Eiters in den Oberschenkel nach Bethanien kam und mittels Drainage des Kniegelenks und nachfolgender Thecotomie der Tibia geheilt wurde. Der Sequester zeigte eine vollständige Necrose der Tibia in Länge von 17 cm mit einer spitzen Fortsetzung in das Knie. Die Heilung verzögerte sich durch nachträgliche Ausstossung sehr kleiner Sequester aus dem Kopf der Tibia, welche ein mehrfaches Wiederaufbrechen der Narbe herbeiführten.

Bei fast vollendeter Heilung trat ohne fasslichen Grund eine schmale Pseudarthrose an der Grenze des oberen Drittels ein, welche sich immer

weiter abwärts verbreitete, und trotz der Anwendung der bekannten Pseudarthrosenmittel und -Operationen verwandelte sich die Tibia in ihrer Mitte zuletzt in einen reinen Perioststrang infolge ihrer progressiven Atrophie. Der Kranke wurde gehfähig gemacht, indem der Perioststrang blossgelegt, aufgeschnitten, und ein 15 cm langer Elfenbeinstab in die beiden Knochenenden eingepflanzt wurde, wie deutlich an dem mageren Schenkel noch jetzt durchzufühlen ist, da er keine Knochenbildung im Periost hervorgerufen hat. Leider ist seitdem eine Atrophie des ganzen linken Beins eingetreten, so dass das Fussblatt kürzer als das andere, das Bein um 6 cm im Wachsthum zurückgeblieben ist, und, wie es scheint, wird jetzt auch das Wadenbein in der Mitte weich, so dass der Knabe sicherheitshalber einen Stützapparat mit hohem Absatz und 2 Schienen trägt und sich meist eines Stockes bedient.

Dadurch ist dieser Versuch, das Skelett innerlich durch Elfenbein zu ersetzen, etwas gestört; andere Fälle solcher Bestrebungen bin ich vielleicht ein ander Mal so glücklich, Ihnen vorstellen zu können.

6. Herr Rose legt einen fingerlangen **Foetus** vor, den er **bei Incision einer Haematocele retrouterina** entfernt hat. Die Kranke war 10 Jahre verheirathet, kinderlos und vor 3 Wochen menstruirt, als sie in sehr anämischem Zustande nach Bethanien gebracht wurde. Ein starker Tumor, welcher Scheide und Mastdarm comprimirte, veranlasste an einer centralen erweichten Stelle in der Scheide der Beschwerden halber und wegen beginnender Peritonitis (grosse Empfindlichkeit des Bauchs, halbmondförmige quere Dämpfung oberhalb längs des Schambeinkamms) einen Rettungsversuch durch eine Incision, bei welcher der Finger im Douglas unter alten Coagulis diesen grossen Foetus fand. Leider ging die Kranke bald an Anämie zu Grunde, und es konnte so das Präparat von einer geplatzten rechtseitigen Tubenschwangerschaft vorgestellt werden. Die Dämpfung rührte her von fest an der Bauchwand haftenden Blutcoagulis. Wie es also ein Haematom der dura mater durch Pachymeningitis haemorrhagica und einen Thrombus durch Zerreissung der Arteria meningea media giebt, so entsteht auch die Haematocele retrouterina durch Blutungen bei Peritonitis haemorrhagica einmal, andere Male durch Tubenruptur, sei es infolge Ruptur einer Tubenschwangerschaft, oder eines Tubenhaematoms, wie Herr Rose es vorm Jahr hier vorgezeigt und 1867 in der geburtshülflichen Gesellschaft in seinem Vortrag über die Operation der Haematometra weitläufig besprochen und mit Abbildungen erläutert hat. (Vergl. Monatsschrift für Geburtshülfe Bd. 28.)

7. Herr Rose legt alle die Präparate und Zeichnungen vor, welche ihn seit 20 Jahren dreimal zur Vornahme des **Wirbelschnitts bei Wirbelverengung** veranlasst haben. Er verwirft die primäre Trepanation aus Rücksicht auf die Commotio medullae spinalis, welche von selbst in nicht tödtlichen Fällen vergeht, spricht sehr für die ausgiebige Eröffnung der Wirbelsäule mit dem Osteotom und Meissel und für die Eröffnung der Dura.

Für die Gefahrlosigkeit derselben sprechen ihm wieder drei neue Fälle von querer Amputation des Os sacrum, die er letzthin zur Entfernung von Carcinomen der Flexur und zur Exstirpatio uteri et ovariorum bei Frauen gemacht hat, (die Kreuzbeine und Präparate werden vorgelegt), wie auch ein Fall von Messerstich durch das Rückenmark am 2. Rückenwirbel. Nach Heilung einer traumatischen Rückenmarksfistel kann der Geheilte jetzt im Zimmer ohne Stock damit eine Stunde gehen. Der Mann wird vorgestellt. Das Ausführliche wird die deutsche Zeitschrift für Chirurgie geben.

Sitzung am 3. Juni 1889.

Vorsitzender: Herr Sonnenburg; Schriftführer: Herr Langenbuch.

Von auswärtigen Mitgliedern anwesend: Herr v. Volkmann, Herr Madelung. Als Gast anwesend: Herr v. Büngner.

1. Herr Sonnenburg: **Die Pneumatocele cranii supramastoidea** (mit Krankenvorstellung). (S. die Vorträge in der zweiten Abtheilung dieses Bandes, p. 10.)

2. Herr O. v. Büngner (Halle a. S.): **Ueber eine ausgedehnte Hornwarzengeschwulst der oberen Nasenhöhle.** M. H.! Wenn ich mir die Ehre gebe, Ihnen über eine ausgedehnte harte Papillargeschwulst der oberen Nasenhöhle zu berichten, welche im vorigen Sommer in der v. Volkmann'schen Klinik zu Halle zur Beobachtung kam, so geschieht dieses einmal deshalb, weil bisher erst über 3 nasale Gebilde dieser Art litterarische Mittheilungen vorliegen, und weil besagter Tumor als vorzüglichstes Prototyp für sämmtliche gleichartige Bildungen gelten kann, dann aber auch, weil diese Hornwarzengeschwulst mit einer langjährigen Ozaena vergesellschaft war, und weil ihrer Entwickelung psoriasisartige Veränderungen der Schleimhaut vorausgingen. Durch die Coincidenz der beiden letzterwähnten Schleimhauterkrankungen gewinnt der Fall ein noch erhöhtes Interesse. Es ist dieses zugleich die erste Beobachtung einer Psoriasis nasalis, welche bisher beschrieben worden ist. Inwiefern beide Affectionen — die Ozaena sowohl, als auch die Psoriasis — der Entwickelung epithelialer Neubildungen auf dem durch sie veränderten Mutterboden der Schleimhaut sich günstig zeigen, werde ich noch zu erörtern haben. Zuvörderst will ich das wesentlichste über den Krankheitsfall selbst berichten:

Aus der Vergangenheit des Kranken, welcher bei seiner Aufnahme am 23. Mai 1888 65 Jahre alt war, sei nur hervorgehoben, dass er in seiner Jugend 2mal erheblichere Verletzungen der Nase erlitten hat und dass er seit seiner Pubertät an einer einfachen Ozaena laborirte, welche ihn bisher nie verlassen hatte. Erst ein halbes Jahr vor seiner Aufnahme spürte Patient, dass seine Nase sich beiderseits zu verstopfen begann, und bald war der Luftdurchtritt so behindert, dass eine Nöthigung zu permanenter Mundathmung eintrat.

Er wandte sich deshalb an die Hallische chirurgische Universitätsklinik, wo folgendes constatirt wurde: Die Haut auf dem Nasenrücken war circumscript geröthet und infiltrirt, die Nasenhöhle beiderseits von einer eigenthümlichen Geschwulstmasse vollgepfropft, welche sich durch ihre feste Consistenz, durch ihre drüsige Zerklüftung und die weisse Farbe ihres Oberflächengewebes in höchst charakteristischer Weise auszeichnete. Diese Geschwulst war mehr als hühnereigross; sie füllte den oberen Abschnitt der Nasenhöhle vollständig aus, indem sie vorn bis in die Nähe des Naseneinganges herabreichte und nach hinten bis zu den Choanen vordrang, so dass sie hinter dem Velum noch deutlich gefühlt werden konnte. Die untere Grenze ihrer Anheftung lag vorn $1^1/_2$ cm über dem Introitus zu beiden Seiten der Nasenscheidewand; die Geschwulst ragte mithin hier nur wenig in die Pflasterepithel tragende Schleimhautzone hinein.

In gleicher Höhe über dem häutigen Septum wurde durch die Sonde eine fünfpfennigstückgrosse plattrandige Perforation der knorpligen Nasenscheidewand nachgewiesen, welche nicht etwa auf eine carcinomatöse Destruction zu beziehen, sondern durch den Druck der papillären Massen entstanden war.

Die Oberfläche der papillären Vegetation war mit kleinen Zotten und Spitzen, über denen allenthalben ein sebumartiger Brei angehäuft lag, dicht übersät. Die zum Lymphgebiet der Nase gehörigen Drüsen waren nicht geschwollen.

Um nun eine nähere Einsicht in die erkrankte Nasenhöhle zu gewinnen, wurden am 2. Juni 1888 die sebumartigen Massen über und zwischen den papillären Vegetationen mit dem scharfen Löffel entfernt und grössere Stücke dieser selbst mit der Polypenzange extrahirt.

Jetzt zeigte es sich, dass der Tumor ein Conglomerat vielfach nebeneinanderliegender Büschel- und heckenartiger Gebilde darstellte, welche man nur mit harten und trockenen Condylomen des Penis vergleichen konnte. Zwischen den Convoluten dieser Wucherungen, welche beiderseits in der Schleimhaut des Septums wurzelten und von dieser nur auf das Nasenhöhlendach übergegriffen hatten, befanden sich verschieden grosse Inseln und Streifen nicht papillär erkrankter, sondern nur durch Ozaena resp. Psoriasis veränderter Schleimhaut.

Zwischen den einzelnen Büscheln und Hecken lagen 5—8 mm tiefe Einsenkungen, deren Grund nach Entfernung des sebumartigen Breies sich von einem engmaschigen Gefässnetz durchzogen erwies und deshalb ein blaurothes Colorit darbot. In den seichten 1—2 mm tiefen Einsenkungen zwischen den weissen Zotten und Spitzen der Oberfläche lag nur hier und da ein feinstes Gefässästchen.

Da in der nächsten Folgezeit die infiltrirten Weichtheile des Nasenrückens durch den von innen her andrängenden Tumor usurirt und perforirt wurden, wurde am 23. Juni 1888 von Herrn Geh.-Rath v. Volkmann zur radicalen Beseitigung der Geschwulst geschritten.

Die Nase wurde nach Dieffenbach von der Spitze bis zur Wurzel mitsammt den Nasenbeinen median gespalten. Die infiltrirten Weichtheile auf dem Nasenrücken wurden ovalär excidirt, die Tumormassen von beiden Seiten des Septums mit der Scheere abgetragen und mit der Schleimhaut sorgfältig vom Siebbein abgelöst, denn die Geschwulst war so tief in die Siebbeinzellen eingedrungen, dass ihre Entfernung an dieser Stelle, wenn man nicht die Schädelhöhle eröffnen wollte, die grösste Vorsicht benöthigte. Nirgends griff der Tumor auf die vordere Nasenwand oder auf die seitlichen Wände mit den infolge des anhaltenden Drucks und der langjährigen Ozaena atrophisch gewordenen Muscheln über. Danach wurde der grösste Theil des Septums mit Ausnahme seines untersten Abschnittes und einer hinteren, die Choanen median begrenzenden Spange, welche gleichfalls intact befunden wurde, herausgeschnitten, und der grosse, durch die Ozaena atrophisch erweichte Hohlraum der Nase mit Jodoformgaze austamponirt. Die Wundränder der äusseren Nase liessen sich leicht vereinigen, und am 12. Juli 1888 wurde Patient nach reactionsloser Heilung aus der Klinik entlassen.

Im August, October und November 1888 ist noch je ein kleines continuirliches Recidiv der harten Papillargeschwulst in der Nasenhöhle aufgetreten. Seitdem aber, seit nunmehr 7 Monaten, ist Pat. geheilt.

Der ausserordentlich interessante Befund an der Schleimhaut des Septums bedarf nun noch einer kurzen Betrachtung.

Die lediglich durch die Ozaena veränderten Partieen boten das bekannte klinische Bild dieser Krankheit, sie erwiesen sich torpid, trocken, verdünnt, glänzend gespannt und hier und da mit Borken bedeckt. Die an sie angrenzenden, im Sinne einer Psoriasis erkrankten Stellen hatten zunächst ein weisslich bis bleifarben schillerndes Colorit angenommen oder kennzeich-

neten sich durch weisslich-grau glänzende Flecke, welche schon makroskopisch als Epithelhypertrophieen mit verhornter Oberfläche imponirten.

In der nächsten Zone gewann die Schleimhaut schon eine weit rauhere, feinhöckerige Beschaffenheit, indem die einzelnen Flecke über das Niveau der Schleimhaut prominirten und durch deutliche Furchen von einander geschieden waren. Es handelt sich also hier um eine Veränderung, welche man in Analogie der correspondirenden chronisch entzündlichen Zustände auf der Zungen- und Mundschleimhaut und als Psoriasis nasalis, als Ichthyosis oder Leukoplakia nasalis bezeichnen kann. Dann erst begann die Erkrankung den geschwulstartigen Typus anzunehmen. Die immer mehr prominirenden Flecke wurden zu grösseren Auflagerungen und Erhabenheiten, die durch immer deutlichere Furchen von einander getrennt waren, bis schliesslich die eigenthümliche papilläre Gliederung in Form von Büscheln und Hecken in Erscheinung trat, deren ich oben schon gedacht. Es ist hier also zur Entwickelung einer harten Papillargeschwulst, eines Papilloma durum oder — um mit Virchow zu reden — zu einer „Verruca dura s. cornea" auf dem Boden der an Ozaena und Psoriasis erkrankten Septumschleimhaut gekommen. Diesem makroskopischen Befunde entsprechen in exquisitester Weise die Bilder meiner mikroskopischen Präparate (Demonstration von Abbildungen derselben).

Schon die lediglich durch die Ozaena afficirten Theile boten ein sehr interessantes histologisches Bild, indem das Cylinder- und Flimmerepithel des ganzen oberen Nasenhöhlenabschnittes vollständig in Plattenepithel umgewandelt war.

Die Schleimhaut trug einen Ueberzug von mehrschichtigem, an der Oberfläche verhorntem Plattenepithel, während in stark infiltrirten und vascularisirten subepithelialen Geweben die specifischen Bestandtheile der Nasenschleimhaut: die cylindrischen oder birnförmigen Bowmann'schen Drüsen und die Schultze'schen Riechzellen untergegangen waren. (Diese interessanten histologischen Veränderungen bei der einfachen Ozaena sind in neuester Zeit von K. Schuchardt in einer Arbeit: Ueber das Wesen der Ozaena nebst einigen Bemerkungen über Epithelmetaplasie, Leipzig, Breitkopf & Härtel, 1889, eingehend beleuchtet worden.)

Die schwerer afficirten Stellen, welche uns makroskopisch das Bild einer Psoriasis liefern, bieten folgende charakteristische Veränderungen dar:

Eine Hypertrophie und Hyperplasie des Papillarkörpers mit Verlängerung der Interpapillarspalten. Die freien Enden der Papillen sind vielfach verzweigt und kolbig verdickt, die Papillen selbst erheblich vascularisirt und kleinzellig infiltrirt, desgleichen die höheren Lagen des Corium.

Das die Papillen bedeckende Epithellager ist auffallend entwickelt. Die Schleimschicht des Epithels gleicht alle Unebenheiten zwischen den vergrösserten Papillen aus, während die Hornschicht als mehr oder weniger gleichmässige Decke über das Schleimstratum hinwegzieht. Die Hornschicht selbst stellt ein dickes Lager abgestorbener verhornter Plattenepithelien mit länglich gestreckten Kernen dar. An den Schnitten aus der ausgebildeten Hornwarzengeschwulst beobachten wir vergleichsweise folgendes:

Sämmtliche Veränderungen, welche wir soeben als dem Bilde der Ozaena und Psoriasis zugehörig schilderten, treten in ausgesprochener Weise und markanterer Form hier wieder hervor. Die hyperplastischen Vorgänge haben in allen Theilen der Schleimhaut eine Steigerung erfahren, welche ihnen von vornherein den Stempel des Geschwulstartigen aufdrückt. Sahen wir dort

die jüngeren, so sehen wir hier die später entwickelten Stadien ein und desselben Processes.

Die Papillen sind bis auf's 20fache vergrössert, verzweigt und verdickt, bald kurz und kolbig, bald gestreckt und in die Länge gezogen. Die Gefässe gehen stark geschlängelt in sie hinein; sie sind ektatisch und bis dicht unter die epitheliale Bekleidung vorgeschoben.

Das submuköse Gewebe ist sehr gefässreich und kleinzellig infiltrirt. Die Wandungen der Arterien in demselben, besonders die Media und Adventitia, sind zum Zeichen des chronischen Bestehens der Entzündung verdickt. Wie an den durch die Ozaena und die Psoriasis veränderten Stellen sind auch hier nirgends mehr Spuren einer drüsigen Structur der Schleimhaut aufzufinden.

Die Papillen sind von einer dicken Epithelhaube bedeckt, welche die einzelnen Papillen isolirt einhüllt, mithin keine gemeinsame Decke mehr für dieselben bildet. In den tiefsten Schichten des Schleimstratums spielen sich lebhafte Kern- und Zelltheilungsvorgänge ab, während in den oberflächlichsten Schichten dicht unter der Hornlage eine mehrreihige Zone eleïdinhaltiger Zellen in Erscheinung tritt.

M. H.! Der von mir beschriebene Tumor bot in mancher Beziehung eine krebsähnliche Structur dar, doch handelte es sich sicher nicht um ein Cancroid bezw. um eine Verruca cancrosa, wie ich in der ausführlicheren Wiedergabe dieser Arbeit im Archiv für klinische Chirurgie des genaueren darthun werde. Der Nachweis dessen würde mich hier zu weit führen.

Nur auf die Coincidenz dieser harten Papillargeschwulst der oberen Nasenhöhle mit der sie begleitenden Ozaena und Psoriasis muss ich noch einen Augenblick eingehen, um darauf hinzuweisen, wie diese beiden Processe, welche die Schleimhaut mit einer mehrschichtigen, verhornenden Lage von Pflasterepithel bedecken, die Entwickelung epithelialer Tumoren auf dem durch sie veränderten Boden begünstigen, und zwar speciell an dieser Stelle die Entwickelung von Papillargeschwülsten und nicht des Krebses.

Haben doch die maassgebenden Untersuchungen Hopmann's ergeben, dass die Warzengeschwülste der Respirationsschleimhäute zur Umwandlung in Krebs nicht neigen und für gewöhnlich keine grössere Gefahr in sich bergen, krebsig zu degeneriren, als die gewöhnliche Hautwarze.

Die Ozaena, die Psoriasis und die Papillargeschwülste der Nasenhöhle entstehen stets unter der Einwirkung andauernder örtlicher Reize. Ja vielleicht gelangen diese Erkrankungen gerade an der Nasenschleimhaut mit Vorliebe zur Entwickelung, weil diese bei ihrer exponirten Lage äusseren Schädlichkeiten besonders leicht Angriffspunkte bietet.

So entstehen zunächst Katarrhe, welche bei Fortdauer der reizenden Schädlichkeiten chronisch werden und schliesslich unter der Form des Stockschnupfens oder der Ozaena sich darstellen können. Letztere bietet wieder einen günstigen Boden für die Entwickelung gesteigerter Epithelproliferationen, wie sie in der Psoriasis und den geschwulstartig papillären Productionen zum Ausdruck gelangen.

Der letzte gemeinsame Grund aller dieser Störungen ist also immer ein chronischer Reizzustand. Deshalb kann es auch nicht auffallen, dass man alle diese Affectionen, wie hier, auf derselben Schleimhaut dicht bei einander findet. Aeussere Reize bedingen die Ozaena, diese die Psoriasis, und beide zusammen die Papillombildung, während umgekehrt letztere Veränderungen durch einen Circulus vitiosus die Ozaena be-

günstigen und unterhalten. Wie aber diese Affectionen, welche sämmtlich in einem Causalnexus zu einander stehen, unter immer bedeutenderer Epithelwucherung und Steigerung des Verhornungsprocesses sich auseinander in aufsteigender Stufenfolge entwickeln können, dafür bietet dieser Fall in der That das denkbar beredteste Beispiel. Alle diese Affectionen sind eng mit einander verwandt und nichts anderes, als die Anfangs- und Endglieder ein und derselben Formenreihe.

Nun ist allerdings die Schleimhaut der oberen Nasenhöhle ihres Cylinder- und Flimmerepithels wegen in der Norm zu einer Proliferation und Verhornung des Epithels, wie wir sie an den oben erörterten Krankheitsprocessen verfolgen konnten, nicht geeignet, denn sie trägt durchaus den Schleimhautcharakter im Sinne Virchow's oder hat nach Virchow's Bezeichnung in seinem bekannten Aufsatz „Ueber Pachydermilaryngis" keinen cutanen oder dermoiden Habitus. Wenn aber einmal, wie in unserem Falle, das Cylinder- und Flimmerepithel des oberen Nasenhöhlenabschnittes durch eine langdauernde Ozaena in Plattenepithel umgewandelt ist, dann können in der Regio olfactoria ebenso leicht harte Papillargeschwülste mit Verhornung der oberflächlichen Epithelschichten entstehen, wie sie sonst nur in der Regio respiratoria bis zur oberen Grenze der sogenannten Schneider'schen Membran zur Beobachtung gelangen. Ja, es scheint sogar nach den Forschungen der neuesten Zeit ein für die gesammte Pathologie gültiges Gesetz zu sein, dass Schleimhäute, welche eine derartige Epithelmetaplasie erfahren haben, zur Hervorbringung epithelialer Neubil. dungen ganz besonders geeignet sind.

M. H.! Wenn ich durch diese Mittheilung die Anregung gegeben habe, dass künftighin auf die harten Warzengeschwülste der Nasenschleimhaut, sowie auf eine etwaige Coincidenz derselben mit einer Ozaena und Psoriasis nasi besonders geachtet wird, dann ist der Zweck derselben erreicht. Dann wird sich auch das specielle Abhängigkeitsverhältniss dieser Processe von einander, welches jetzt noch mancher Studien bedarf, bald genauer ergeben und klarlegen lassen.

Der Vorsitzende spricht dem Vortragenden für den interessanten Vortrag seinen Dank aus.

3. Herr A. Köhler: **Vorstellung eines Falles von traumatischer Rindenepilepsie.** Derselbe Patient, den Geh. Rath Bardeleben der Freien Vereinigung am 4. Juni 1888 mit einer, dem linken Sulcus Rolando fast genau entsprechenden Hiebwunde durch Weichtheile und Knochen vorgestellt hat. Der Patient wurde am 7. Juli (2 Monate nach der Verletzung) geheilt entlassen mit leichter Lähmung des rechten Facialis und der rechten Vorderarmmuskulatur; er kam wöchentlich 2 mal in die Nervenpoliklinik der Charité (Oppenheim) und wurde mit dem constanten Strom behandelt. Fünf Wochen später, Mitte August, Krämpfe in der rechten Hand und im rechten Arm, Zuckungen der Flexoren und schleudernde Bewegungen bei klarem Bewusstsein. Im September, October und November je 1 Anfall, wie der erste anfangend, aber von der Hand auf den Arm, die Schulter und von hier auf die rechte Gesichtshälfte übergehend. Sobald die Zuckungen im Gesicht anfingen, verlor der Patient das Bewusstsein. Nach Angabe der Umgebung soll er dann auch am rechten Bein und im ganzen Körper Zuckungen und Schaum vor dem Munde gehabt haben. Im Jahre 1889 trat im Januar und März wieder ein leichterer, auf den Arm beschränkter, und Mitte April nachdem Patient mehrere Stunden gearbeitet hatte, ein sehr heftiger allgemeiner Anfall mit Bewusstlosigkeit und unwillkürlicher Urinentleerung auf

Da auch im Mai, obgleich der Patient sich sehr vorsichtig verhielt, zweimal diese „grossen Anfälle“ sich einstellten, suchte er die Charité wieder auf. Vortr. ist der Ansicht, dass es sich hier um einen sogenannten typischen Fall von traumatischer Rindenepilepsie handelt, und dass man verpflichtet ist, das Centrum für die Bewegungen der Hand freizulegen und den Krankheitsherd (Abscess oder Splitter der Vitrea, oder cystisch oder in anderer Weise degenerirter Bluterguss, oder narbige Verdickung und Verwachsung der Hirnhäute mit der Rinde) zu entfernen.

Herr Oppenheim: Ich habe den Patienten bald nach der Verletzung während seines Aufenthalts in der chirurgischen Klinik, zu sehen Gelegenheit gehabt; er hat sich dann nach seiner Entlassung von Zeit zu Zeit in der Nervenklinik vorgestellt. Ich halte es für besonders beachtenswerth, dass er sich zur Zeit der Entlassung in einem guten Zustande befand, so dass man fast von Heilung sprechen konnte, während sich erst in der Folgezeit die Anfälle von corticaler Epilepsie wieder einstellten, die allmählich an Intensität und Häufigkeit zunahmen, und mit diesen sich die Lähmungserscheinungen am rechten Arm, im geringen Grade am rechten Facialis gradatim wieder steigerten. Ich habe ihn, so oft ich ihn sah, aufgefordert, sich zur Operation aufnehmen zu lassen, er hat sich aber immer geweigert, bis ihn schliesslich die Schwere der Erscheinungen belehrte. Das Ergebniss der Untersuchung, welche in der Nervenklinik vorgenommen wurde, stimmt überein mit dem, was Herr Köhler mitgetheilt hat. Mir fiel noch besonders auf die ganz mangelhafte Opposition des rechten Daumens und die Parese des Interosseus quartus.

Wenn die Indication zur Operation in einem solchen Falle eine klare und bestimmte ist, so möchte ich mir dagegen erlauben, Ihr Urtheil anzurufen über einen Fall von Hirngeschwulst der motorischen Zone, welche diagnosticirt wurde und in welchem mir trotzdem ein chirurgischer Eingriff nicht berechtigt zu sein schien. Bei den differenten Meinungen, welche in der Gesellschaft für Psychiatrie und Nervenkrankheiten, wo ich das Präparat demonstrirte, über die Nothwendigkeit der Operation geäussert wurden, halte ich es für besonders wünschenswerth, die Meinung der Herren Chirurgen zu befragen. Das Präparat stammt von einem jungen Manne, welcher im Februar d. J. in die Nervenklinik aufgenommen wurde und seit Januar an Anfällen von corticaler Epilepsie, die sich auf die rechte Körperhälfte beschränkten, hier jedoch einen wechselnden Ausgangsort hatten, litt. Es hatte sich ferner eine Parese des rechten Armes und Beines, vorübergehend auch des Facialis, sowie eine Hypästhesie dieser Seite ausgebildet. Er klagte über Kopfschmerz, der jedoch nicht bestimmt localisirt war, und es fand sich auch keine circumscripte gegen Percussion empfindliche Stelle am Schädel. — Wenn ich in diesem Falle (er ist genauer im Neurolog. Centralblatt 1889 No. 10 geschildert) auch mit Bestimmtheit einen Tumor der linken motorischen Zone diagnosticirte, so hatte ich doch keine Anhaltspunkte dafür, dass er circumscript war, im Gegentheil deuteten die ausgebreitete Hemiparese, der wechselnde Ausgangsort, die Zuckungen etc., auf eine relativ grosse Ausdehnung innerhalb der motorischen Zone, deshalb hielt ich auch den Versuch einer Exstirpation nicht für berechtigt. Wie Sie sehen, ist der Tumor — ein Angiosarkom — überaus gross, durchsetzt den Centrallappen, den oberen Theil der hinteren Centralwindung, den oberen Scheitellappen, den Processus cuneus, und dringt bis in den Gyrus fornicatus. Wenn es auch wahrscheinlich ist, dass er in den letzten Wochen noch gewachsen ist, so war er doch sicherlich auch schon drei Wochen vor dem Tode (Termin der Aufnahme) zu gross, und endlich hätte die Oeffnung eine übermässig grosse sein müssen, die zu seiner Entfernung nothwendig war.

Von Interesse ist es, dass Herr College Remak, der den Patienten der Nervenklinik überwies, selbst Anfälle beobachtet hat, und zwar im rechten Bein, besonders im Extensor cruris quadriceps (vergl. Neurolog. Centralblatt 1889 No. 10).

Im Gegensatz zu diesem letalen Falle, in welchem der Erfolg der Operation wohl sicherlich an der Grösse der Geschwulst gescheitert wäre, möchte ich Ihnen einen Patienten vorführen, bei welchem wir einen Prozess von geringerer Ausdehnung diagnosticiren dürfen; hier bin ich wirklich in Zweifel, ob man die eingeschlagene Cur fortsetzen soll, oder ob die Trepanation geboten ist. Patient hat im Jahre 1857 ein Ulcus am Genitalapparat gehabt, dessen specifische Natur nicht sicherzustellen ist. Folgeerscheinungen sind angeblich nicht dagewesen, doch habe ich suspecte Schwellung der Cubitaldrüse bei ihm gefunden.

Vor einem Jahre erkrankte er mit plötzlicher, aber schnell vorübergehender Erlahmung des rechten Armes; das wiederholte sich häufiger, dann stellten sich Zuckungen des rechten Armes ein, die sich mit Pro- und Supinationsbewegungen einleiteten, endlich Paraesthesieen, die in der rechten Hand begannen und hinaufstiegen bis zur rechten Gesichtshälfte, das Bewusstsein blieb erhalten. Bald darauf stellte sich Kopfschmerz in der linken Stirngegend ein. Unter dem Gebrauch von Jodkalium besserten sich die Erscheinungen, aber eine allmählich sich steigernde Schwäche des rechten Armes bot der Medication und, wie ich gleich hinzufügen will, auch der von mir eingeleiteten Inunctionscur Trotz. Wir finden fast eine Parese der rechten Oberextremität, und ist es dabei besonders interessant, dass nur eine Muskelgruppe vollständigen Functionsausfall zeigt, nämlich die Interossei, ferner eine leichte Parese des rechten Mundfacialis, auch deviirt die vorgestreckte Zunge eine Spur nach rechts, weiterhin eine Hypästhesie, besonders an der rechten Hand (das Lagegefühl ist besonders beeinträchtigt, kleine Gegenstände werden in der rechten Hand nicht erkannt) und im rechten Quintusgebiet. Dagegen bestehen keine sicheren ophthalmoskopisch nachweisbaren Veränderungen (was übrigens bei einem von den Meningen ausgehenden Neubildungsprocess, den ich hier annehme, nichts auffälliges hat — ich zeige Ihnen zum Beispiel ein von einem ähnlichen Falle stammendes Präparat, in welchem ebenfalls ophthalmoskopische Veränderungen intra vitam fehlten —), gegenwärtig auch keine Empfindlichkeit mehr, die anfangs nachweisbar war.

Der Patient hat nun 120 g Ung. Hydrarg. verbraucht, die Reizerscheinungen sind zwar zurückgegangen, aber die Lähmung besteht unverändert fort. Der Kranke ist nicht arbeitsfähig, verlangt Hülfe. Soll man da, wenn die Inunctionscur weiter ohne Erfolg bleibt, zur Probetrepanation schreiten? Ueber diese Punkte möchte ich gern belehrt werden.

Herr v. Bergmann verweist bezüglich seiner, diese Frage betreffenden Ansichten auf die soeben erschienene zweite Auflage seines Werkes über die chirurgische Behandlung der Hirnerkrankungen.

4. Herr Sonnenburg: **Die zweizeitige Operation bei Perityphlitis.** Herr Sonnenburg demonstrirt zunächst an zwei Patienten die verschiedenen Schnittführungen bei der operativen Behandlung der Perityphlitis. Bei dem einen Patienten war ein Bogenschnitt gemacht, ähnlich dem Schnitt zur Unterbindung der Arteria iliaca, nur etwas weiter nach vorn, bei dem andern ein Schnitt an der Aussenseite des rechten Musc. rect. abdominis. Die Lage beider Schnitte hatte sich im wesentlichen auch nach der im Anfange des Leidens zu fühlenden schmerzhaften Resistenz gerichtet. Bei dem Schnitt an der Aussenseite des Rectus hat sich eine sehr günstige Narbenbildung gezeigt, indem der grosse Schnitt sich durch die Vernarbung

öffnen braucht; auch wird man hier wohl nur sehr selten eine Fehldiagnose stellen. Eröffnet man hierbei einmal aus Versehen das Bauchfell, was bei der Verklebung der Theile und der Unübersichtlichkeit derselben wohl geschehen kann, und mir einige Male begegnet ist, so hat das keinen Nachtheil. Ich habe die Oeffnung dann sofort vernäht, habe ein Stückchen Jodoformmull durch den Finger eines Assistenten angedrückt halten lassen und nun die Abscesshöhle ruhig eröffnet. Nach Reinigung und Drainage der Höhle schützt dann eine umfangreiche Tamponade vor nachträglicher Infection. — Aber auch für die intraperitoneale Eiterung scheint mir die Methode nicht ohne Bedenken, da wir garnicht wissen können, wie bald ein Durchbruch des Eiters in die freie Bauchhöhle bevorsteht. Ich habe daher immer nach Ablösung des Bauchfells an der Stelle, wo eine Infiltration durchzuführen war, einen Einschnitt gemacht und niemals vergeblich. Endlich selbst in den Fällen einer progredienten Phlegmone — ich habe kürzlich einen solchen durch drei Incisionen zur Heilung gebracht — scheint mir das Abwarten fast gefährlicher, als die dreiste Eröffnung des Bauchfelles. Durch das abgelöste Peritoneum kann man Fluctuation meistens hindurchfühlen und kann hier mit Erfolg einschneiden, mit oder ohne vorausgeschickte Probepunction; aber selbst die Eröffnung an einer Stelle, wo kein Abscess liegt, lässt wenigstens eine Orientirung zu. So sehr ich Anhänger der zweizeitigen Operation bei gewissen Laparotomieen geworden bin, so kann ich mir doch in den von Herrn Sonnenburg besprochenen Fällen keinen rechten Vortheil von diesem Verfahren versprechen.

Zum Schluss füge ich noch hinzu, dass die Paratyphlitis zunächst in Form eines entzündlichen Oedems in dem lockeren Bindegewebe des Beckens auftritt. Die von vornherein diffuse und nirgends scharf begrenzte Schwellung lässt den Gedanken an einen umschriebenen Ausgang, etwa von den Lymphdrüsen, nicht aufkommen.

Herr Bidder: Einen Theil von dem, was ich sagen wollte, hat mir Herr Küster soeben vorweggenommen. Ich möchte mir aber doch noch einige Bemerkungen erlauben, zumal ich über peri- resp. paratyphlitische Abscesse — die ja in Bezug auf Abkapselung gegen die allgemeine Peritonealhöhle ziemlich gleichwerthig sind — durch Zufall gerade eine Reihe von Beobachtungen machen konnte. Die meisten Chirurgen sind wohl schon seit langer Zeit dem Grundsatze gefolgt, derartige Abscesse so früh als möglich zu eröffnen; ein solches Vorgehen ist ja auch eigentlich ganz selbstverständlich, falls wirklich ein Abscess vorliegt. Trotzdem möchte ich Ihnen kurz über einen schon vor langer Zeit von mir sehr frühzeitig operirten Fall berichten, besonders weil es sich dabei um einige bemerkenswerthe Nebenumstände handelte. Vor 12 Jahren wurde ich nämlich zu einer unverheiratheten, älteren Dame auf's Land gerufen, welche ich schon früher wegen eines grossen harten Fibromyoms des Uterus untersucht hatte. Sie litt seit 2—3 Tagen an heftigen Schmerzen in der rechten Seite, hatte hohes Fieber, und behauptete eher Diarrhoe als Stuhlverstopfung zu haben. Bei der Palpation fand ich die rechte Regio iliaca bis in die Lendengegend sehr schmerzhaft und etwas geschwollen, einen Zustand, den die Engländer, glaube ich, mit dem Ausdruck Tenderness bezeichnen. In der Tiefe glaubte ich Fluctuation zu fühlen. Der Percussionsschall war leer. Mit einer Pravaz'schen Spritze, welche ich zufällig bei mir hatte, stiess ich nun ungefähr in der Mitte zwischen Crista ilei und letzter Rippe durch Haut und Muskulatur in die Tiefe und zog in der That eine eitrige, furchtbar stinkende Flüssigkeit in die Höhe. Ohne Chloroform und Assistenz durchschnitt ich nun sogleich an dieser Stelle mit dem Messer meines Taschenbestecks Haut, Muskulatur etc. quer in der Ausdehnung von circa 5 cm. Sofort stürzten reichliche Eitermengen hervor.

Alsdann stopfte ich in die recht stark blutende Wunde einen Wattetampon, welcher bis zur Wiederkehr am anderen Tage liegen blieb. Ein antiseptisches Verfahren war in diesem Falle erklärlicher Weise weder möglich, noch durchaus nothwendig.

Am nächsten Tage mit den nöthigen Verbandmitteln versehen, entfernte ich den Wattepfropf, spülte die Abscesshöhle mit Thymolwasser aus, schob ein 20 cm langes Drainrohr ein und bedeckte das Operationsfeld mit Salicylwatte. Unter täglichen Ausspülungen, — wobei sich am dritten Tage ein erbsengrosser harter Kothstein entleerte, zum Beweise dafür, dass es sich in der That um einen stercoralen Abscess handelte — besserte sich der Zustand schnell; das Fieber schwand, und gutartige Eiterung trat ein. Da plötzlich, fast 14 Tage nach der Operation, trat wiederholtes Erbrechen ein, welches bald in einen regelrechten Ileus ausartete. Da ich Kothstauung im Coecum voraussetzen durfte, und andere Mittel nichts halfen, machte ich reichliche Wassereingiessungen per anum. Trotzdem ein jedes Mal 3—4 l — eine Menge, die ich nach weiteren Erfahrungen allerdings für nicht ganz ungefährlich halten kann — eingegossen wurden, floss zunächst das Wasser doch immer klar ab, und erst später entleerten sich mit demselben harte Kothbröckel in zunehmender Zahl, bis endlich die Koprostase beseitigt war und unter Aufhören des Ileus regelmässiger Stuhlgang erzielt werden konnte. Der Abscess heilte alsdann völlig aus, und die Kranke ist bis jetzt gesund geblieben.

Die Lage des Abscesses war ungewöhnlich und daher auch die Stelle der Eröffnung desselben in der Lendengegend. Mir ist noch sehr erinnerlich, wie Herr Prof. Franz v. Chelius, welcher die Patientin während des Ileus sah, seine Verwunderung darüber ausdrückte. Die Probepunction hatte in diesem Falle also gute Dienste geleistet, aber auch in anderen Fällen, von denen ich einen noch kurz anführen möchte, hat sie sich mir bewährt. Es handelte sich um einen jungen Kaufmann, welcher schon längere Zeit mit Schmerzen in der rechten Seite und Fieber darniedergelegen hatte. Der Hausarzt hielt sein Leiden für eine Wirbelentzündung, was um so mehr zu entschuldigen war, als von Seiten des Darms oder anderer Organe, Störungen nicht zu finden waren. Als ich den Patienten zuerst sah, liess ich ihn zunächst aufstehen und konnte nun allerdings eine Abweichung der Lendenwirbelsäule nach links constatiren, nebenbei aber Symptome, die mich im Hinblick auf den bisherigen Verlauf des Leidens veranlassten, einen perinephritischen Abscess zu vermuthen. Die auch in diesem Falle durch Einstich in die Lendengegend ausgeführte Probepunction hatte positives Resultat, indem sich stinkender Eiter hervorziehen liess. Da hier Eile nicht nöthig war, machte ich erst am anderen Tage in der Chloroformnarkose mit Assistenz etc., also lege artis die Operation. In der Mitte zwischen Crista und letzter Rippe wurde Haut, Muskulatur, Fascie in querer Richtung durchschnitten, bis endlich massenhafter Eiter aus der Tiefe empordrang. Der eingeführte Finger fühlte den unteren Rand der rechten Niere. Als ich am anderen Tage den Verband wechselte, fand ich zu meiner Ueberraschung in demselben reichlichen dünnen Koth. Es lag also auch ein stercoraler Abscesss vor, welcher offenbar ebenfalls durch einen Kothstein veranlasst worden war. Einige Wochen später nämlich, als unter zweckmässiger Behandlung der Anus praeternaturalis sich geschlossen hatte und nur eine Eiterfistel zurückgeblieben war, fand ich in dem Fistelgange einen etwa mandelgrossen harten Kothstein, welchen ich mit einiger Mühe hervorzog. Trotz der Fistel befand sich Patient sehr wohl und ging seiner Beschäftigung nach. Erst einige Jahre später starb er, und zwar, wie mir von ärztlicher Seite mitgetheilt wurde, an Tuberculose.

Wie Sie sehen, hat mir gerade die Probepunction, trotzdem ich sie durch die wohl dickste Stelle der Bauchwand ausführen musste, Nutzen gebracht. Ich weiss wohl, dass manche Chirurgen, namentlich amerikanische, dieselbe verwerfen und die Probeincision vorziehen; aber es führen eben viele Wege nach Rom, und es wird erst im einzelnen Falle zu entscheiden sein, welcher Weg vorzuziehen ist. In dieser Hinsicht kann man sich, wie mir scheint, ebensowenig nach ein für alle Mal bestimmten Vorschriften richten, wie bei der Wahl des Ortes, an welchem die Eröffnung des Abscesses vorzunehmen ist. Die Lage der Abscesse ist ebenso wechselnd, wie die Lagerung des Processus vermicularis selbst, welcher ja bekanntlich bald nach unten hängend gefunden wird, bald nach oben, oder vorn, oder seitlich — gestreckt oder gekrümmt — gelagert ist, und dessen Spitze bald mehr oder weniger frei in den Peritonealraum ragt, während die Basis in der Regel im retroperitonealen Gewebe liegt. Auch ist die Lage der Perforationsöffnung im Proc. vermicularis eine sehr verschiedenartige.

Schon vor 6 Jahren hatte ich meine Erfahrungen und Studien über die Behandlung perityphlitischer Abscesse in einer besonderen Arbeit niedergelegt; leider ist dieselbe bis jetzt in meinem Schreibtische liegen geblieben. Wenn ich gewusst hätte, dass gerade in letzter Zeit diesem Gegenstande wieder mehr Interesse zugewendet werden würde, so hätte ich die Veröffentlichung vielleicht nicht versäumt.

Herr Schlange meint, dass der verschiedene Verlauf der sogenannten typhlitischen Processe, ob intra- oder extraperitoneal, viel öfter, wie zur Zeit geglaubt wird, von dem verschiedenen Sitz der primären Entzündung abhängt. Es sind zu unterscheiden die Entzündungen und Perforationen des Proc. vermiformis von denen des Coecums und des Colon ascendens. Erstere scheinen in der Regel durch Fremdkörper, meist Kothsteine, bedingt zu sein und verlaufen zunächst ganz symptomlos. Die ersten Erscheinungen sind ileusartige, sobald sich nach erfolgter Perforation, die fast immer in die Peritonealhöhle erfolgt, eine eiterige Peritonitis entwickelt hat. Diese führt fast immer zum Tode. Die entsprechenden Veränderungen des Proc. vermiformis sind deshalb an der Leiche häufig beobachtet, und darf es nicht Wunder nehmen, wenn bei der Besprechung der typhlitischen Processe in den Handbüchern der pathologischen Anatomie fast nur von Erkrankungen des Proc. vermiformis die Rede ist. Ihnen gegenüber stehen die entzündlichen Störungen, welche sich am Coecum und Colon ascendens abspielen, und bei welchem der Proc. vermiformis ganz unbetheiligt bleiben kann. Veranlassung geben hier wohl meist Coprostasen, welche sich gerade an dieser eigenartig ungünstig gelegenen, wenig beweglichen Darmstrecke gern etabliren. Im Anschluss an diese, vielleicht unter Vermittelung eines Stercoralgeschwürs, kommt es dann zu einer Phlegmone des retroperitonealen Bindegewebes und in einer Reihe von Fällen zur Bildung eines Abscesses; derselbe geht wahrscheinlich von einer Lymphdrüse aus, ebenso wie zum Beispiel ein Panaritium zum Bubo axillaris und zum Abscess der Achselhöhle führen kann. Eine Perforation des Darmrohres braucht hier aber bestimmt nicht voranzugehen. — Hier treten die Symptome der Coprostase in den Vordergrund, daneben heftige Druckempfindlichkeit in der Coecalgegend und Bildung eines deutlich palpirbaren Tumors in der Fossa iliaca, der bei Erkrankungen des Proc. vermiformis so oft fehlt. Diese zweite Gruppe der typhlitischen Processe verläuft also in der Regel extraperitoneal, sie kommen fast stets bei geeigneter Behandlung zur Heilung. Ist chirurgische Hülfe nothwendig, so empfiehlt der Vortragende bei der eiterigen Perforativperitonitis (Proc. vermiformis) einen Schnitt an der Aussenseite des rechten Musc. rectus und Behandlung der Bauchhöhle etwa nach den Grundsätzen,

wie sie Mikulicz auf dem letzten Chirurgencongress entwickelt hat. Bei der retroperitonealen Eiterung ist natürlich das Peritoneum zu schonen, was sich von einem grossen, dicht vor der Crista ilei und dem Ligament. Pouparti verlaufenden Schnitt aus leicht und sicher bewerkstelligen lässt.

Herr Eugen Hahn (Friedrichshain). M. H.! Dem Vorschlage des Herrn Collegen Sonnenburg, die Operation bei Perityphlitis in zwei Zeiten auszuführen, kann ich nach meinen Erfahrungen entschieden zustimmen. Jeder, der derartige Operationen ausgeführt hat, wird wissen, dass leicht eine Verletzung des Peritoneums bei dem Suchen nach dem Eiterherd vorkommen kann. Daher auch der Vorschlag in v. Volkmann's Vorträgen, bei einem derartigen Missgeschick das Peritoneum durch die Naht zu verschliessen. Wenn es auch mitunter gelingen wird, ohne weitere Nachtheile den Verschluss zu machen, so kann doch auch, da die Operation im entzündlichen Gewebe ausgeführt wird, bei Eröffnung des Peritoneums eine Infection desselben und eine allgemeine Peritonitis hervorgerufen werden. Ich entsinne mich eines derartigen Falles, wo es gelang, in der Tiefe hinter dem Coecum einen etwa hühnereigrossen Abscess zu finden, jedoch wurde an einer Stelle in geringer Ausdehnung die Peritonealhöhle eröffnet, sofort durch Jodoformgaze verstopft und später durch die Naht verschlossen. Die vorher locale Peritonitis wurde zu einer allgemeinen, an welcher der Kranke zu Grunde ging. Hätte man in diesem Falle sich damit begnügt, einen Hautschnitt zu machen, wie man ihn zur Unterbindung der Iliaca communis ausführt, wäre man hinter dem Peritoneum bis in die Nähe des Coecums vorgedrungen und hätte vorläufig auf die Auffindung des Abscesses verzichtet und die tiefe Wunde mit Jodoformgaze ausgestopft, so ist wohl anzunehmen, dass bei einem der nächsten Verbände der Abscess nach der Wunde durchgebrochen wäre, und dass die allgemeine Peritonitis hätte vermieden werden können. Seit dieser ungünstigen Erfahrung habe ich mir vorgenommen, bei nicht vorhandener deutlicher Fluctuation nie mehr nach einem perityphlitischen Abscess zu suchen, sondern die Operation gewissermaassen in zwei Zeiten zu vollenden.

Nicht recht einleuchten kann es mir, weshalb Herr Sonnenburg, der für die zweizeitige Operation eingetreten ist, den Schnitt am Rande des Rectus machen will. Dieser Schnitt scheint mir für die zweizeitige Operation nicht recht geeignet zu sein.

Wenn wir einen deutlichen fluctuirenden Abscess, der sich weit von rechts bis zur Mittellinie erstreckt, vor uns haben, der bereits das Peritoneum stark abgeschoben hat, wie wir es so oft bei parametritischer Exsudation beobachten, dann kann man nicht nur den Schnitt an der Stelle ausführen, wo die deutlichste Fluctuation zu fühlen ist, also unter Umständen an der äussersten Seite des Rectus abdominis, sondern auch sofort zur Eröffnung des Abscesses schreiten, ohne in Gefahr zu kommen, eine allgemeine Peritonitis zu erhalten.

Die zweizeitige Operation halte ich aber besonders bei Perityphlitis für indicirt, wenn es sich um einen kleinen, vielleicht hühnereigrossen Abscess handelt, den wir nicht durch die Haut und selbst nicht nach Eröffnung der Haut der Fascie und Durchschneidung der Muskulatur palpiren können, den wir nur aus den Symptomen, der localen Peritonitis, dem Schmerz, der Infiltration und der Fiebercurve vermuthen müssen.

In derartigen Fällen darf man durchaus nicht den Schnitt am Rectus ausführen, sondern muss sich vielmehr lateralwärts halten in der Nähe der Umschlagsstelle des Peritoneums, vielleicht ist es gut, denselben noch mehr nach aussen anzulegen, als den für die Unterbindung der Iliaca communis.

Jedes Suchen nach einem solchen kleinen Abscess halte ich für sehr

gefährlich, weil einmal das Peritoneum verletzt werden und das andere Mal durch die beim Suchen erforderlichen Manipulationen bereits vorhandene Adhäsionen getrennt werden können. — Nach dem Gesagten kann ich für den von Herrn Sonnenburg erwähnten Schnitt am Rectus, obwohl ich mich ganz entschieden für die zweizeitige Operation bei Perityphlitis ohne deutliche Fluctuation ausspreche, nicht stimmen, besonders nicht für die Fälle, in welchen ich die zweizeitige Operation ausgeführt wissen will.

Was nun den Unterschied zwischen intra- und extraperitonealen Entzündungs- und Eiterherden anbelangt, die Herr Küster erwähnt hat, so muss ich diese beiden Processe in Bezug auf die auszuführende Operation für vollkommen gleichwerthig halten. — Wenn es sich um Eiterherde handelt, die intraperitoneal begonnen haben, so sind dieselben, wenn wir zur Operation schreiten, bereits abgekapselt und bieten daher für die Operation nur dieselben Gefahren, wie die extraperitonealen Herde. — Haben sie sich nicht abgekapselt, so wird sich schnell eine allgemeine eiterige Peritonitis entwickeln, bei welcher wir fast immer mit unseren operativen Eingriffen zu spät kommen.

Herr v. Volkmann glaubt, dass man doch besser thut, principiell den Bogenschnitt, der an der Spina Ossis ilei anterior superior beginnt und genau so verläuft, wie der Schnitt zur Unterbindung der Arteria iliaca, beizubehalten, weil man auf diese Weise am sichersten an die Umschlagstellen des Peritoneums gelangt und unfreiwillige Eröffnungen der Peritonealhöhle am leichtesten vermeidet. Er ist dafür, diesen Schnitt gross und ergiebig anzulegen, so dass man bequem mit beiden Händen in der Tiefe manipuliren und genau fühlen und sehen kann. So nahe es ihm aus begreiflichen Gründen gelegen hätte und so oft er auch in Einzelfällen daran gedacht, die zweizeitige Operation auszuführen, so hat er doch bis jetzt niemals Gelegenheit gefunden, dieselbe zu benutzen, weil er in allen Fällen bei Ausführung des Bogenschnittes und nach Ablösung des Peritoneums nach der Mittellinie zu auf den Eiterherd gestossen ist. Zur Auffindung desselben leistete ihm nach Ausführung des Schnittes die Pravaz'sche Spritze, oder selbst eine einfache lange Nadel wiederholt die besten Dienste.

Damit ist nicht ausgeschlossen, dass man bei prononcirter Fluctuation an irgend einer anderen Stelle des Abdomens incidirt, eventuell selbst am äusseren Rande des Rectus abdominis, wie es Herr Sonnenburg gethan hat. Ebenso würde v. Volkmann unzweifelhaft die zweizeitige Methode ausführen, wenn er bei einem Bogenschnitte keinen Eiterherd fände.

Den Versuch des Herrn Schlange, eine Entzündung und Eiterung am Coecum und eine solche am Processus vermiformis zu unterscheiden, möchte er ebenfalls noch nicht für gerechtfertigt halten. Das, was man Typhlitis oder Perityphlitis nennt, geht, sehr seltene Fälle von tuberculösen oder Typhusgeschwüren im Coecum abgerechnet, stets vom Processus vermiformis aus. Im übrigen ist v. Volkmann der Ansicht, dass man sich bei der Typhlitis oder Perityphlitis sehr hüten müsse, zu schematisiren und allzu generelle Regeln aufzustellen, weil die Lage des Processus vermiformis und seine Beziehungen zum Peritoneum allzusehr wechseln.

Die Typhlitis und Perityphlitis ist eine Krankheit, die ausschliesslich von Chirurgen behandelt werden sollte. Ein Einschnitt, der keinen Eiter trifft, schadet nichts, und die Heilungen der inneren Aerzte von grossen perityphlitischen Abscessen und Exsudaten verlieren durch die grosse Häufigkeit späterer Recidive, die dann noch rasch einen tödtlichen Ausgang nehmen, jeden Werth. Die gewöhnliche Ursache einer Typhlitis oder Perityphlitis ist ein im Proc. vermiformis gebildeter Kothstein, und derselbe muss entfernt werden, wenn man sichere Heilung erzielen will.

Zum Schluss macht v. Volkmann noch darauf aufmerksam, dass er bei perforativen und infectiösen Peritonitiden stets nur Schaden von Eis und Eisbeuteln gesehen hat; dieselben vermehren stets die peristaltischen Bewegungen. Warme Umschläge, selbst Cataplasmen sind viel nützlicher und den Kranken viel angenehmer. Selbst Morphiuminjection pflegen bei vielen Kranken zunächst eine sehr gesteigerte Peristaltik herbeizuführen. Opiumtinctur bleibt immer das beste Mittel. Erst wenn durch dieselbe und durch warme Umschläge Ruhe geschaffen ist, soll man, wenn es nothwendig ist, noch Morphium subcutan anwenden.

Was die spätere Entstehung von Bauchbrüchen anbelangt, so ist v. Volkmann der Ansicht, dass sie weitaus am leichtesten nach Schnitten an der vorderen Bauchwand sich bilden und beim Lendenschnitt kaum jemals vorkommen.

Herr v. Bergmann: möchte es Herrn Schlange überlassen, den Beweis dafür zu liefern, dass nicht immer der Wurmfortsatz Ausgangspunkt der in Rede stehenden Störungen ist, ein Beweis, der auch anatomisch geliefert werden kann, dagegen einen Punkt, der in der Discussion noch nicht berührt worden ist, zur Sprache bringen: das Zurückgehen derjenigen Schwellungen, die gebieterisch das Messer des Chirurgen zu fordern scheinen. Solche Fälle sind gar nicht selten. Die Schwellung hat sich rasch entwickelt, ist recht bedeutend, scheint sogar zu fluctuiren, während der Patient hoch, selbst sehr hoch fiebert, und doch bilden sich alle diese Störungen zurück, ohne dass es zur Eiterung kommt. Die Phlegmone macht den Eindruck der diffusen Bindegewebsinfiltrate, welche mitunter eine Lymphangitis und acute Lymphadentis begleiten und ebenfalls, so bedrohlich sie anfangs erscheinen, ohne Incisionen wieder zusammenfallen und verschwinden. Diese vielfach bestätigte Thatsache muss bestimmend auch für die Art und für den Ort des Schnittes sein. Nur der grosse, extraperitoneal angelegte Schnitt von der Crista ilei — von dem Poupart'schen Bande aus — gestattet die Durchtastung solcher Schwellungen in dem für die Erkenntniss eines Abscesses nothwendigen Umfange. Herr v. Volkmann hat ganz Recht, wenn er für den Schnitt anführt, dass er in der Regel ohne weiteres die das Peritoneum abstreifenden Finger des Operateurs in den Eiterherd führt. Ist das aber nicht der Fall, so vermögen diese Finger wenigstens festzustellen, dass es zu einer die Oncotomie auf jeden Fall erheischenden Eiteransammlung noch nicht gekommen ist. Man vermag dann von dem Weitergehen rechtzeitig, d. h. vor Eröffnung der Peritonealhöhle Abstand zu nehmen, die Wunde mit Jodoformgaze zu füllen und zu warten.

Möglich, dass der übersehene Abscess dort durchbricht, wo ihm die Operation das Durchbrechen leichter gemacht, weil näher gerückt hat, möglich aber auch, dass die Schwellung ohne solchen Durchbruch glücklich zurückgeht. Ich habe vor nicht langer Zeit den letzten erwähnten Hergang erlebt. Es handelte sich um einen jungen starken Mann, der über 40° Temperatur zeigte und eine die rechte Fossa iliaca bis in die Bauchdecken einnehmende Geschwulst von mehr als Kindskopfgrösse, die in 3—4 Tagen sich unter Leibschmerzen und Obstipationen entwickelt haben sollte. Uns schien es, als ob über Nacht, nachdem wir am Abend untersucht hatten, die Geschwulst gewachsen wäre, entsprechend der immer noch steigenden Temperatur. Unter solchen Umständen glaubte ich operiren zu müssen. Ich wählte den ausnahmslos hierzu von uns benutzten oben kurz skizzirten Lateralschnitt und fand keinen Eiter, obgleich ich weit bis an die grossen Gefässe das Peritoneum abgelöst hatte. Nun füllte ich die Wunde mit Jodoformgaze. Nicht sofort, aber bald darauf, wurde es mit dem Kranken besser,

die Geschwulst verkleinerte sich und verlor sich. In 14 Tagen, als auch die Operationswunde geheilt war, konnte er gesund entlassen werden.

Herr Sonnenburg erwidert zunächst Herrn Küster, dass es gar nicht in seiner Absicht gelegen habe, einen ausführlichen Vortrag über die Pathologie der Perityphlitis zu halten, da er wohl mit Recht voraussetzen durfte, dass in dieser Gesellschaft wohl darüber ohne weiteres Uebereinstimmung herrsche. Uebrigens könne er in dieser Hinsicht Herrn Hahn nur völlig beistimmen, der die extra- und intraperitonealen Processe in Bezug auf die auszuführende Operation für vollkommen gleichwerthig halte. Wenn man operirt, handelt es sich in den meisten Fällen sicher um abgekapselte Abscesse, deren Sitz man freilich nicht ohne weiteres erkennen könne. Die Frage, ob der Appendix intra- oder extraperitoneal liege, verliert an Werth, wenn man sich an die Verwachsungen erinnert, die sich vor und nach der Perforation um denselben bilden. Er freue sich, dass so erfahrene Chirurgen wie die Herren Hahn, v. Bergmann und v. Volkmann seinem Vorschlage zustimmen, und hofft, dass die zweizeitige Operation bei geeigneten Fällen seinen Collegen so gute Dienste wie ihm selber erweisen werde. In Hinsicht auf die Worte des Herrn v. Bergmann macht er auf den zuerst von ihm vorgestellten Patienten aufmerksam, bei dem es nach Incision der Bauchdecken zu einer weiteren Operation nicht kam, da der Tumor verschwand. In Betreff der Schnitte betont Herr Sonnenburg, dass er weit davon entfernt sei, den Schnitt am Aussenrande des Rect. abdom. als den besseren zu empfehlen. Er will ihn nur in bestimmten Fällen anwenden. Er hat, wie er auch erwähnte, den Schnitt meist nach der Lage des entzündlichen Tumors modificirt, giebt aber sonst im allgemeinen dem Bogenschnitt, wie ihn Herr v. Volkmann übt, den Vorzug.

5. Herr Sonnenburg: **Ein operativ behandelter Fall von Wirbelsarcom.** (Demonstration mit Präparaten.) Zum Schluss demonstrirt Herr Sonnenburg, wegen der vorgerückten Zeit ganz kurz, ein Präparat eines von der Vorderseite der Körper der unteren Brustwirbel ausgegangenen Sarcoms, das plötzlich zu einer Compression des Rückenmarks führte mit Lähmung der Blase und des Mastdarms, sowie der Beine. Um diesen plötzlich entstandenen Druck und die hochgradigen Schmerzen zu heben, machte Sonnenburg, damals in Gegenwart von Horsley und mit den von demselben zu diesem Zweck angegebenen Instrumenten, eine ähnliche Operation, wie die bekannte Horsley'sche, indem die Proc. spinos. und Wirbelbogen des 9.—12. Brustwirbels entfernt und das Rückenmark blossgelegt wurde. Der Eingriff wurde gut vertragen, wenn er auch selbstverständlich hier nicht Heilung bringen konnte. Die Schmerzen besserten sich, die Lähmung selber aber nicht. Ueber den eigenthümlichen Verlauf der Krankheit, über die Schwierigkeit der Diagnose bei dem im Anfange nicht zu vermuthenden, auch später nicht zu fühlenden Tumor, sowie über die genauen Ergebnisse der Section beabsichtigt Herr Sonnenburg noch weitere Mittheilungen zu machen.

Sitzung am 8. Juli 1889.

Vorsitzender: Herr Julius Wolff: Schriftführer: Herr James Israel.
Von auswärtigen Mitgliedern anwesend: Herr v. Volkmann.

1. Herr J. Wolff: **Ueber die Ueberdachung von grossen Hautdefecten und granulirenden Flächen mittels Hautverziehung.** (Der Vortrag wird an anderer Stelle veröffentlicht werden.)

2. Herr Fedor Krause (Halle) stellt einen Patienten vor, bei dem Anfang März 1887 ein Echinococcus des rechten Leberlappens anderwärts

punktirt worden war. Schon ein halbes Jahr später hatten sich Beschwerden von Seiten des Abdomens eingestellt, allmählich fing der Leib an sich aufzutreiben. Ende 1888 war der Unterleib schon sehr stark geschwollen und schmerzhaft. Februar 1889 Aufnahme in die chirurgische Klinik. Der Kranke war sehr in der Ernährung zurückgekommen und von kachectischem Aussehen. Der Unterleib war sehr stark aufgetrieben, die Bauchdecken hochgradig gespannt. Die Schwellung war auf der rechten Seite am stärksten. Die Untersuchung in der Narkose ergab, dass die ganze rechte Hälfte der Bauchhöhle von kugligen Tumoren mit glatter Oberfläche ausgefüllt war, die zum Theil das Gefühl der Fluctuation, zum Theil das der prall elastischen Spannung darboten. Ihre Grösse schwankte schätzungsweise zwischen der eines Taubeneies und der einer Apfelsine. Am unteren Leberrand befand sich eine kindskopfgrosse Cyste. Bei der Untersuchung per Rectum fühlte man eine Anzahl kleinerer Cysten in der rechten Hälfte der grossen Beckenhöhle. Es handelte sich um multiple **Echinokokken der Bauchhöhle,** deren Entwickelung auf jene Punktion zurückgeführt werden musste. Der rech. heftigen Schmerzen wegen Laparotomie vom Rippenbogen bis zum Schambein hinab, auf der rechten Seite neben dem äusseren Rande des Rectust Die ganze rechte Hälfte der Bauchhöhle zeigte sich erfüllt von sehr zahlreichen cystischen Geschwülsten, an Zahl 95 bis zu den Cysten von Haselnussgrösse hinab. Einige derselben lagen am oder unter dem Peritoneum parietale, eine grössere Anzahl im Mesenterium und im grossen Netz, einzelne direkt an der Darmwand, ja selbst innerhalb derselben unter der Serosa. Eine grössere Zahl von Cysten bildete eine zusammengeballte, länglich-ovale Geschwulst, die mit Därmen, Netz und Mesenterium an vielen Stellen verwachsen war. Die einzelnen Cysten schwankten in ihrer Grösse von der einer Haselnuss bis zu der einer Apfelsine, eine Anzahl waren noch kleiner. Ihre Wandungen waren durchscheinend, ihr Inhalt klar und, selbst bis zu den kleinsten Blasen hinab, von unzählbaren Tochterblasen wimmelnd, so dass die Gesammtzahl der Tochterblasen sich auf viele, viele tausende belief. Mit der unteren Leberfläche hing ein grosser, über 1 cm dicker Cystensack zusammen. Dieser wurde durch Schnitt eröffnet und oben in die Bauchwunde eingenäht. Es entleerte sich eine tuberculösem Eiter nicht unähnliche breiige Flüssigkeit und mit ihr viele tausende von Tochterblasen. Die zurückbleibende Höhle war 13 cm tief. Die anderen Echinococcusblasen wurden aus ihren zahlreichen Adhäsionen gelöst. Das oben erwähnte Hauptconvolut hatte nach der Exstirpation eine Länge von 26 cm, eine Breite von 20 cm, eine Tiefe von 12 cm. Dauer der Operation $2^1/_2$ Stunden, wegen eintretenden Collapses mussten 15—20 Blasen zurückgelassen werden. Stellenweise Jodoformtamponade wegen diffuser Blutung aus den durchtrennten Adhäsionen. Drainage des Lebersackes, Naht der Bauchwunde. Reizloser Verlauf.

Diese ungewöhnliche Entwickelung so ausserordentlich zahlreicher Echinococcusblasen in der Bauchhöhle ist direkt veranlasst worden durch jene Punction, welche 2 Jahre zuvor den Cystensack der Leber entleert hat. Dafür spricht die Vertheilung der secundären Cysten im Bauchraum, die Grösse der einzelnen Blasen, die Beschaffenheit ihrer Wandungen und ihres Inhaltes im Verhältniss zu dem primären Echinococcus der Leber. Aus einer Punctionsöffnung, die mit einer feinen Pravaz'schen Nadel gemacht wurde, kann die Flüssigkeit aus der Cyste sogar im Strahl hervorspritzen. Die Probepunction ist daher wegen ihrer Gefahr nach Möglichkeit zu vermeiden. Kann sie nicht umgangen werden, so muss die Operation sofort auf den Einstich folgen. Die Canüle bleibt dann während der Incision der Bauchdecken im Stichcanal liegen. Dies ist auch der Hauptgrund, weshalb in Halle immer noch die zweizeitige Methode bevorzugt wird.

Herr Küster hat einige Jahre nach Punction eines Milzechinococcus die Entwickelung eines Echinococcus in der oberen Spitze der linken Pleura beobachtet. Herr Küster hält es für möglich, dass es sich um eine Dissemination infolge der Punction gehandelt habe.

Herr v. Bergmann bestreitet für den erwähnten Fall des Herrn Küster die Möglichkeit der Annahme einer Dissemination, hält vielmehr eine multiple Anlage von Echinokokken für wahrscheinlich.

Herr v. Volkmann lässt die Möglichkeit zu, dass ein Milzechinococcus durch Dissemination in die Pleurahöhle gelangt, wenn die Pleura bei der Punction des Milzechinococcus verletzt worden war.

Herr Bardeleben punctirt anbetrachts der Gefahr des Austritts von Cysteninhalt niemals die Echinokokken. Derselbe hält eine Aufwärtswanderung eines aus der Milz ausgetretenen Echinococcus in die Spitze der Pleurahöhle für unmöglich.

Herr v. Volkmann beobachtete einen Fall von primärem Echinococcus im Hüftgelenk, bei welchem es nach einem Fall auf die Hüfte zu einer Aussaat der Echinokokken in allen Muskeln kam.

3. Herr J. Wolff: **Zur Nasen- und Gaumenplastik** (mit Krankenvorstellungen). (Der Vortrag wird an anderer Stelle veröffentlicht werden.)

4. Herr P. Gueterbock: **Kleinere urologische Mittheilungen.** Vortragender bringt a) **Notizen zur Katheterfabrikation in früherer und jetziger Zeit** unter kurzer Darstellung der ersten Anfänge der Herstellung elastischer Instrumente von Guynerius bis zur Verwendung des Gummi in der zweiten Hälfte des vorigen Jahrhunderts. Auf Grund der von Macquer der Pariser Akademie eingereichten einschlägigen Denkschrift, in der die Brauchbarkeit des Gummi (Resina elastica) durch seine Löslichkeit in Aether dargethan wurde, versuchte hier in Berlin der Generalarzt Theden die Katheterfabrikation (siehe dessen Rundschreiben an Richter in Göttingen). Aber die damaligen Instrumente hatten als Grundlage Crinoleinstoff, welcher eine Drahtspirale umgab, erst die Anfertigung einer hinreichend resistenten Gespinnstgrundlage durch den Goldschmied Bernard leitete die neue Aera der Herstellung der sogenannten französischen elastischen Bougies und Katheter ein. Dieselbe ist heutzutage noch im wesentlichen in den Händen der Nachfolger Bernard's und, nur in unbedeutenden Einzelheiten modificirt, auch in gegenwärtiger Zeit noch Fabrikationsgeheimniss. Die Nachahmung dieser ist auch jetzt noch, trotz verschiedener Versuche sowohl in als auch ausserhalb Frankreichs, nicht vollständig gelungen, was zum grossen Theil an der grossen Mühseligkeit und Langwierigkeit der Arbeit liegt. Noch heut findet man daher Klagen über unzuverlässige Instrumente, und hat man sogar gegen letztere gesetzgeberische Maassregeln vorgeschlagen (Démarquay).

b) **Die Behandlung der Harnröhrenverengerungen durch die Verweilbougies** („bougie a demeure") besteht in Application einer feinen, das Lumen der Strictur nicht völlig ausfüllenden Bougie, welche mindestens 3 Tage liegen bleibt, während die Harnentleerung zwischen Harnröhrenwandung und Instrument, durch die Capillarität dieses vermittelt, stattfindet. Man kann nach Herausnahme der Verweilbougie meist eine relativ starke Nummer passiren lassen und die Cur durch die gewöhnliche temporäre Erweiterung beenden. Ausgezeichnet durch grosse Reizlosigkeit vor dem Verweilkatheter, ist die Verweilbougie von Nutzen:

1) Bei grosser Empfindlichkeit der Harnwege;
2) Bei Katheterverletzungen im vorderen Theil der Harnröhre;
3) Bei schwer zu entrirenden Stricturen;

4) Bei Anzeige eines expeditiven Verfahrens durch unblutige Herstellung eines normalen Kalibers der Urethra.

(Beide Vorträge werden in ausführlicher Form an anderem Orte veröffentlicht werden.)

5. Herr Sauer: **Demonstration eines Nothverbandes bei Kieferbrüchen.** Bei Verwendung des vom Vortr. angegebenen älteren Verbandes wurde oftmals das Bedauern darüber ausgesprochen, dass man zu seiner Herstellung und zum Anlegen desselben immer einen Zahnarzt nöthig habe. Bei der Herstellung und dem Anlegen des neuen Verbandes braucht kein Zahnarzt thätig zu sein; jeder mit etwas technischem Geschick Begabte, auch ein Handwerker, sobald er recht viel Geduld und einige anatomische Kenntnisse von der Kieferform, Zahnform und Zahnstellung hat, wird diesen Nothverband herstellen und anlegen können. Ein Abdruck vom Munde ist zu seiner Ausführung nicht nöthig. Eine spitze Flachzange, eine gewöhnliche Flachzange, eine Beisszange und eine 10—11 cm lange halbrunde, sogenannte Bastardfeile, sind die zur Herstellung und zum Anlegen nöthigen Instrumente. Eisendraht bildet das Material. Ein 2 mm starker Eisendraht wird zur Herstellung der Schiene, ein 0,3 mm starker ausgeglühter und sehr langsam gekühlter Eisendraht, sogenannter Bindedraht, zur Befestigung der Schiene gegen die Zähne verwendet. Das Biegen der Schiene zur Herstellung des Verbandes geschieht am besten bei einem gebrochenen Unterkiefer nach dem Oberkiefer. Die hinteren Schenkel werden vor dem Anlegen erweitert. Umgekehrt wird man bei Bruch des Oberkiefers die Schiene nach dem Unterkiefer biegen und die hinteren Schenkel verengen. Die Schiene soll gewöhnlich gegen die Lippenwangenfläche der Zähne gegen das Zahnfleisch liegen, ohne dieses zu drücken. In Ausnahmefällen wird sie auch auf der Zungenfläche der Zähne zu liegen kommen müssen. Gegen die Schneide darf die Schiene nicht so hoch liegen, dass sie die Zähne der anderen Kieferhälfte beim Zusammenbeissen berührt.

Nach dem richtigen Biegen der Schiene werden ein, zwei oder mehr, ob feste oder lose Zähne der einzelnen Bruchtheile mit dem Bindedraht umschlungen, je nachdem der betreffende Theil Zähne trägt. Das Umschlingen der Zähne geschieht am Zahnhals, als dem engsten Theile derselben. Man beginnt am geeignetsten von der Lippen- oder Wangenfläche, an der distalen Seite des zu umschlingenden Zahnes, den Bindedraht zur Zungenfläche zu führen und von hier auf der medialen Seite zur Lippen- oder Wangenfläche zurück. Hindert Zahnstein das Durchführen des Drahtes durch den Zwischenraum zwischen je 2 Zähnen, so muss er fortgestossen werden. Nach meinen Erfahrungen ist es für gewöhnlich nur möglich, den ersten grossen Backenzahn jederseits als letzten zu umschlingen. Nur sehr ausnahmsweise kann man bei sehr weiter Mundöffnung auch den zweiten grossen Backenzahn erreichen.

Bei auseinander stehenden Zähnen werden die Schlingen vor dem betreffenden Zahn ein- oder zweimal zusammengedreht. Die darüber hinausragenden freien Schenkel des Bindedrahtes lässt man zur Aufnahme und Befestigung der Schiene stehen. Sind die Zähne, wie in den meisten Fällen, gedrängt, so werden die freien Enden nicht zusammengedreht, sondern bleiben zur Aufnahme der Schiene offen. Dann wird die Schiene direkt gegen die Zähne von dem Bindedraht angezogen, und zwar lässt man einen Schenkel oberhalb und den zweiten unterhalb der Schiene liegen und dreht beide über die Schiene zusammen. Ebenso dreht man beide Enden nach dem Befestigen der Bindedrahtschlingen über weit von einander stehende Zähne zusammen. Die freien Enden der Schlingen werden unter den starken Draht gebogen, damit sie nicht die Lippe verletzen.

Bei fast allen Kieferbrüchen steht ein Theil des Kiefers in normaler Stellung zum Oberkiefer. An diesem wird die Schiene zuerst befestigt, und

zwar zunächst an den am meisten nach hinten liegenden Zahn. Nach Befestigung der einen Seite kommt die entgegengesetzte als die folgende gewöhnlich an die Reihe, und dann die mehr in der Mitte gelegenen Theile. Die Wirkung ist ganz ähnlich einem älteren Verbande. Mit einer Federwirkung des Verbandes ist eine Verschiebung der Bruchtheile in sich durch die einfache Umschlingung der Schiene, welche gegen alle Zähne hinläuft, ermöglicht. Diese Verschiebung wird unterstützt, sobald die Zähne des Unterkiefers zu der des Oberkiefers sich annähernd in richtiger Bissstellung befinden. Hat man solche Stellung erreicht, wird durch das Kauen allein, beim Tragen des Verbandes, die Stellung der Bruchtheile zu einander eine normale. Allerdings ist in der ersten Woche tägliche Controlle des Verbandes nöthig, weil mit der immer mehr erfolgenden normalen Stellung die Schlingen erneut fester angezogen werden müssen. Unter Umständen muss die Schiene abgenommen und nachgebogen werden. Erzielt man mit dem Nothverbande nach 8—14 Tagen keine normale Stellung des Kiefers, so wird mein älterer Verband benutzt werden müssen. Der Nothverband wird in den meisten Fällen seinen Zweck erfüllen, in allen Fällen wird er sich aber als Nothverband nützlich erweisen und dem später folgenden Verbande nützlich vorarbeiten.

Die Erklärung einiger schwieriger Fälle wird das Gesagte erläutern.

Der Güte des Herrn Geheimen Rathes Bardeleben verdanke ich die Behandlung eines Falles von vierfachem Unterkieferbruch bei einem Erwachsenen, bei dem ein Bruchstück, der Mittellinie entsprechend, mit drei Zähnen derart vor dem gebrochenen Unterkiefer gelagert war, dass es sich vor demselben, in der Tiefe der Schleimhaut, hinter der Lippe befand. Die beiden Bruchenden der hinter demselben liegenden seitlichen Bruchstücke waren gegen einander gelagert. Die beiden anderen Brüche befanden sich rechts und links in der Gegend des ersten grossen Backenzahns. Nach dem ungefähren Biegen der Schiene nach dem Oberkiefer und dem Erweitern der Schenkel wurden zunächst die zwei grossen Backenzähne beiderseits und dann die übrigen Zähne mit Bindedraht umschlungen, die drei Zähne des vor dem gebrochenen Kiefer in der Tiefe liegenden Bruchstückes wurden nach dem Emporziehen desselben mittels Zahnzange sämmtlich umschlungen. Dann wurde die Schiene erst an die grossen und kleinen Backenzähne befestigt, dann das in die Tiefe gesunkene Bruchstück durch Ueberführen des einen Endes der Schlingen über die Schiene und Festhalten des anderen Endes in die Höhe gezogen und, wie hier an dem genommenen Modelle zu sehen ist, sofort in eine annähernd normale Lage gebracht.

Einen zweiten sehr schwierigen Fall von Behandlung bei Unterkieferbruch verdanke ich der Königlichen Klinik hier. Er zeigt recht klar die Federwirkung der Schiene. Herr Dr. Nasse überwies mir einen Knaben von etwa 2 Jahren, welcher im Unterkiefer rechts einen Bruch in der Gegend zwischen Eckzahn und äusserem Schneidezahn hatte. Der Verband sollte in diesem Falle insofern eine schwierige Probe bestehen, als das kürzere rechte Bruchstück soweit nach innen gegen die Zunge gesunken war, dass es beim Aufeinandertreffen der Zähne des Unterkiefers gegen die des Oberkiefers, von den letzteren gegen die Zunge gedrängt wurde. Die buccalen Flächen der Backenzähne des Unterkiefers (die gegen die Zunge gedrängt wurden), glitten also beim Zusammenbeissen gegen die lingualen Flächen der Backenzähne des Oberkiefers, statt dass die Kauflächen derselben aufeinander trafen. Die Schiene wurde gegen das längere Bruchstück, vom äusseren unteren Schneidezahn rechts bis zum ersten grossen Backenzahn links, zuerst befestigt, weil dies von den Zähnen des Oberkiefers normal getroffen wurde. Die dem rechten, nach der Zungenfläche gesunkenen Bruchstück ent-

sprechende Seite der Schiene war soweit wie möglich gegen die Wange gebogen, stand also ganz erheblich von dem nach der Zungenfläche liegenden Bruchstück ab. Dieses abstehende Ende der Schiene wurde mittels der Bindedrahtschlingen gegen die Zähne des Bruckstückes fest angezogen und wirkte so als eine Feder. Der Verband wurde hierauf täglich auf die Festigkeit der Schlingen controllirt und etwa lose Schlingen angezogen oder erneut. Alle 2—3 Tage musste zunächst auch die Schiene abgenommen und, wie zuerst, rechts nach aussen gegen die Wange gebogen werden, weil sie als Feder die Wirkung verloren hatte. Nach einer Woche war die Stellung des Bruchstückes und das Auftreffen der Zähne des Unterkiefers auf die des Oberkiefers nahezu normal, nach 14 Tagen war es vollständig normal. In der zweiten Woche sahen wir den kleinen Patienten nur zweimal, und in der Folge wöchentlich nur einmal.

Beide Patienten, deren Kieferbrüche ich eben beschrieb, kann ich Ihnen leider nicht vorstellen, aber sowohl der Herr Geheime Rath Bardeleben, wie Herr Dr. Nasse, welche hier anwesend sind, werden den beschriebenen Erfolg bestätigen können. Ich betone nochmals, ist der Biss erst einigermaassen normal, so nutzt es der richtigen Kiefer- und Zahnstellung bedeutend, wenn der Patient nach Kräften kaut.

Indem ich die weiteren viel leichteren Fälle von Kieferbruch übergehe, weil sie sich mit Modificationen in die eine oder andere Art der beschriebenen Fälle unterbringen lassen,[1]) will ich noch einen Fall beschreiben, in dem im Oberkiefer rechts der grosse Schneidezahn mit Alveole noch immer gegen die Zunge zurück und bedeutend über die Höhe der Schneiden der übrigen Zähne hervorgetrieben war. Nachdem anderweitig verschiedene vergebliche Versuche gemacht worden waren, den Zahn in normaler Stellung zu fixiren, wurde der Patient mir überwiesen. Ich liess eine Schiene gegen die beiderseitigen ersten kleinen Backenzähne mit Bindedraht befestigen, ebenso verband ich die dem ausgebrochenen Zahn nächsten Schneidezähne auf diese Weise mit der Schiene und zog nun mit einer gleichen Schlinge den ausgebrochenen grossen Schneidezahn gegen die Schiene in seine normale Stellung zum Zahnbogen. Eine zweite Schlinge, welche die den Zahnhals umfassende an der Zungenseite umgab, wurde nun über die Schneide des Zahnes zur Lippenfläche desselben gelegt, und ein Ende dieser Schlinge unter die Schiene geführt. Jetzt wurden beide Enden über die Schiene und so der Zahn wie durch Flaschenzug in seine normale Stellung gezogen. Ohne Veränderung des Verbandes heilte der Zahn normal ein. Was hier bei einem Zahne mit Alveolarbruch möglich war, lässt sich auch bei mehreren anwenden.

Das Verfahren, diesen Nothverband bei Kieferbrüchen anzuwenden, wird nach meinem Dafürhalten besonders in Kriegsfällen zur Geltung kommen. Wir haben bei der jetzigen Gefechtsweise hervorragend Kopf- und Kieferverletzungen. Da nun kaum ein Material so leicht wie Eisendraht zu beschaffen, ja in vielen Fällen schon in irgend einer Form bei dem chirurgischen Verbandmaterial vorhanden sein wird, so hat man es wohl häufig schon zur Hand.

Das öftere Entstehen von Kieferbrüchen bei Arbeitern durch Fahrstühle, Fall u. s. w., veranlasste mich, die verschiedenen hier vorgezeigten Modelle zur Unfallverhütungsausstellung anzumelden. Ich glaubte den Verband unter Gruppe X, Fürsorge für Verletzte, ausstellen zu sollen. Durch die betreffende Commission bin ich aber belehrt, dass mein Verband nicht geeignet sei, auf der Unfallverhütungsausstellung zur Ansicht zu kommen.

---

[1]) Eine ausführliche Beschreibung mit Abbildungen erscheint demnächst in der Deutschen Monatsschrift des Centralvereins Deutscher Zahnärzte, Leipzig, Arthur Felix.

Zum Schluss möchte ich noch den Herren Geheimen Räthen Bardeleben und v. Bergmann meinen Dank aussprechen für Ueberlassung der Fälle von Unterkieferbruch.

6. Herr A. Köhler: **Zur Myxoedemfrage.** Die von Köhler vorgestellte Patientin ist ein 44 Jahre altes Dienstmädchen, aus Küstrin (keine Kropfgegend) stammend, bei welchem am 5. Juli 1888 von Bardeleben eine partielle Kropfexstirpation vorgenommen wurde. Es blieb der kirschgrosse Proc. pyramid. und ein 1 cm dickes, fest mit der säbelscheidenförmigen Luftröhre verwachsenes Stück vom Mittellappen; der rechte (grössere und linke (kleinere) Lappen wurden entfernt. — Verlauf reactionslos, nach 3 Wochen geheilt entlassen.

Obgleich in diesem Falle, unter Hinweis auf die von anderen beobachteten Folgen der totalen Thyroidectomie, die partielle Exstirpation ausgeführt war, hat sich bei der Patientin doch seitdem eine grosse Zahl der bei Myxoedem beobachteten Symptome eingestellt. Ihre schon vor der Operation nicht sehr hoch entwickelte Intelligenz ist noch schwächer, Bewegungen, Sprache sind langsam, schwerfällig geworden; die Züge sind plump, der Gesichtsausdruck blöde. Ausserdem sind ihr die Haare ausgegangen, die Zähne bröckelig geworden; die Haut ist trocken, schilfert ab, schwitzt nie. Pat. klagt über Schlingbeschwerden; dabei lässt sich ein starkes Schlundrohr leicht bis in den Magen einführen. Bis vor wenigen Monaten bestanden starke Menorrhagieen, seitdem ist die Menstruation fortgeblieben.

Köhler hält diesen Fall ebensowenig wie den, von ihm der freien Vereinigung im Januar 1888 und 1889 vorgestellten, als „Pseudomyxoedem" bezeichneten Fall für Myxoedem; er erinnert an die von Mosler dem diesjährigen Chirurgen-Congress vorgestellte Patientin mit zweifellosem spontanem Myxoedem, bei welcher die Conturen des Halses normal, ein Fehlen der Schilddrüse also nicht nachzuweisen war; ferner an den Fall Atkinson's (Brit. med. Journ. 21. März 1885), bei dem eine nur theilweise Degeneration, an den von Warfwinge (Ref. Centralbl. f. Chirurgie 1887, 35), bei dem an der Schilddrüse „nichts abnormes" nachzuweisen war, an den von Makay Jones (Lancet, 10. März 1888) und Schwass (Berl. klin. Wochenschrift 1889, 21), bei denen die Schilddrüse vergrössert, an den von Savill (Brit. med. Journ. 3. December 1887), bei dem sie normal war, an den Fall von Braun (Corrsepbl. ärztl. Ver. Thür. 1888, 2), bei dem nur Stirn und Wangen geschwollen waren, an das von Hale White (Brit. med. Journ. 17. März 1888 und Lancet, 17. März 1889) beobachtete vollständige Fehlen der Schilddrüse, ohne dass Myxoedem dagewesen wäre, an den Fall von Manasse (Deutsche med. Wochenschr. 1888, 45), den oben erwähnten Fall von Pseudomyxoedem und den von Stewart und Thompson (Edinb. med. Journ. April 1888), bei denen Intelligenz und Energie intact waren. Köhler erinnert ferner daran, dass in vielen Fällen von spontanem Myxoedem eine besonders grosse Neigung zu Blutungen beobachtet ist (Shelswell, Lancet, 2. April und 31. December 1887, Haw, Lancet 7. Januar 1888, Davis, Lancet 14. Januar 1888, Routh, 4. Februar 1888, Hadden, 28. Januar 1888, Handfield Jones, Brit. med. Journ. 5. November 1887), die bei den Fällen von operativem Myxoedem noch niemand gesehen hat; er fügt hinzu, dass Occhini noch Electrolyse, Tassi und Zambianchi nach absichtlich partiellen Exstirpationen diese räthselhaften Krankheitszustände auftreten sahen (Sem. méd. 1886, No. 17), und dass man doch die vielen Totalexstirpationen ohne nachfolgendes Myxoedem (auf Bardeleben's Klinik 14, die meisten 4, 5 Jahre beobachtet) nicht alle auf verborgene Nebenschilddrüsen zurückführen kann. — Köhler kommt aus alledem zu dem Schlusse, dass

das Myxoedem noch nicht als wohl charakterisirte, in den Beziehungen zur Kachexia thyreopriva und zum Cretinisums klar und feststehende Krankheit zu betrachten sei, und dass man den Worten Bramwell's (Brit. med. Journ. 29. Mai 1886) noch immer beistimmen muss: „We must wait for more light in this vexed subject".

7. Herr J. Wolff: **Vorstellung geheilter Kropffälle.** (Der Vortrag wird an anderer Stelle veröffentlicht werden.)

8. Herr J. Wolff stellt das im vorigen Jahre der freien Vereinigung, sowie dem 17. Chirurgencongress demonstrirte 11jährige Mädchen mit **Flughaut** zwischen linkem Ober- und Unterschenkel **nach geschehener operativer Beseitigung der Missbildung** auf's neue vor. Der Vortragende erinnert daran, dass es sich in dem vorliegenden Falle, der ein Unicum in der Litteratur darstellt, um ein Gebilde gehandelt hat, welches den ganzen bei rechtwinklig gebeugtem Kniegelenk zwischen Ober- und Unterschenkel entstehenden Raum als eine platte, $^1/_2$—2 cm dicke, überall von normaler Haut bedeckte Fortsetzung der Weichtheile der Beugeseite der Extremität ausfüllte. Die in ziemlich gerader, nur wenig nach oben convexer Linie vom Fersen- bis zum Sitzhöcker verlaufende Basis des dreieckigen Gebildes hatte eine Länge von circa 18 cm; die Höhe des Gebildes in der Gegend des Kniegelenkes betrug circa 11 cm, die Höhe des ganzen Dreiecks bis zum höchsten Punkt der nach oben etwas zugespitzt erscheinenden Kniegelenksgegend circa 16 cm. Längs der Basis des Gebildes verlief vom Fersenzum Sitzhöcker ein straffer, circa $^1/_2$ cm dicker Sehnenstrang; zwischen letzterem und dem Calcaneus fühlte man undeutlich die etwas verkümmerte Achillessehne. In der Oberschenkelpartie des Gebildes, etwa in der Mitte zwischen seiner Basis und seiner oberen Grenze, waren die Sehnen des M. semitendinosus und semimembranosus fühlbar. Der Stamm des N. peroneus lag, wie Herr Professor Eulenburg durch elektrische Untersuchung festgestellt hatte, am Capitulum fibulae; den N. tibialis erreicht man, wenn man von der Reizstelle des N. peroneus etwa 4 cm in senkrechter Richtung nach abwärts gegen die Convexität der Flughautbasis rückte. Das Kniegelenk konnte activ und passiv nach Belieben gebeugt, aber nicht über einen Winkel von 100° hinaus gestreckt werden. Die Patella fehlte (vergl. die Abbildung und genaue Beschreibung des Gebildes, sowie der vielen, ausserdem noch bei der Patientin vorhandenen Missbildungen in den Verhandlungen des XVII. Deutschen Chirurgencongresses II, p. 286. Tafel VIII, und im Archiv für klinische Chirurgie 38 Bd. p. 66. Tafel II. Fig. 5).

Im Mai 1888 durchtrennte der Vortragende die Flughaut durch einen Schnitt, der in der Mitte der Basis der Flughaut, und zwar an dem senkrecht unterhalb des Mittelpunkts der Kniekehle gelegenen Punkt der Basis begann und der von hier nicht ganz senkrecht aufwärts verlief, sondern — behufs sicherer Vermeidung derjenigen Stellen, an welchen nach dem Resultate der elektrischen Untersuchung der N. peroneus und tibialis gelegen waren — aufwärts und zugleich ein wenig schräg nach hinten gegen den Oberschenkel zu. Es entstand eine rhombenförmige Wunde mit hinterem Winkel am Oberschenkel, vorderem am Unterschenkel und 2 seitlichen Winkeln aussen und innen in der Kniegelenksgegend. Diese Wunde wurde in einer vom vorderen zum hinteren Winkel des Rhombus verlaufenden geraden Linie vernäht. Hierbei liessen sich hinten und vorn die äusseren Hautränder der Wunde sehr leicht mit den inneren vereinigen; in der Mitte der Wunde aber, d. i. in der Gegend der beiden Kniekehlenwinkel des Rhombus, liessen sich die Huträndер der Wunde nur schwer einander nähern und blieben auch nach der Vernähung ziemlich stark gespannt. Zugleich ergab sich wider Erwarten, dass auch nach ge-

schehener Durchschneidung der Flughaut es nicht möglich war, das Kniegelenk weiter als zuvor, d. h. also über einen Winkel von 100° hinaus zu strecken. Das Hinderniss der Streckung hatte also nicht bloss in dem Vorhandensein der Flughaut gelegen, sondern zugleich darin, dass die Kniegelenksenden des Femur und der Tibia entweder von vornherein krankhaft verändert waren, oder allmählich eine der permanenten Beugestellung entsprechende veränderte Form angenommen hatten.

Es kann unter solchen Umständen nicht auffällig erscheinen, dass es mehr als ein Jahr gedauert hat, bis das Ziel der vollständigen Heilung und der gleichzeitigen Streckungsmöglichkeit des Kniegelenks erreicht war.

Die der Kniekehlengegend entsprechende mittlere Partie der Wunde verheilte nicht per primam, sondern erst nach mehrmaligen Reverdin'schen Transplantationen und dann vorgenommener Ueberdachung der Granulationsfläche, und dazu kam, dass jedesmal, wenn die Vernarbung gelungen war, und nunmehr die forcirte Streckung des Gelenks mittels eines redressirenden Gypsverbandes vorgenommen wurde, Einrisse der Kniekehlennarben geschahen, die wiederum nur sehr langsam zur Heilung zu bringen waren. Indessen ist endlich das erstrebte Ziel vollkommen erreicht worden.

Zugleich wurde der rechtsseitig vorhanden gewesene Klumpfuss höchsten Grades mittels portativer Wasserglasverbände geheilt, derart, dass statt der mitten auf dem Dorsum pedis gelegen gewesenen Gehfläche, (oder wie man in diesem Falle, da die Patientin früher nicht gegangen ist, sagen müsste, Gegenstützfläche), jetzt die volle Planta pedis in abducirter Stellung die Gehfläche bildet.

Die Patientin, welche vor der Operation nur auf den Knieen umherzurutschen, bei nassem Erdboden das Haus nicht zu verlassen und daher auch nicht die Schule zu besuchen imstande war, geht gegenwärtig aufrecht, ohne Zuhülfenahme einer Krücke oder eines Stockes umher, und besucht die Schule. Der Gang ist freilich unbeholfen, wie man dies in Anbetracht der um 12 cm verkürzten linken unteren Extremität und der Deformität des (wie früher beschrieben) nur mit 3 Zehen versehenen Fusses nicht anders erwarten kann. Es würde sich durch eine prothetische Verlängerung der linken Extremität vielleicht mit der Zeit ein etwas schöner aussehender Gang erzielen lassen. Indess erscheint es gerathener, vorläufig zu versuchen, wie weit man bei der Patientin ohne Prothese kommt, um so mehr, als die Patientin mit einer Prothese zunächst weniger sicher als jetzt auftreten würde.

9. Herr Wirz: Ueber einen Fall von **Arthrodese im Acromio-Clavicular-gelenk.** Meine Herren! Gegen die durch Luxation des Acromialendes der Clavicula nach oben bedingte Deformität und Functionsstörung haben sich bekanntlich alle bisherigen Heilungsversuche als machtlos erwiesen. So leicht es ist, die Luxation zu reponiren, so unmöglich ist es, mittels der bisher von den verschiedenen Autoren angegebenen hosenträgerartigen Verbände, mittels Tourniquets, Heftpflasterstreifen, Gummibinden und dergleichen mehr, die andauernde Retention der Clavicula in ihrer richtigen Lage zur Scapula zu bewirken.

„Es findet sich übrigens", so äussert sich v. Pitha, „nur schwer ein Patient, welcher den starken, zum gehörigen Niederhalten des mächtig emporstrebenden Schlüsselbeines erforderlichen Druck lange genug aushält, und die meisten Patienten werfen daher die quälende Bandage weg und ziehen die bleibende Deformität vor."

Glücklicherweise ist in der That in manchen Fällen der genannten Verletzung die Belästigung der Kranken durch die Affection keine sehr grosse, so dass wir alsdann den Uebelstand der erwähnten Machtlosigkeit unserer Behandlung nicht übermässig zu beklagen haben. Es sind dies die-

jenigen Fälle, in welchen die Clavicula nur um 1—2 cm höher steht, als das Acromion, und bei denen es sich zugleich um Patienten handelt, deren Berufsthätigkeit keine sehr grossen Kraftanstrengungen deArmes der verletzten Seite erfordert.

Indessen giebt es doch auch andererseits Fälle derselben Verletzung, in welchen sich die Dinge in einer hiervon ganz wesentlich verschiedenen Weise verhalten. Das sind die Fälle, in denen durch eine besonders starke Gewaltwirkung bei der Verletzung die Clavicula um 3—4 cm über ihre Gelenkverbindung mit dem Acromion in die Höhe gerissen worden ist, und nun in dieser Höhe stehen bleibt, und in welchen es sich zugleich — wie ja gewöhnlich dann, wenn eine sehr starke Gewaltwirkung stattgefunden hat — um Patienten aus der arbeitenden Classe handelt, die später an ihren Arm wieder die Anforderung einer vollkommenen Leistungsfähigkeit zu stellen genöthigt sind. Bei solchen Patienten wird, wie Koenig in zutreffender Weise bemerkt, „die Brauchbarkeit der Extremität für schwere Arbeit, besonders das Erheben des Arms mit einer Last stark beeinträchtigt.“ Dazu kommt, wie sich dies bei dem sogleich vorzustellenden Patienten ergeben hat, der Uebelstand, dass bei jeder einigermaassen brüsken Bewegung der Kranke durch die sehr störende und keineswegs ganz schmerzlose Hin- und Herbewegung der luxirten Knochen gegen einander in hohem Grade belästigt wird. Es liegt auf der Hand, dass in solchen Fällen sich das Bedürfniss nach einer wirksamen, die Functionsstörung beseitigenden Behandlung sehr dringend geltend macht.

In Anbetracht dieser Verhältnisse hat es Herr Prof. Wolff unternommen, in einem Falle der in Rede stehenden Luxation die Retention der luxirten Knochen auf operativem Wege, und zwar durch Arthrodese zu bewerkstelligen.

Der 38jährige Arbeiter, den Sie hier sehen, fiel am 30. Juli 1888 beim Holztragen auf die linke Schulter und erlitt dabei die genannte Luxation. Die anfänglich vorhanden gewesene Schwellung und Schmerzhaftigkeit schwand nach einigen Wochen; aber der in einem Speditionsgeschäft angestellt gewesene Patient war nicht im Stande, seinen Arm zu nur einigermaassen anstrengender Arbeit, geschweige wie früher zum Heben und Tragen schwerer Lasten zu gebrauchen. Nachdem 7 Monate verflossen waren, ohne dass in dem Verhalten des Armes sich auch nur die geringste Besserung eingestellt hätte, überwies im Februar 1889 die Berufsgenossenschaft, welche zur Versorgung des im Betrieb verletzten Arbeiters verpflichtet war, auf Veranlassung des Herrn Geheimrath Julius Meyer den Patienten Herrn Prof. Wolff zur Begutachtung des Grades der Erwerbsfähigkeit eventuell zur Behandlung.

Die Inspection ergab den bekannten charakteristischen Befund, wie er in den Lehrbüchern beschrieben und abgebildet wird, und zwar in einer besonders eclatanten Weise, da die Clavicula mehr als 3 cm höher stand, als das Acromion. Das Acromialende der Clavicula liess sich ganz leicht in seine normale Stellung herabdrücken, federte aber beim Nachlassen des Druckes sofort wieder empor. Beim Versuche des Patienten, den Arm zu erheben, verschob sich das luxirte Schlüsselbeinende in sicht- und fühlbarer Weise in frontaler Richtung um 1—2 cm gegen die Scapula. Dies Verschieben wurde von dem Patienten als ein sehr lästiges, und, wie bereits erwähnt, nicht ganz schmerzloses Gefühl wahrgenommen, und war neben der im Verhältniss zu früher eingetretenen Halt- und Kraftlosigkeit des ganzen Arms mit ein Grund zur Gebrauchsunfähigkeit desselben. Bei der vollkommenen Aussichtslosigkeit jedes weiteren Versuches irgend einer unblutigen Behandlungsmethode blieb nur die Wahl, entweder den Patienten auf seine ganze Lebenszeit als invalide für alle eine Anstrengung seines linken Arms er-

fordernde Arbeit zu erklären, oder den Versuch der Heilung auf dem bisher bei dieser glücklicherweise nicht häufig vorkommenden Verletzung noch nicht eingeschlagenen blutig-operativen Wege zu unternehmen.

Am 7. Februar legte Herr Prof. Wolff beide Knochen von einem ihrer Gelenkverbindung entsprechend von vorn nach hinten verlaufenden Schnitte aus frei. Ein Zwischenknorpel war nicht vorhanden. Das an den beiden Gelenkenden befindliche fibröse Gewebe wurde von denselben abgetrennt und von der Clavicula ganz entfernt, vom Acromion dagegen theils entfernt, theils unter das Niveau des letzteren herabgedrängt.

Hierauf wurde von beiden Gelenkflächen eine ganz dünne Knochenlage abgemeisselt, und die Gelenkflächen mittels zweier in einer Entfernung von $1^1/_2$ cm von einander applicirter starker Silberdrähte vereinigt. Die Schwierigkeiten dieses Verfahrens erwiesen sich als über Erwartung grosse. So leicht es bei Erhebung des Armes war, die Knochen zur genauen gegenseitigen Berührung zu bringen, so schwer war es, durch Zug mittels der Drähte eine ebenso enge Berührung dauernd zu bewirken. Endlich gelang es, wenigstens im Bereich des grössten Theils der einander entsprechenden Stellen der beiden Knochen, eine genaue Adaptation zu Wege zu bringen.

Am 20. Februar war die Wunde bis auf die Drainstelle geheilt; am 11. März war auch letztere vernarbt. Der Zweck der Operation schien vollkommen erreicht zu sein. Beide Knochen standen in gleicher Höhe; die Dislocation war also vollkommen beseitigt. Die ursprünglich intendirte knöcherne Vereinigung schien nicht zustande gekommen zu sein; es war dies aber um so weniger als ein Fehler anzusehen, als ja die nicht knöcherne Vereinigung dem normalen Zustande genauer entsprach als die knöcherne.

Der spätere Verlauf wurde dadurch beeinträchtigt, dass 3 Wochen nach der Entlassung des anscheinend vollkommen geheilt gewesenen Patienten ein fistulöser Gang, der zu den Drähten führte, aufbrach und auch nach wiederholten Ausräumungen mittels des scharfen Löffels nicht verheilte. Patient musste deshalb am 15. Juni nochmals in die Klinik aufgenommen werden. Die Knochenenden wurden wieder freigelegt, wobei es sich erwies, dass sie in der That nicht knöchern vereinigt gewesen waren, und die Drähte wurden nunmehr entfernt. Hierauf trat schnell vollkommene Heilung ein. Am 30. Juni wurde Patient wieder aus der Klinik entlassen.

Es ergab sich nun, dass nach dem Entfernen der Drähte wieder ein ganz geringes Federn der Knochen gegen einander eingetreten war; aber während die Excursion dieses Federns früher mehr als 3 cm betragen hatte, beträgt sie jetzt, wie Sie sich überzeugen können, kaum $^1/_2$ cm. Eine seitliche Verschiebung der Knochen gegen einander findet beim Erheben des Armes nicht mehr statt.

Man kann demnach in diesem Falle von keinem ganz vollkommenen Erfolge der Operation sprechen, aber doch immerhin von einem sehr bedeutenden Erfolge und namentlich von einem Erfolge, der, wie man jetzt schon sicher sagen darf, wieder eine volle Gebrauchsfähigkeit der Extremität ermöglichen wird.

Jedenfalls scheint der Fall zu beweisen, dass, gegenüber unserer bisherigen Machtlosigkeit die Arthrodese der Weg sein wird, den wir zur Bewirkung der Retention in ähnlichen Fällen zu beschreiten haben werden.

Voraussichtlich wird sich in späteren Fällen die Dislocation, die in unserem Falle nur auf ein Minimum reducirt worden ist, gänzlich beseitigen lassen. Denn die Nothwendigkeit der nachträglichen Entfernung der Drähte ist wohl nur als ein besonderer Uebelstand unseres Falles anzusehen, der sich in künftigen Fällen keineswegs jedesmal wird wiederholen müssen. Wenigstens konnten in den beiden Fällen von Schultergelenksarthrodese, die Herr Prof.

Wolff früher ausgeführt hat, die Drähte liegen bleiben, während in einem Falle von Kniegelenksarthrodese derselbe die Drähte zwar entfernt hat, aber ohne dass sich diese Entfernung, wie in unserem Falle, als eine dringende Nothwendigkeit herausgestellt gehabt hätte.

Es dürfte sich vielleicht für spätere Fälle empfehlen, die vorhin erörterten Schwierigkeiten des Operationsverfahrens dadurch zu verringern, dass man die Knochen erst mit Nägeln an einander befestigt und dann mittels der Drähte an einander zieht.

Discussion.

Herr v. Volkmann bemerkt, dass er niemals Functionsstörungen als Folge der Luxation des Acromialendes der Clavicula nach oben beobachtet habe, und dass demgemäss in keinem der von ihm gesehenen Fälle ein operativer Eingriff nothwendig gewesen sei. Es habe sich jedesmal lediglich um die durch die Verletzung bedingte Difformität gehandelt, und diese sei von keiner anderen Bedeutung gewesen, als die durch schief geheilte Fracturen der Clavicula veranlasste Difformität, die sich wohl nur bei Damen, welche decolletirt gehen wollen, störend bemerkbar macht. Es sei nicht jedesmal sicher, dass der operative Eingrifl günstig verlaufe.

Herr v. Bergmann fügt hinzu, er habe schon vorher Herrn v. Volkmann gegenüber sich dahin geäussert, dass auch er niemals wesentliche Functionsstörungen als Folge der in Rede stehenden Luxation beobachtet habe.

Herr J. Wolff bemerkt, dass bezüglich der Functionsstörung doch ein sehr grosser Unterschied zwischen der Fractur der Clavicula und der Luxation des Acromialendes derselben nach oben bestehe. Erstere bedinge, auch wenn die Fragmente in dislocirter Stellung aneinander geheilt sind, gar keine, die letztere bedinge dagegen jedesmal Functionsstörungen. Herr Wirz habe schon hervorgehoben, dass allerdings in einzelnen Fällen diese Functionsstörungen an sich oder doch in Anbetracht der zufälligen äusseren Lebensverhältnisse des Patienten von geringerem Belang sein könne; aber daneben kommen unzweifelhaft andere Fälle vor, in welchen die Functionsstörungen von ausserordentlich grosser Bedeutung sind. Letzteres ist auch durch andere Beobachter, z. B. durch Koenig festgestellt worden; es werde aber allein schon durch die Beobachtung in dem soeben vorgestellten Falle bewiesen. Man möge ganz absehen von der Bedeutung, welche in diesem Falle die Functionsstörungen für die Beziehungen des Patienten zu seiner Berufsgenossenschaft gehabt haben, also auch von ihrer eventl. forensischen Bedeutung in ähnlichen Fällen; es genüge der Hinweis auf die Bedeutung jener Störungen für den eigenen ganzen späteren Lebenslauf des Patienten. Es habe alles daran gehangen, ob man genöthigt war, den Patienten mit seinem gebrauchsunfähigen Arm einfach seinem Schicksal zu überlassen, oder ob man imstande war, dem noch im besten Alter stehenden kräftigen Manne seine volle Erwerbsfähigkeit wieder zu verschaffen.

Herr v. Volkmann bittet, ihn nicht misszuverstehen. Er will keineswegs die Nothwendigkeit der Operation für den von Herrn Wirz vorgestellten, von Herrn Wolff operirten Fall bestritten haben. Das von ihm Gesagte beziehe sich nur auf die von ihm beobachteten Fälle der in Rede stehenden Luxation.

10. Herr Joachimsthal stellt **zwei Fälle von congenitaler Luxation im Kniegelenk** aus der Poliklinik des Herrn Prof. Wolff vor.

a) Fall von rechtsseitiger **praefemoraler Luxation der Tibia.** Die angeborenen Luxationen der Tibia haben neuerdings durch die Veröffentlichungen von Benno Schmidt und Carl Müller aus der Leipziger chirurgischen Universitätspoliklinik ein erhöhtes Interesse gewonnen. In

diesen Veröffentlichungen findet sich zugleich die Zusammenstellung aller bisher in der Litteratur mitgetheilten Fälle dieser Affection. Es ist bis jetzt einschliesslich der drei von Schmidt und Müller über 13 Fälle einseitiger angeborener Tibialuxation berichtet worden. In 12 Fällen handelte es sich um Luxation nach vorn, in einem Falle, dem von Müller beschriebenen, um Luxation nach hinten. Zu diesen Fällen kommt als 14. der noch nicht publicirte, im vorigen Winter dieser Vereinigung von J. Wolff vorgestellte und Ihnen wohl noch erinnerliche Fall, in welchem neben einer merkwürdigen Erschlaffung sämmtlicher Gelenke des Körpers eines 7jährigen Mädchens eine irreponible praefemorale Tibialuxation im linken Kniegelenk vorhanden war. Ferner sind 12 Fälle doppelseitiger angeborener Tibialuxation mitgetheilt worden, darunter 6 Fälle, in welchen es sich um todte Früchte handelte. Unter den 12 Fällen waren die Tibiae 2 mal nach hinten, 2 mal nach innen und 8 mal nach vorn luxirt. — Fast in allen Fällen doppelseitiger Verrenkung waren nebenbei noch mehrfache andere Missbildungen vorhanden, während unter den — wenn wir den sogleich vorzustellenden Fall einschliessen — 15 einseitigen der Mangel der Patella in den Fällen von Maas, Heineke und Müller, Pedes vari in dem Falle von Heineke und die Gelenkerschlaffungen in dem Wolff'schen Falle die einzigen Complicationen waren.

In dem Falle, den ich Ihnen hier vorzustellen die Ehre habe, handelt es sich um ein $1^1/_4$ Jahr altes Mädchen, das zweite Kind gesunder Eltern. Bei den Geschwistern, wie überhaupt in der ganzen Familie des Kindes, wurden keine Missbildungen beobachtet. Die Geburt verlief ohne Kunsthülfe in Schädellage. Ueber die Mengenverhältnisse des Fruchtwassers weiss die Mutter keine Angaben zu machen. Ein Trauma, wie es in den Fällen von Kleeberg, Chatelain, Dubrisay, Schoenfeld und Friedleben angegeben wird, hat sie während der Gravidität nicht erlitten; sie hat aber im dritten Schwangerschaftsmonat einen acuten Gelenkrheumatismus überstanden.

Die Patientin wurde im Alter von 6 Wochen der Wolff'schen Poliklinik zugeführt. Den Zustand, den das rechte Kniegelenk darbot, veranschaulichte die damals aufgenommene Photographie. (Vergl. die Abbildung, p. 972.) Sie sehen, dass das Bild genau den Schmidt-schen Abbildungen seiner beiden Fälle (vergl. Arbeiten aus der Leipziger chirurgischen Universitäts-Poliklinik. Leipzig 1888, p. 2. 23. 24) analog ist.

Es war ein hochgradiges Genu recurvatum vorhanden. Ober- und Unterschenkel bildeten einen nach vorn offenen stumpfen Winkel von c. 130°. Wenn man unter Druck auf das in der Kniekehle prominirende untere Oberschenkelende eine möglichst forcirte Flexion versuchte, so gelangte man bis zu einem nach hinten offenen Winkel von ca. 160°; liess man mit dem Drucke nach, so schnellte der Unterschenkel sofort wieder in seine hyperextendirte Stellung zurück. Activ wurde der Unterschenkel von dem Kinde

nicht bewegt. Seitliche Beweglichkeit im Knie war nicht vorhanden. In der Kniekehle traten unter der gespannten Haut die Femurcondylen mächtig hervor, während vorn, etwas weniger deutlich, das obere Tibiaende wahrnehmbar war. Eine Patella wurde nicht gefühlt. An ihrer Stelle machte sich eine ziemlich tiefe dorsale Hautfurche bemerklich. Die Extremität war um ca. 2 cm verkürzt.

Die in Aussicht genommene orthopädische Behandlung wurde vorläufig aufgeschoben, weil mit dem Aufschub nichts versäumt werden konnte, im Gegentheil mit Wahrscheinlichkeit die Aussicht wirksamer Behandlung eine etwas grössere war, wenn die Extremität sich erst etwas stärker entwickelt hatte, ausserdem aber auch deshalb, weil der Fall zunächst dieser Vereinigung in seiner ursprünglichen Gestalt demonstrirt werden sollte.

Dieser Aufschub hat nun zu der interessanten Beobachtung geführt, dass spontan eine nicht unwesentliche Besserung in dem Verhalten des Kniees eingetreten ist. Wenn Sie den jetzigen Zustand mit dem durch die Photographie veranschaulichten vergleichen, so beträgt jetzt der nach vorn offene Winkel nur noch etwa 150°, während man nach forcirter Beugung bis zu einem nach hinten offenen Winkel von ca. 140° gelangt. Bei der Beugung tritt übrigens eine schon bei hyperextendirter Haltung bemerkbare Genu vulgum-Stellung deutlicher hervor.

Weiterhin hat es sich jetzt, nachdem das Bein kräftiger entwickelt ist, herausgestellt, dass die Patella nicht, wie es früher schien, fehlt, sondern, dass sie als freilich nur mit Mühe auffindbares ganz rudimentär entwickeltes kleines Körperchen vorhanden ist.

Dass bei der congenitalen Tibialuxation in der That die Patella gänzlich fehlen kann, ist durch den Müller'schen Fall von Luxation der Tibia nach hinten, in welchem die Section gemacht wurde, sicher bewiesen. Der Umstand aber, dass in unserem Falle die Patella in sehr frühem Kindesalter nicht entdeckt werden konnte und ein Jahr später doch gefunden wurde, giebt zu der Vermuthung Anlass, dass vielleicht das Fehlen der Patella bei der genannten Luxation ein noch selteneres Vorkommniss ist, als man nach den bisherigen Angaben (7 mal unter 27 Fällen) annehmen musste. In den Fällen von Maas (einseitige praefemorale Luxation) und von v. Ammon (doppelseitige praefemorale Luxation) wurden die Kinder im Alter von 2 resp. $1^1/_2$ Jahren beobachtet, und hier wäre ein Irrthum der genannten Art undenkbar. Dagegen handelte es sich in den Fällen einseitiger praefemoraler Luxation von Heineke und Benno Schmidt (2. Fall des Autors), sowie in den Fällen doppelseitiger Luxation von Wutzer und Kroenlein, um Kinder von 14 Wochen resp. 5 Wochen, 6 Monaten, 2 Tagen, und hier könnte wohl das Verhalten der Patella ein ähnliches gewesen sein, wie in unserem Falle.

Aetiologisch ist bis jetzt die congenitale Luxation der Tibia vollkommen dunkel. Die Versuche, ein Trauma, das die Mutter während der Gravidität erlitten, oder eine fehlerhafte Lage des Fötus bei mangelndem Fruchtwasser als Ursache anzusprechen, entbehren aller sicheren Basis. Der Umstand, dass, wie wir gesehen haben, die Patella ganz fehlen kann, spricht allein schon für die Unrichtigkeit jeden Versuchs, das Zustandekommen der Affection auf mechanischem Wege zu erklären.

Discussion.

Herr v. Volkmann hat 2 Fälle von angeborener vollständiger Luxation der Tibia nach vorn beobachtet, die ohne operativen Eingriff, allein durch orthopädische Maassnahmen, die im einzelnen zu schildern ihn zu weit führen würde, zur Heilung gebracht wurden. An anderen Gelenken hat er etwas ähnliches nie beobachtet.

Herr J. Wolff: B. Schmidt hat ebenso, wie Herr v. Volkmann, in seinem ersten Falle durch orthopädische Behandlung einen schnellen vollkommenen, im zweiten aber gar keinen Erfolg durch dieselbe erzielt; ebenso war in dem Falle von Maas die orthopädische Behandlung wirkungslos, während andere Autoren ihre Patienten schnell durch dieselbe geheilt haben. Schmidt nimmt an, dass besonders diejenigen Fälle, in denen die Patella fehlt, ungünstige Chancen geben. In dem heute vorgestellten Falle, in dem die Patella vorhanden, und schon von selber einige Besserung eingetreten ist, scheinen die Aussichten auf Erfolg der nunmehr vorzunehmenden orthopädischen Behandlung günstige zu sein. — In solchen Fällen, in denen die Affection schon viele Jahre bestanden hat, wie in dem vom Redner im vorigen Winter vorgestellten Fall bei einem 7jährigen Mädchen, muss die orthopädische Behandlung wegen der alsdann eingetretenen festen Verwachsung der fehlerhaft gestellten Knochenenden mit einander von vornherein als wirkungslos angesehen werden.

b) Fall von beiderseitiger **angeborener habitueller Luxation der Patella nach aussen.** Bei dem zweiten Patienten, einem Gerichtsbeamten, handelt es sich um eine habituelle Luxation beider Patellae nach aussen. Da die vorliegende Affection nicht durch Trauma zu Stande gekommen ist, da sie seit frühester Kindheit besteht, da das Kniegelenk vollkommen frei von Residuen irgend welcher entzündlichen oder sonst krankhaften Processe ist, und da eine Stellungsveränderung im Knie, wie Genu valgum, nicht, oder nur in einem nicht in Betracht kommenden äusserst geringen Grade vorliegt, so müssen wir die Affection als eine congenitale ansehen.

Ohrloff vermochte 1886 18 Fälle angeborener Kniescheibenverrenkungen zusammenzustellen, von denen die beiden letzten aus der Würzburger Klinik stammten. Dazu kommen noch 3 Patienten aus der Berliner chirurgischen Klinik, über welche Bessel-Hagen der Berliner medicinischen Gesellschaft (Sitzung vom 17. Januar 1886) berichtete.

Die Affection ist in unserem Falle rechts hochgradiger als links. Wenn der Patient liegt, so vermag man rechts die Patella ganz auf die Aussenseite des Condylus externus zu verschieben. Patient ist alsdann nicht im Stande, sein Bein zu flectiren, und erlangt die Beugungsfähigkeit erst wieder nach Reposition der Patella. Die bei luxirter Patella bequem palpable Fossa patellaris erweist sich als sehr verengt — ein Umstand, der die Ansicht Boyer's stützt, nach welcher in analogen Fällen die Patella infolge der Verengerung der Fossa patellaris aus dieser förmlich herausgedrängt wird.

Links lässt sich die Patella nur bis auf die äusserste Partie der Vorderfläche des Condylus externus verschieben; doch besteht alsdann auch hier die Unmöglichkeit, das Knie zu flectiren, und gleichen überhaupt in allen übrigen Punkten die Verhältnisse denjenigen der rechten Seite. Wenn der Patient ohne Knieklappe geht, so luxirt sich jedesmal von selbst schon nach wenigen Schritten die rechte Patella nach aussen, und Patient muss sie dann, um weiter gehen zu können, durch die Beinkleider hindurch mit der Hand reponiren. — Seltener luxirt sich beim Gehen die linke Patella.

Was in den meisten übrigen Fällen der genannten Luxation beobachtet worden ist, das trifft auch für unseren Fall zu, dass nämlich das Herabsteigen von einer Treppe dem Patienten viel grössere Schwierigkeiten bereitet als das Hinaufsteigen. Patient vermag, auch wenn er seine Kniekappe trägt, nur Stufe für Stufe langsam herabzusteigen, sonst tritt die Luxation auch unter der Kappe ein.

Bessel-Hagen trennt die congenitalen Patellarluxationen nach aussen nach ihren klinischen Symptomen in drei Formen. Er unterscheidet zunächst complete und incomplete Luxationen. Bei den incompleten liegt die Pa-

tella auf dem Cond. ext. und rückt, sobald das Kniegelenk flectirt wird, nach der Mitte zu, um in die Fossa intracondyloidea einzuspringen; bei den completen wird dagegen durch die Flexion die Dislocation entweder noch gesteigert (permanente Form) oder erst hervorgerufen (intermittirende Form). Nach dieser Eintheilung würde es sich in unserem Falle um die intermittirende Form der completen Luxation handeln. Patient trägt eine Kniekappe, welche ihm leidlich gute Dienste leistet, insofern sie bei langsamem Gehen das Eintreten der Luxation verhütet. Sehr viel mehr wird sich kaum für ihn thun lassen.

Roux hat kürzlich (Revue de Chir. 1888, No. 8) bei einer infolge von Trauma entstandenen habituellen Luxation der Patella einen erfolgreichen operativen Eingriff unternommen. Nachdem er beobachtet hatte, dass bei jeder Anstrengung des Quadriceps seines Patienten, wobei sich jedesmal die Patella nach aussen luxirte, nur die dem Vastus externus entsprechende Muskelpartie sich contrahirte, während am oberen inneren Rande der Patella eine Lücke blieb, legte er, in der Voraussetzung, dass ein Abriss des Vastus internus mit consecutivem Uebergewicht des externus vorliege, zunächst den Vastus internus bloss, durchschnitt ihn, und vernähte dann einen Riss, den er in der Aponeurose des Vastus internus fand.

Der in diesem Falle von Roux erzielte Erfolg, in Verbindung mit einer Beobachtung Condamin's (Lyon médicale 1888, No. 49), welcher nach einer queren Durchschneidung der Fasern des Vastus internus bei Gelegenheit der Operation eines osteomyelitischen Herdes eine Luxation der Patella nach aussen als Folge des hierauf eingetretenen Uebergewichtes des Vastus externus entstehen sah, könnte den Gedanken nahe legen, auch in Fällen, wie dem unsrigen den Versuch einer Beseitigung des Leidens durch quere Durchschneidung des Vastus externus zu unternehmen. Indess ist Herr Prof. Wolff der Meinung, dass die Chancen einer solchen Operation bei congenitaler Luxation, wie in unserem Falle, wegen der hier vorhandenen anderweitigen Missbildungen, namentlich wegen der Enge der Fossa patellaris, sehr viel weniger günstige sein würden, als in dem durch ein Trauma, und zwar durch einen Abriss des Vastus internus entstandenen Falle von Roux.

11. Herr J. Wolff: **Zur Behandlung der Ellenbogengelenks-Contracturen** (mit Krankenvorstellung). (Der Vortrag wird an anderer Stelle veröffentlicht werden.)

Sitzung am 21. October 1889.

Vorsitzender Herr Bardeleben: Schriftführer: Herr Langenbuch.

Von auswärtigen Mitgliedern anwesend: Herr v. Volkmann aus Halle.

Herr Salzwedel: **Zwei Fälle von Exarticulation im Hüftgelenk.** Die Fälle sind im Sommersemester in der Bardeleben'schen Klinik operirt und konnten nach 82 bezw. 68 Tagen geheilt entlassen werden. Die Zeit bis zum Verschluss der Wunden betrug 53 bezw. 66 Tage.

Die Veranlassung zur Operation gab: im ersten Falle ein grosses Osteoidchondrom des Femur, welches bis über die Grenze des oberen Drittels hinaufreichte. Starke Anämie, mässige Schwellung der femoralen Lymphdrüsen[1]). — Im zweiten Falle ein ausgedehntes Carcinom der Haut, welches

[1]) Die Entfernung der Geschwulst in loco, wie sie auf Wunsch der Eltern zuerst versucht wurde, musste als unausführbar unterbrochen werden, die Exstirpation wurde sofort angeschlossen.

seit 5 Jahren auf einer 25 Jahre alten Brandnarbe, die fast den ganzen Oberschenkel bedeckte, entstanden war. Grosse Kachexie und enorme Anämie, letztere durch häufige, erhebliche Blutungen aus dem Krebsgeschwür bedingt. Grosse Schmerzhaftigkeit hatte Morphiummissbrauch hervorgerufen. Femorale Lymphdrüsen stark geschwollen und, wie die Obduction ergab, krebsig entartet.

Die Operationsmethode, welche von Bardeleben seit langer Zeit gelehrt und mit bestem Erfolge ausgeführt wird, stimmt im allgemeinen mit den Verfahren von Rose und Lüring überein.

Die äusserste Blutersparung war, und besonders bei der zweiten Patientin, wegen der hochgradigen Anämie dringend geboten. Sie gelang in beiden Fällen sehr gut. Der Blutverlust betrug bei der ersten Kranken etwa soviel wie bei einer (unter Esmarch'scher Constriction ausgeführten) Oberschenkelamputation im unteren Drittel, im zweiten Fall soviel wie bei einer Vorderarmamputation. Das besonders günstige Resultat im zweiten Fall rührt daher, dass nach isolirter Unterbindung der Art. femoralis das Venensystem vor Unterbindung der Vene durch Elevation des Beines erst entleert wurde. Etwaiger Neufüllung der Venen aus communicirenden Aesten der obturatorischen und ischiadischen Gefässe wurde durch Umlegen eines Schlauches peripher von der Unterbindungsstelle vorgebeugt. Die übrigen Gefässe konnten jedesmal vor ihrer Durchschneidung mit dem Schieber gefasst werden, selbst die stärkeren Stämme der Obturatoria, welche am hinteren und inneren Umfange dicht hinter der Gelenkkapsel verlaufen, wurden ohne grösseren Blutverlust leicht unterbunden. Die prophylaktische Unterbindung der Iliaca, wie sie Trendelenburg und Bose ausgeführt haben, schien sonach unnöthig.

Besonders günstig an der Methode ist es, dass die Lymphdrüsen der Reg. femoralis, eventuell auch der Reg. inguinalis ohne Schwierigkeit an den abfallenden Theilen zurückgelassen werden können.

Sehr erhebliche Vortheile bietet die Methode ferner in Bezug auf die Lappenbildung, welche im ersten Fall zwar typisch erfolgen konnte, im zweiten wegen der Narben, die ja in ganzer Ausdehnung verdächtig erscheinen mussten, eine ganz aussergewöhnliche Form annahm. Die Haut war nur an der hinteren und inneren Seite brauchbar. Vorn reichte die Narbe bis 3 cm über das Lig. Poupartii hinauf, und aussen gingen starke Züge bis zur Crista oss. ilei. Der Schnitt musste deshalb so geführt werden, dass er mit einer Durchtrennung der Haut wie zur Larrey'schen Unterbindung anfing, dann geradeaus bis 3 cm oberhalb des Lig. Poupartii verlängert wurde, von hier aus umbog bis zu einem Punkt 2 cm nach aussen und oben von der Spin. ant. sup., weiter die Crista Ilei kreuzend einen Zwickel von 4 cm Länge fast parallel der Crista Ilei umschnitt, sich dann gegen den Trochanter wendete und von diesem in stark convexem Bogen, zunächst die Gefässfalte verfolgend, die verlängerte Larrey'sche Schnittlinie circa 17 cm unterhalb des Lig. Poupartii wieder traf. Der so entstandene hintere innere Lappen zeigte bei der Vereinigung den Vorzug, dass der innere Nahtwinkel von der Urethralöffnung sehr weit entfernt lag. Die Wunde wurde durch fortlaufende Catgutnaht, welche von mehreren Seidenwurmfäden unterstützt wurde, vereinigt, und an der abhängigsten Stelle ein Knopfloch durch die Gefässschwiele geschnitten. Die Naht heilte bis auf die Drainöffnung per primam. Die Bauchhaut zog sich über das Lig. Poupartii und die Spin. ant. sup. nach dem Stumpf zu herab.

An Zeit beanspruchte die Operation, einschliesslich antiseptischer Vorbereitung und Verband, im ersten Falle ca. $^3/_4$ Stunde, im zweiten Falle, von dem Vorstellenden ausgeführt, 1 Stunde.

Die beiden vorgestellten Kranken hatten sich seit der Operation ausserordentlich erholt, auch die wegen Carcinom operirte Kranke ist in vorzüglichem Ernährungszustande. Aus unbekannten Gründen hat sie das Tragen einer Prothese abgelehnt, während das jüngere, am 11. Juli operirte Mädchen bei der Vorstellung mit ihrem Stelzfuss ohne Stock geht.

Herr G. Hahn: Ich habe im Sommersemester 1876 in der Klinik des Herrn Geheimrath Bardeleben die Gelegenheit gehabt, zwei Exarticulationen im Hüftgelenk zu sehen. Die eine bei einem Schiffer in der Mitte der Zwanziger, welcher an Osteomyelitis des Os femoris litt und sich fiebernd in extremis befand. Herr Geheimrath Bardeleben machte eine hohe Oberschenkelamputation, und da er das Femur krank fand, wurde die Exarticulation angeschlossen. Die Heilung erfolgte in der prächtigsten Weise. Der andere Fall betraf eine Frau in der Mitte der Fünfziger, welche an einem fast eimergrossen Osteosarcom des Oberschenkels im oberen Drittel litt. Bei der Exarticulation des Hüftgelenks ereignete es sich, dass die Arteria femoralis unerwartet angeschnitten wurde. Obgleich der Assistent, der damalige Stabsarzt Köhler, sogleich die Gegend der Arterie mit der Faust comprimirte, ergoss sich doch ein so grosser Blutstrom, dass das Schicksal der Kranken entschieden war. Die Kranke starb nach einigen Tagen an Erschöpfung. Dieser Fall zeigte mir, wie nothwendig bei der Exarticulation des Hüftgelenks die vorherige Unterbindung der Arteria femoralis ist.

Herr Bardeleben bemerkt, er glaube, dass das in den beiden vorgestellten Fällen eingeschlagene Operationsverfahren im wesentlichen wohl allgemein acceptirt sei; er selbst bevorzuge es wegen der grossen Sicherheit und empfehle es namentlich solchen Aerzten, welche nicht tagtäglich grössere Operationen zu machen haben.[1])

Herr E. Küster: Da die Bemerkung gefallen ist, dass wohl alle Chirurgen jetzt die von Herrn Bardeleben empfohlene Methode der Oberschenkelexarticulation ausführen, so muss ich mich öffentlich als einer von denen bekennen, welche seit einer Reihe von Jahren niemals nach dieser Methode operirt haben. Vielmehr habe ich ausschliesslich mich der, wenn ich nicht irre, zuerst von W. Roser angegebenen Methode der hohen einzeitigen Oberschenkelamputation mit nachträglicher Exarticulation des Knochenrestes bedient und bin damit ausserordentlich zufrieden, da keiner meiner Operirten — es werden deren 4—5 sein — gestorben ist. Natürlich führen verschiedene Wege nach Rom, und ich will keineswegs behaupten, dass man mit anderen Methoden nicht ebenso Gutes leisten könne; aber die Schnelligkeit der Ausführung und Sicherheit vor Blutungen, welche jene Methode gewährt, hat mir niemals den Wunsch nahegelegt, ein anderes Verfahren zu versuchen. Auch der Stumpf wird so gut, dass ich bezweifeln möchte, dass er bei anderen Methoden schöner ausfällt; es ist vielleicht nicht ohne Interesse, wenn ich einige meiner Operirten gelegentlich einmal vorstelle. Insbesondere aber sind es einige Leiden, über deren Ausdehnung man nicht ganz im Klaren ist, bei denen die Methode allen anderen gegenüber den Vorzug verdient. Ich behandelte vor 3 Jahren einen jungen Mann mit einem periostalen Medullarsarcom am unteren Ende des Femur. Nachdem ich die hohe Amputation des Oberschenkels gemacht hatte, ergab sich, dass das Periost im Bereich der Sägefläche noch eine dicke, speckartige Schwarte darstellte, dass also die Krankheit noch höher hinaufging. Demnach machte ich die Auslösung des Femurschaftes zusammen mit allen angrenzenden Weichtheilen und habe die Freude, dass der Mann heute, drei

[1]) Eine weitere Bemerkung Herrn Bardeleben's zu dem von Herrn G. Hahn Gesagten siehe im Protokoll der nächsten Sitzung.

Jahre später, noch lebt und gesund ist. In einem anderen Falle von Tuberculose der Oberschenkeldiaphyse bei einer älteren Frau konnte ich erst nach der Absetzung des Oberschenkels feststellen, dass es sich um eine infiltrirende Knochentuberculose handelte, und liess deshalb auch hier die Auslösung des oberen Femurendes folgen. Für die Fälle von Neubildungen im oberen Ende des Femurschaftes habe ich vor Jahren bereits die Methode geübt, welche Eduard Rose angegeben hat und die der des Herrn Bardeleben ähnlich ist.

Herr v. Bergmann: Nur zwei kurze historische Bemerkungen. Die Exarticulation des Hüftgelenks durch vorausgeschickte hohe Amputation des Oberschenkels mit dem einzeitigen Zirkelschnitt und Spaltung der Weichtheile an der äusseren Seite über den Trochanter fort bis an's Gelenk, gehört unbestreitbarerweise dem hochverdienten Generalarzt Beck. (Man vergleiche Beck, Kriegschirurgische Erfahrungen aus dem Feldzuge 1866, p. 340, und Chirurgie der Schussverletzungen, Freiburg 1872, p. 854.) Ich selbst habe von 12 oder gar noch mehr in dieser Weise Operirten keinen einzigen verloren, zwei dieser Patienten haben eben erst mit guter Prothese die Klinik verlassen, unter ihnen ein 5jähriger Knabe. Die Exarticulation im Hüftgelenk ist schon 1812 auf dem ersten Verbandplatze während der Schlacht von Smolensk ausgeübt worden. (Larrey's medicin. chirurg. Denkwürdigkeiten in deutscher Uebersetzung Bd. 2, p. 17.)

Herr Bardeleben replicirt auf die Bemerkungen der Herren Küster und v. Bergmann, er halte keineswegs die übrigen bekannten Methoden für verwerflich, habe auch mehrere derselben ausgeführt, aber er müsse immer wieder darauf zurückkommen, dass die vorgängige Unterbindung der grossen Gefässe an der Stelle, an welcher demnächst die Muskeln etc. rechtwinklig gegen die Axe des Gliedes getrennt werden sollen, für den Ungeübten, zumal wenn auch geübte Gehülfen fehlen, den Vorzug verdiene. Die vorgängige Unterbindung sei unter den obwaltenden Verhältnissen leicht, da der Schnitt abwärts in den jedenfalls fortfallenden Theil der Extremität ja nach Belieben verlängert werden könne. Der Esmarch'sche Schlauch stelle bei hoher Amputation nicht absolut sicher, da, namentlich bei kräftigen Menschen, die durchschnittenen Muskeln sich unter dem Schlauch hindurch zurückziehen können, wodurch dann die Wirkung des Schlauches hinfällig werde. Er habe dies bei der Beck'schen Methode, welche unter Anwendung der Esmarch'schen Blutleere zur Exarticulation des Oberarms benutzt wurde, unter den Händen eines gewandten Operateurs selbst mit angesehen, und wenn dieser Fall auch glücklich abgelaufen sei, so könne die Sache sich unter den Händen minder geübter Aerzte doch sehr bedenklich gestalten.

2. Herr Oberstabsarzt Köhler: **Grosses Axillar-Aneurysma durch einen Echinococcus der Gefässscheide verursacht.** Ein 25jähriger, bis dahin gesunder Arbeiter bekam am 7. August d. J. während der Arbeit plötzlich Doppelsehen und Kriebeln in allen Gliedern. Unmittelbar darauf wurde er zur Charité gebracht und Folgendes constatirt:

Pulslosigkeit in beiden Radiales und in der Brachialis sin. Linke Brachialis und Radialis stellen ein auffallend derbes rundes Rohr dar; am übrigen Gefässapparat, mit Ausnahme eines leichten systolischen Hauchens am Herzen, nichts Abnormes. Beide Vordervenen in ihrer Sensibilität herabgesetzt, der linke Arm kühler als der rechte. Nach einigen Tagen traten Marmorirungen an beiden Händen und am rechten Fuss auf, an der linken Hand gesellte sich Gangrän der Spitze des Zeigefingers und des kleinen Fingers hinzu. Es bestanden dauernd lebhafte Schmerzen im linken Arm, während der rechte Arm nur vorübergehend und

weniger schmerzhaft war. Am 9. September ward ein taubeneigrosses Aneurysma der linken Axillaris constatirt, das innerhalb einer Nacht bis über Faustgrösse wuchs. Es trieb die Achselgrube convex hervor, drängte den Pectoralis nach vorn, den Latissimus dorsi nach hinten und reichte nach oben bis zur Clavicula. Vortragender stellte die Diagnose auf Aneurysma dissecans und Thrombosirung der Brachialis und Radialis sin. Wie die Symptome auf der rechten Seite und überhaupt der ganze Symptomencomplex zu erklären waren, musste dahingestellt bleiben.

Der Vortragende unterband (16. September) zunächst die Subclavia, oberhalb der Clavicula an der typischen Stelle; auffallend war die geringe Pulsation an dieser Arterie. Sodann wurde die Brachialis dicht unterhalb des Aneurysma ligirt; sie war vollgepfropft von braunen Massen und lag in einem zum Theil schwieligen, zum Theil sulzigen Gewebe eingebettet. Es wurde versucht, behufs Exstirpation des Aneurysma dasselbe freizulegen. Dabei fand sich der untere Theil des Sackes von fibrösem Gewebe umgeben; der über den Sack fortziehende Medianus war durch den Druck in ein glattes mit Blutextravasaten durchsetztes Band verwandelt. Beim Versuche, den mittleren Theil des Aneurysma freizulegen, fiel der isolirende Finger in den hier papierdünnen Sack. Keine Spur von Blutgerinnseln an seinen Wandungen. Tamponade. Der Erfolg der Operation war ein günstiger, Patient hat sich sehr erholt und steht bereits wieder auf; das Aneurysma ist fast ganz ausgeheilt.

Bei einem Verbandwechsel fand sich eine wallnussgrosse Echinococcenblase im aneurysmatischen Sack an den Tampons hängend. Der Vortragende ist der Ansicht, dass der innerhalb des erweiterten Gefässrohres gefundene Echinococcus in genetischer Beziehung zum Aneurysma steht, und stellt sich den Vorgang folgendermaassen vor: Der Embryo der Echinococcentaenie ist in das vornehmlich in der Muscularis der Gefässscheide sich ausbreitende Netz der Capillaren der Vasa vasorum der linken Axillaris gerathen, ist dort stecken geblieben und hat sich zur Echinococcusblase entwickelt. Das Vorkommen des Echinococcus in der Gefässscheide sei an sich nichts auffälliges, denn derselbe sei gelegentlich in den allerverschiedensten Geweben und an den verschiedensten Orten des Körpers gefunden. Wenn die Mutterblase wächst, so umgiebt sie sich mit einer Bindegewebskapsel; da sich Bindegewebswucherungen nur am unteren Theil des Sackes fanden, so sei es im hohen Grade wahrscheinlich, dass an dieser Stelle die Entwickelung des Echinococcus stattgefunden habe, womit auch die objective Beobachtung übereinstimme, dass das Aneurysma zuerst an dieser Stelle bemerkt wurde. Bei dem weiteren Wachsen des Echinococcussackes wurde die Intima usurirt, der Echinococcussack platzte schliesslich und mischte seinen Inhalt mit dem Blut der Axillaris. Das geschah am 7. August, dem Tage, an welchem Patient plötzlich Doppelsehen und Kriebeln in allen Gliedern empfand. Die Blase ist nicht steril gewesen, denn der Vortragende konnte einige Häkchen von Scolices an der Parenchymschicht der Mutterblase hängend nachweisen: offenbar handelte es sich um untergegangene Brut und es war Detritus, welcher mit dem Blute verschleppt wurde; die Hauptmasse desselben blieb im Stromgebiet der Axillaris stecken, ein Theil wurde weiter verschleppt und führte zu Embolieen auch an anderen Körperstellen.

Das schnelle Wachsthum des Aneurysmas vom 9. September ab könnte auffallend sein, doch erklärt sich dies in folgender Weise: Am 7. August platzte der Sack. Nun drang das Blut zunächst in den Echinococcussack, welcher dem Blute wegen seiner relativ festen Chitinkapsel lange erfolgreichen Widerstand leisten konnte. Nachdem der Sack aber aus seiner

Umgebung gelöst war — und dass er sich löste, beweist ja die Thatsache dass man ihn im Innern des aneurysmatischen Sackes fand — konnte das Blut durch eine relativ sehr grosse Oeffnung zwischen die Gefässhäute ein dringen, und von nun ab musste ein sehr schnelles Wachsen des Aneurysmas erfolgen.

Herr G. Hahn: Ich habe im demonstrativen Cursus des Herrn Geheimrath Virchow Ende der sechziger Jahre einen Fall gesehen, welcher vielleicht etwas Licht auf den von Herrn Oberstabsarzt Köhler beschriebenen Fall wirft, und welchen Herr Geheimrath Virchow selbst als ein Unicum bezeichnete. Ein Mann von mittlerem Lebensalter hatte einen Echinococcus in dem Papillarmuskel der Tricuspidalklappe gehabt, welcher platzte und durch Embolie der Aeste der Pneumonalarterie in den Lungen, in denen die Tochterbläschen stecken blieben, den plötzlichen Tod des Mannes zur Folge hatte.

Herr v. Bergmann: Nicht unerwähnt will ich lassen, dass die grossen solitären Echinococcengeschwülste des Halses und der Extremitäten besonders gern dicht an den arteriellen Hauptstämmen sitzen. Ich habe das selbst erfahren und Herr Dr. Hansen in Reval dies des weiteren noch ausgeführt. Daher erlaube ich mir auf dessen Arbeit im dritten Bande der Deutschen Zeitschrift für Chirurgie hinzuweisen.

Herr v. Volkmann schliesst sich der von Herrn Oberstabsarzt Köhler gegebenen Erklärung des Sachverhalts an.

3. Herr A. Köhler berichtet über die Patientin, welche er der Vereinigung in den letzten Jahren mehrere Male, zuletzt im Januar d. J., vorstellte, und welche nach Totalexstirpation einer Struma einige Symptome des sogenannten **Myxoedem** gezeigt hatte. — Auch bis zum Herbst dieses Jahres ging es der Frau sehr gut; sie machte Vergnügungsreisen und stand ihrem nicht ganz einfachen Haushalte mit aller Frische vor, so dass der Vortragende hoffte, sie in der Octobersitzung der Gesellschaft als bedeutend gebessert vorstellen zu können. Am 20. September erkrankte sie aber mit einstündigem Schüttelfrost an einer linksseitigen Pleuropneumonie, welche nicht kritisirte, sondern am 7. Tage unter Wiederansteigen der Temperatur auch den oberen Lappen ergriff und in weiteren zwei Tagen zum Tode führte. Der Verlauf dieser Krankheit zeigte keine, etwa durch den Zustand der Pat. bedingte Eigenthümlichkeiten. Die Erlaubniss zur Section war leider nicht zu erlangen.

4. Herr A. Köhler berichtet ferner (mit Krankenvorstellung): a) Ueber den Fall, den Herr Bardeleben im Juni 1888 als Beispiel einer per primam geheilten **schweren Schädelwunde,** den ferner der Vortragende im Juni 1889 als sogenannten typischen Fall von traumatischer Rindenepilepsie infolge jener Kopfverletzung, vorstellte. Am 7. Juli hat Bardeleben die Trepanation vorgenommen: Hautschnitt entsprechend der Lage des Sulcus (mit dem, vom Vortragenden construirten Apparat vorher bestimmt); kleine Oeffnung mit dem Meissel an der Kreuzungsstelle des Sulcus mit der Narbe (entsprechend der Lage der Centren für die Bewegungen der Hand). Hier Schädeldicke: 6 mm, unmittelbar daneben 16 mm; folglich wäre die Verwendung des Trepans hier unmöglich, oder doch sehr gefährlich gewesen. — Fortmeisseln, bis überall ziemlich gleich dicke Wandung, dabei Extraction mehrerer, in abnormer Stellung verwachsener Splitter der Glastafel. Oeffnung 4:3 cm, Dura wurde nicht incidirt, weil die entfernten Knochenvorsprünge und Zacken als vollständig ausreichende Ursachen für den Reizungszustand des darunter gelegenen Rindenfeldes erachtet wurden, so dass eine Excision des betreffenden Feldes nicht nöthig erschien. — Fieberfreier Verlauf; seit der Operation, jetzt

also $4^1/_2$ Monat, kein Anfall wieder. Noch geringe Erschwerung der Sprache, leichte Facialisparese rechts, Störung in den feineren Bewegungen der Finger der rechten Hand. Letztere durch methodische Uebungen im Schreiben und Zeichnen, sowie durch elektrische Behandlung schon bedeutend gebessert.

b) Ueber einen Fall von **Stirnschuss** (Suicidium) mit 7 mm Revolver. Secundäre Trepanation ergiebt ausgiebige Splitterung des Knochens. Entfernung der Kugel und einer grossen Zahl Knochensplitter, guter Verlauf. Pat. hatte nach dem Schuss das Bewusstsein nicht verloren, auch nachher keinerlei Gehirnerscheinungen, bis auf Hyperaesthesie der Haut des Hinterkopfes und Nackens, welche sich unter zeitweisem Ansteigen der Temperatur bis auf 39° ganz allmählich steigerte und über den ganzen Körper ausdehnte. — Er gab Selbstmord nicht zu, behauptete, vom Stuhle gefallen zu sein. Die kleine Eingangsöffnung heilte in wenigen Tagen. Dicht unter der Narbe bohnengrosser, harter Körper, welcher dem Pat. angeblich grosse Schmerzen verursachte. Deshalb am 12. October (17 Tage nach der Verletzung) verticale Incision, Entfernung des unter der Oeffnung am Stirnbein liegenden Knochenstücks, Erweiterung dieser Oeffnung mit dem Meissel, bis ein Finger bequem eingeführt werden konnte, welcher noch 5 erbsen- bis bohnengrosse, zum Theil 5 cm tiefe, aus dem rechten Stirnlappen zu extrahirende Splitter (einer davon ganze Dicke des Stirnbeins, Vitrea grösser als Externa, und mehrere von der hinteren Wand des Sinus frontalis) und schliesslich auch die Kugel fühlte. Diese wurde ebenfalls herausgezogen: sie war ganz platt gedrückt und stark irisirend. — Lockere Tamponade, Moosverband. — Die starke Hyperaesthesie der Haut des Hinterkopfes und Nackens ging in wenigen Tagen vorüber. — Merkwürdig war in diesem Falle, dass einer der, sonst fast unschädlichen 7 mm Revolver solche Zerstörungen am Knochen gesetzt hatte, und dass trotz des Eindringens mehrerer Knochensplitter und der Kugel in's Gehirn die Symptome so geringfügig gewesen waren. — Vom 4. bis 9. Tage nach der Operation erhöhte Temperatur, Pneumonie links unten; sonst fieberfreier Verlauf.

Herr v. Volkmann ist der Ansicht, dass es überhaupt gar keine Indication für den Trepan oder die Trephine mehr giebt, sondern dass in allen Fällen die Meisselresection vorzuziehen sei. Sägen und Trepane sind Instrumente, welche nicht glatt schneiden, sondern reissen und die Knochenspäne stark in die Markräume hineinreiben. Bei sogenannten eleganten und raschen Operationen wird das Instrument, wenn man es nicht dann und wann mit einem Strahle kalter Desinfectionsflüssigkeit berieselt, bis über 60° R erwärmt. Das Blut in den Gefässen (Haversischen Canälen etc.) gerinnt dann, und es kommt unvermeidlicherweise zu kleinen Nekrosen. Vom Schädel sind die schmalen Nekrosenringe nach der Operation hinreichend bekannt. Dass sie jetzt auch bei Anwendung des Trepans infolge der Antiseptik und bei verständigen Douchungen sehr viel seltener geworden sind, soll nicht bestritten werden, aber sie kommen doch noch vor. Die Säge lässt sich vor der Hand bei Amputationen u. dergl. nicht vermissen. Bei Trepanation mit dem Trepan habe ich oft genug die Dura anreissen, einigemale selbst den Chirurgen nach unerwarteter Lösung des kreisrunden Trepanstückes mit dem scharfen Instrumente mit voller Wucht in die Gehirnhöhle hineinfallen sehen. Die Meisseltrepanation bietet neben den erwähnten, mehr messerförmigen Verletzungen noch den grossen Vortheil dar, dass sie gestattet, Löcher im Knochen von jeder beliebigen Form und Gestalt anzulegen. Die unbestrittene Thatsache, dass man die kleine heraustrepanirte Knochenscheibe wieder in dem Trepantheile einheilen kann, kommt dagegen kaum in Betracht. Sie hat für den Kranken wenig Vortheile und ist mehr

von wissenschaftlichem Interesse. Dass man sich bei bereits eröffnetem Schädel ausschliesslich des Meissels zur Erweiterung der Lücke, Wegnahme der Splitter und besonders zu einer sorgfältigen Desinfection zu bedienen habe, wird wohl von der grössten Mehrzahl der Aerzte zugegeben werden. Aber auch bei noch völlig geschlossenem Schädel ist die Meisseltrepanation, wenn sie nur mit der gehörigen Uebung und Sachkenntniss ausgeführt wird, eine sehr leichte Sache. Die Kopfschwarte wird durch einen einfachen oder kreuzförmigen Schnitt, der zugleich das Periost spaltet, so weit bloss gelegt, dass man die schadhafte Stelle genau übersehen kann; denn bei dem gegenwärtigen Stande der chirurgischen Wissenschaft ist es völlig gleichgültig, ob Hautschnitt oder penetrirende Knochenlücken etwas grösser angelegt werden. Es kommt nur darauf an, ungestört manipuliren zu können. Uebrigens kann man bei grossen „Lochbrüchen" am Schädel, trotz der Erweiterung der Bruchspalte mit dem Meissel das herausgebrochene Stück doch zuweilen auch wieder einlegen und zur Einwachsung bringen, was wir erst kürzlich beobachtet haben. Das herausgebrochene Stück war über 5 Markstück gross. Sieht man bei offenen Schädelbrüchen die Dura mater mit Staub und Eiter beschmutzt, so muss man sie wegschneiden. Ebenso muss man sie wegschneiden, wenn sie zu arg zerfetzt ist, und die oberflächlichsten Hirnschichten, wenn sie ebenfalls beschmutzt sind, rücksichtslos mit dem flachen Messer abtragen, bis das Mark völlig weiss und rein erscheint. Wir haben in einer grossen Zahl von Fällen nie die geringsten, auch späteren Störungen danach beobachtet. Mehrmals haben wir 5—7 cm lange Drainröhren fast radial gegen die grossen Hirnganglien zu einführen müssen, ebenfalls ohne jeden Schaden für den Kranken. Bei noch geschlossenem Schädel ist die Meisseloperation, wie schon gesagt, ebenfalls sehr einfach. Mit einem flach gehaltenen Hohlmeissel nimmt man zunächst die Lamina externa fort. Darauf folgt die Diploë, an der man schon vorsichtiger vorzugehen hat. Zuletzt bleibt die Lamina vitrea ganz frei liegen. Mit dem Hohlmeissel arbeitet man sich durch dieselbe ein zunächst kleines Loch hindurch, das die Dura mater bloss legt; darauf wird in das kleine Loch ein schmales Raspatorium eingeführt, die Dura, falls sie mit dem Knochen verwachsen sein sollte, ebenfalls mit Hülfe dieses Instrumentes rings herum abgelöst, und dann das Instrument (Raspatorium) mit seinem Griffe so stark gesenkt, dass es von innen her stark gegen die Lamina vitrea drängt, und dass man nun über dem deckenden Instrumente mit dem Meissel ruhig weiter arbeiten und das Loch vergrössern kann. Sehr bald gelingt es dann, breitere Raspatorien oder Elevatoren einzuführen und unter deren Schutze den Defect so viel als nöthig zu vergrössern. Die Aufgabe des Assistenten ist es nun, das eingeführte breitere Elevatorium, den Absichten des Operateurs folgend, und immer den Griff desselben stark niederdrückend, allmählich im Kreise herumzuführen, während dann der Operateur dem Defect die gewollte Grösse und Form giebt.

Herr Küster: Leider muss ich auch hier bekennen, dass ich nicht ganz auf dem Standpunkt des Redners stehe, da ich an der älteren Form der Trepanation festgehalten habe. Es ist selbstverständlich, dass ich den Meissel verwende bei offenen Schädelfracturen, auch bei Einklemmung von Fremdkörpern in offenen Schädelspalten. Was für einen Vortheil aber die Durchmeisselung der geschlossenen Schädelkapsel vor der Ausbohrung eines Schädelstückes haben soll, ist mir stets unverständlich gewesen. Sie kennen wohl alle die Versuche von Koch und Filehne, denen es gelang, durch eine grössere Anzahl leiser Schläge auf den Kopf eines Kaninchens Commotio cerebri zu erzeugen. Hiernach kann ich mir nicht vorstellen, dass das Durchmeisseln des Schädels unter allen Umständen ein gleichgültiger Act sei; insbesondere

glaube ich, dass Abscesse, welche den Seitenventrikeln nahe liegen, zum Durchbruch in diese, oder dass brüchige Gefässe zum Platzen gebracht werden können. Das Ausbohren ist unter diesen Umständen viel milder und giebt insbesondere noch den grossen Vortheil, dass man bei etwaigen Täuschungen in der Diagnose das Knochenstück sofort wieder einfügen kann. Ich habe einen solchen Schädel dem letzten Chirurgencongress vorgelegt, bei dem das Knochenstück knöchern wieder eingeheilt war.

5. Herr v. Volkmann beschreibt eine Operation, von der er nicht weiss ob sie bereits anderwärts ausgeführt worden ist. Auch ist der Fall noch nicht völlig abgelaufen, wird vielmehr noch längere Zeit hindurch orthopädisch nachbehandelt. Indessen ist der augenblickliche Erfolg ein sehr grosser gewesen. Es handelt sich um die **Resection von Rippenstücken aus deren Continuität, oder um einfache Rippenosteotomieen** (Durchschneidungen) in den schwersten Fällen von Scoliose, die jeder Behandlung trotzen, zunächst bei noch wachsenden Individuen.

Der bezügliche Fall betraf ein junges, vor der Pubertät stehendes, aber in der Entwickelung sehr zurückgebliebenes Mädchen (Berlinerin) mit schwerer primärer Lendenscoliose der linken Seite und entsprechender rechtsseitiger bogenförmiger Verkrümmung der Columna vertrebralis auf der rechten Seite.

Das Kind kam in einem geradezu desolaten Zustande zu uns. Die Deformation, namentlich des linken Theils, war eine so bedeutende, dass man sie schon durch die bauschigen, dicken Kleider durchsehen und noch mehr durchfühlen konnte. Die 12. linke Rippe sprang so stark vor, dass sie die Haut geradezu handschuhfingerförmig emporhob. Dabei war das Kind im höchsten Grade anämisch, nervös und geradezu hysterisch.

Unter diesen Umständen musste von einer orthopädischen Behandlung zunächst abgesehen, vielmehr das Kind erst durch sehr vorsichtiges Massiren, Kaltabreiben, leichte gymnastische Uebungen und durch eine zweckentsprechende psychische Behandlung für dieselbe vorbereitet werden. Nach kurzer Zeit war die Patientin so weit gebracht worden, dass mit der eigentlichen orthopädischen Behandlung angefangen werden konnte. Sie bestand im wesentlichen in der Anlegung Sayre'scher Gypscorsette und dem bekannten Zubehör.

Nach Ablauf von 6 Monaten war das Kind so weit gebessert, dass die Mutter ihr höchstes Erstaunen ausdrückte. Aber die scharfe Reibung der Rippen am Lendentheile hatte sich nicht im geringsten verändert.

Ich bitte Sie, meine Herren, um verständlich zu werden, hier einige Worte über die Bedeutung und Entstehung des Buckels bei Scoliose einfügen zu dürfen.

Dass dieser Buckel wesentlich durch eine Deformation der Rippen bedingt wird, dass es sich also um einen Rippen- und nicht um einen Wirbelsäulengibbus handelt, ist bekannt. In der einen Reihe sind die Rippen nur sehr stark bogenförmig verkrümmt; in der zweiten sind sie geradezu scharf winklig eingeknickt. Diese letzteren Fälle sind sehr schwer zu behandeln weil jeder seitliche Druck auf die V-förmig eingeknickten Rippen das Uebel nur vermehrt, und Maschinen, Corsetts und dergleichen nur auf die scharfe Spitze des Angulus einwirken dürfen. Die verbogenen Rippen selbst aber setzen der Geradebiegung den allergrössten Widerstand entgegen. Dabei ist oft die bezügliche Thoraxseite in ihrem frontalen Durchmesser geradezu unglaublich verkleinert. Die eingeknickten oder verbogenen Rippen springen hinten wie ein scharfkantiges Riff vor.

Diese Deformation der Rippen wird ausschliesslich durch eine Drehung der Wirbelkörper herbeigeführt, welche die Körper der kranken Seite, die Dornfortsätze der gesunden Seite zuwenden.

Hermann v. Meier hat in einer vortrefflichen Arbeit zuerst nachgewiesen, dass die Wirbelsäule selbst in diesen Fällen stets trotz des Buckels eine stark lordotische Stellung einnimmt, welch letztere allein die so verhängnissvolle Drehung der Wirbelsäule und damit die Entstehung des Buckels ermöglicht.

Ich selbst habe an zwei verschiedenen Orten nachgewiesen, dass die Fälle von Kyphoscoliose prognostisch besonders günstige sind; am schwersten diejenigen mit flachem Rücken, ja solche, wo, um in der Pferdesprache zu reden, geradezu ein Senkrücken besteht. Das erschlaffte ausgedehnte Ligamentum laterale anterius begünstigt hier ungemein die lordotische Stellung und mit ihr die Drehung der Wirbelkörper und die schlimmsten Formen der Rippengibbusbildung.

Ich habe, leider mit wenig Erfolg, zu zeigen gesucht, dass bei solchen Kranken die Rückwärtsbiegung der Schultern, welche die Lordose vermehrt, im höchsten Grade schädlich wirkt, dass hier die gewöhnlichen achtertourförmigen Geradehalter das Uebel rasch vermehren, dass alle Tornisterverbände, das Durchstechen eines Stabes hinten zwischen die Schultern ebenso ganz zu verwerfen sind; ja dass selbst Mütter und Gouvernanten sehr schaden, wenn sie die Kinder fortwährend erinnern, sich gerade zu halten.

Ja wohl, die Kinder halten sich dann gerade; sie beseitigen jeden Rest kyphotischer Stellung, aber sie knicken, um bei ihrer schwachen oder faulen Rückenmuskulatur Halt zu gewinnen, und die geradehaltende Muskelaction entbehren zu können, die Wirbelsäule so weit seitlich ein, dass die Wirbelkörper sich auf der kranken Seite gegen einander drücken, und dass die Columna nun einen unbeweglichen Stab bildet, der den Körper ohne jede Muskelarbeit trägt. Die Krankheit macht dann oft ausserordentlich rasche Fortschritte. Sich krumm (kyphotisch) und sich schief halten, d. h. die Wirbelsäule einkeilen, sind eben zwei ganz verschiedene Dinge.

Ich habe die feste Ueberzeugung, dass man Kinder mit beginnender Skoliose schon dadurch heilen könnte, dass man sie in möglichst nach vorn gebeugter (kyphotischer) Stellung eingypste, so dass sich nun das Ligam. longitudinale anterior verkürzte, und eine lordotische Drehung des Wirbelkörpers und damit die Bildung des Rippengibbus unmöglich gemacht würde. Ich bin aber stets auf den Widerstand der Eltern gestossen, denen die bezüglichen statischen Verhältnisse nicht klar zu machen waren.

Wie ungemein ungünstig die Steigerung der Lordose durch jedwede Mittel wirkt, kann man bei jedem Kinde mit Skoliose und schlaffer Wirbelsäule sofort darthun. Man braucht nur an dem entkleideten Kinde die Schultern zurückzubiegen, um zu sehen, wie sehr sich dann die Deformität steigert, und wie namentlich die Wirbelsäule selbst sich scharf winklig einknickt. — Trotzdem wird auf diese Verhältnisse noch so gut wie keine Rücksicht genommen.

In dem von mir behandelten Falle genügte es, die drei unteren Rippen operativ anzugreifen. Von der untersten Rippe wurde einfach das peripherische Ende in erheblicher Ausdehnung fortgenommen. Von den beiden darüberliegenden ward aus der Continuität ein dem scharf winkligen Gibbus entsprechendes Stück mit der Rippenscheere resecirt. Die Heilung der verticalen Hautwunde erfolgte per primam und anstandslos. Dann aber wurde sehr bald wieder am Tage ein Sayre'sches Gypscorsett angelegt, dagegen Nachts die kranke Seite in der einfachsten Weise gestreckt, um die dachziegelartig übereinander geschobenen Rippen auseinander zu ziehen. Am Fuss wurde neben starker Belastung ein Heftpflasterverband bis zur Weiche angelegt, der Arm mit einer unter der Schulterhöhle durchgreifenden Gummischlinge, der ebenfalls an einer Rolle und einem Sandsack hing, nach oben gezogen.

Nach meiner Ansicht wird in leichten Fällen die einfache Durchschneidung der subperiostal blossgelegten Rippen mit einer einfachen starken amerikanischen Kreis-Baumsäge genügen.[1])

6. Herr Bardeleben stellt einen 53 Jahre alten Patienten vor, dem er am 25. Juli ein taubeneigrosses **Aneurysma der rechten Art. axillaris** exstirpirt hat. Der Kranke war wegen Contractur des rechten Kniegelenks, welche die Folge einer vernachlässigten Entzündung war, seit circa 30 Jahren mit Hülfe einer Krücke gegangen, hatte oft Prickeln in der rechten Hand, vor einigen Monaten Gefühl von Lahmheit im rechten Arm bemerkt. In der rechten Radialis kein Puls, Sensibilität an der rechten Hand erloschen, oberflächliche Gangrän am 4. Finger.

Die Operation bestand in:

1) Freilegung und Unterbindung der Art. axillar. oberhalb des Abgangs der Subscapularis.

2) Unterbindung der Art. axillaris peripher vom Aneurysma; dabei Excision eines Stückes fest verwachsener Vena comes.

3) Einzelunterbindung der Subscapularis, Circumflexa ant. und post.

4) Exstirpation der Geschwulst.

Nerv. ulnaris und hintere Medianuswurzel mussten von ihr abgeschält werden. Die Wunde heilte p. prim., die Lähmungserscheinungen haben sich bei Behandlung mit dem Inductionsstrom bedeutend gebessert; an der rechten Radialis ist noch immer kein Puls zu fühlen. — Uebrigens geht der Patient jetzt mit einem Stelzfuss und braucht die Krücke nicht mehr.

Herr v. Volkmann bemerkt, dass man bei der Entstehung der Aneurysmen viel weniger Gewicht auf das sogenannte Atherom der Arterien (Endarteritis deformans) zu legen hat, als es gemeiniglich heute noch geschieht. Es lässt sich dies einfach ziffermässig und statistisch beweisen. Das Atherom der Arterien ist eine Erkrankung des höheren und höchsten Alters. Das Aneurysma, welches zur Operation in die Hände der Chirurgen gelangt, kommt am häufigsten zwischen dem 40. und 50. Lebensjahre, zuweilen noch etwas früher vor. Mechanische Einflüsse aus uns unbekannten Ernährungsstörungen spielen die Hauptrolle. Deshalb kommt das Aneurysma hauptsächlich an den Gelenken vor, wo bei den Flexionsbewegungen das Arterienrohr fortwährend eingekeilt wird (Aneurysma der Fossa poplitea, des Cubitus, der Arteria iliaca), dann an der so sehr beweglichen Halswirbelsäule: das Aneurysma der Carotis; endlich an denjenigen Stellen, wo infolge der Krümmung der Arterie der Anprall des Blutes einen starken Widerstand findet: Aneurysma des Aortenbogens, Aneurysma des Truncus anonymus. Dass allgemeine Ernährung, Lebensweise, Klima und dergleichen einen sehr starken Einfluss auf die Entstehung der Aneurysmen ausüben, beweist deren besonders häufiges Vorkommen in manchen Ländern, so namentlich in England. Dagegen gehören in anderen Ländern Aneurysmen der äusseren Theile (Aneurysma popliteum, Aneurysma der Arterien, Aneurysma der Cubitalgegend, Cruralis in der Schenkelbeuge, Aneurysma der Arteria subclavia, Aneurysma der Carotis) zu den allergrössten Seltenheiten. Dass endlich der atheromatöse Process eine rein secundäre Bedeutung haben

[1]) Wenige Tage nach diesem Vortrage habe ich bereits bei einem mit scharfem winkligen Rippengibbus behafteten, vielfach ohne jeden Erfolg behandelten Knaben nach einem Längsschnitt grössere Theile der 7 untersten Rippen aus der Continuität resecirt. Der Verlauf ist bisher ebenfalls ein vollkommen glücklicher gewesen, und hoffe ich durch diesen Eingriff den Rippengibbus sehr zu vermindern. Das Material zur weiteren Erprobung dieser Methode liegt, so zu sagen, in grosser Zahl auf der Strasse.

kann, zeigt die Thatsache, dass ich einige Male bei unzweifelhaften traumatischen, aber seit langer Zeit bestehenden Aneurysmen den erst secundär gebildeten Sack an seiner Innenfläche schwer atheromatös erkrankt gefunden habe.

Sitzung am 18. November 1889.

Vorsitzender: Herr Bartels; Schriftführer: Herr Sonnenburg.

Von auswärtigen Mitgliedern anwesend Herr Madelung.

1. Herr Bardeleben berichtet vor der Tagesordnung über das Ergebniss seiner Nachforschungen in Betreff des von Herrn G. Hahn in der letzten Sitzung erwähnten Falles von **Exarticulatio femoris.** Zunächst ist zu berichtigen, dass es sich nicht um einen Fall aus dem Jahre 1876 handeln kann, denn im Jahre 1876 ist, nach Ausweis des officiellen Berichts, überhaupt keine Exarticulation des Oberschenkels in der Charité gemacht worden. Dagegen findet sich unter den 3 Fällen von Exarticulatio femoris, welche derselbe Bericht, im 4. Jahrgange der Charitéannalen p. 537 u. f., aus dem Jahre 1877 aufführt, derjenige Fall, welchen Herr G. Hahn wohl im Sinne gehabt hat, als er seine Mittheilungen im Anschluss an den Vortrag des Herrn Salzwedel machte.

Es handelte sich um eine Frau, welche am linken Oberschenkel ein sehr grosses Osteosarcom trug. Der Umfang des linken Oberschenkels war durch diese Geschwulst im oberen Drittel um 26,5 cm gegen den rechten vermehrt. Die Frau litt überdies an allgemeiner Fettleibigkeit; ihr Körpergewicht betrug gegen 250 Pfund. Die Operation begann mit Unterbindung der Art. femoralis dicht unterhalb des Poupart'schen Bandes. Demnächst wurde, um gegen Blutungen aus den Aesten der Obturatoria, von welchen sich erwarten liess, dass sie recht stark sein würden, sicher zu sein, der Esmarch'sche Schlauch in der Art angelegt, dass derselbe im oberen Winkel der Ligaturwunde durch straff angezogene Binden nach oben in seiner Lage erhalten wurde. Es wurde ein vorderer und ein hinterer Lappen gebildet. Beim Lösen des Gelenkkopfes aus der Pfanne wurde die Art. femor. comm., welche durch den Constrictionsschlauch aus ihrer Lage verdrängt war, oberhalb der Unterbindungsstelle durch einen Stich verletzt. Durch sofortige Digitalcompression und Unterbindung der Art. ilica externa gelang es, den Blutverlust auf ein geringes Maass zu beschränken. Die Temperatur sank während der Operation auf 37,7, stieg indess nach Darreichung von Analepticis und Anwendung der sog Autotransfusion noch an demselben Tage auf 38,9. Ausser Mattigkeitsgefühl war das Befinden in den nächsten Tagen leidlich. Ein Theil des vorderen Lappens wurde nekrotisch. Die unmittelbare Nähe der Genitalien, bezw. der Urethralöffnung, die enorme Fettleibigkeit und der Hängebauch der Patientin erschwerten die Durchführung des antiseptischen Verbandes. Das Wundsecret wurde jauchig, und Patientin starb am 14. Tage nach der Operation. Die Section ergab: Thrombus art. iliac. extern. sinistr., venae iliac. et hypogastr. lateris utriusque, venae renal. sinistr.; Embolia art. pulmonal.; Oedema pulmonum; Infarctus lienis; Nephritis parenchymatosa. — Der Tod war also nicht durch Anämie, sondern durch septische Infection erfolgt.

2. Herr Bartels spricht über einen **seltenen Tumor der rechten Wange.** Derselbe war von der kräftigen 60 Jahre alten Frau vor 28 Jahren in der Nähe des Mundwinkels bemerkt worden und soll damals die Dicke zweier Fingerglieder gehabt haben, sodass also sein erster Ursprung noch weiter

zurück zu datiren ist. Er wuchs langsam, aber stetig, ohne ihr Schmerzen oder Beschwerden zu machen. Vor zwei Jahren verletzte sie sich mit dem Kamm, und aus der kleinen, zuerst sehr stark blutenden Wunde kam es bald zu einer erheblichen Jauchung, welche angeblich täglich ungefähr 1 Liter betragen haben soll. Die Patientin hoffte nun, dass die Geschwulst gänzlich auseitern würde, bohrte sich ab und zu mit einer Nadel in der kleinen Wunde herum, worauf jedesmal eine starke Blutung folgte. Auch nahm jetzt das Wachsthum rapide zu, namentlich in den letzten 4 Monaten, sodass sie die Exstirpation verlangte und zu diesem Zwecke von Herrn Dr. Thorner dem Redner zugeführt wurde.

Die Geschwulst nimmt die ganze Pars buccinatoria der Wange ein, mit breiter Basis in den Weichtheilen der Wange sitzend. Sie hat die Form eines sehr grossen, länglichen Apfels und reicht mit ihrer Basis von Jochbogenhöhe bis etwas unterhalb des Mundwinkels und von der Nasen-Lippenfurche bis zum vorderen Rande des Masseter. Ihre Kuppe sinkt durch die Schwere nach unten und reicht bis unter den unteren Unterkieferrand hinab. Sie wurde von der Kranken in einer Art Suspensorium getragen. Die Haut ist im unteren Theile frei über der Geschwulst verschieblich, an der Kuppe aber, um die Fistel herum verfärbt und mit der Unterlage verwachsen. Der Tumor ist schmerzlos, von derb elastischer Consistenz, nirgends mit dem Knochen verschmolzen und hat die Wangenschleimhaut etwas in die Mundhöhle vorgewölbt. Unterkieferdrüsen beiderseits, wohl infolge der benachbarten Jauchung, geschwollen, Parotidengegend vollständig normal. Mühsame Ausschälung der Geschwulst unter starker Blutung mit möglichster Hautersparniss. Schluss des enormen Wangendefects durch plastische Operation. Heilung in 6 Tagen bis auf eine punktförmige, nässende Stelle hart am Mundwinkel, die nach 2 Monaten noch bestand. Seitdem entzog sich die Patientin der Beobachtung.

Die von R. Virchow vorgenommene Untersuchung des Tumors ergab „um einen fast rein faserknorpeligen Kern grosse Anhäufung drüsenartiger Schläuche mit stark telangiectatischem Gerüst. Hier und da finden sich ganz braune, rein melanotische Stellen, in der That voll von Pigment. Der bösartige Charakter zeigt sich in dem Ausstrahlen einer gewissen Zahl von accessorischen Knoten neben dem grossen Mutterknoten."

Einen vollkommen analogen Fall vermochte Bartels in der Litteratur nicht aufzufinden. Ueberhaupt sind, abgesehen von Epitheliomen, Geschwülste der Weichtheile der eigentlichen Wange von ziemlicher Seltenheit. Bartels waren mit Einschluss des seinigen nur 19 Fälle zugänglich, und da hierunter 12 Männer und nur 4 Weiber erwähnt werden, so scheint es, als ob das männliche Geschlecht geneigter für solche Geschwulstbildungen sei, als das weibliche. Auf die Körperhälften waren die Geschwülste fast gleichmässig vertheilt (6 l., 7 r.). Bis auf ein neugeborenes Kind waren alle Patienten erwachsen (6 zwischen 18 und 30 Jahren, 10 zwischen 40 und 79 Jahren). Die Geschwülste waren meistens schon längere Zeit getragen worden ($1^1/_2$ bis 7 Jahre, einmal 28, einmal 43 Jahre). Sie gehörten den verschiedenartigsten Geschwulstformen an. An Zahl hervorragend waren nur die Lipome (7 reine und 1 Angio-Lipom), sodass diese als Hauptgeschwulstform der freien Wange zu betrachten sind. Sie sind nicht selten für Cysten gehalten und erst nach vergeblicher Punction exstirpirt worden. Ihren Ursprung haben sie in dem Fettlappen der Fossa canina. Als Ausgangsstelle der Fibrome und Sarcome muss man die innerhalb der Wange liegenden Bindegewebszüge betrachten. Für die Enchondrome und Adenome und die Mischgeschwülste aus beiden muss wahrscheinlich in Drüsen der Ursprung gesucht werden, wie solche Tumoren ja auch wiederholt in der

Parotis und den Submaxillardrüsen gesehen worden sind. Es sind das hier mit grösster Wahrscheinlichkeit die kleinen Drüschen, welche nach Henle, Sappey und anderen an derjenigen Stelle den Ductus Stenonianus umgeben, wo er sich in die Wangenschleimhaut einsenkt. An dieser Stelle, nahe dem Mundwinkel, hatte auch die besprochene Patientin ihre Geschwulst zuerst bemerkt.

3. Herr v. Bergmann stellt ein 10jähriges Kind vor, das einen mehr als faustgrossen **Prolapsus recti** zeigt. Die prolabirte Mastdarmschleimhaut ist mit mehr als 50 Polypen besetzt, die alle gestielt sind, in ihrer Grösse verschieden, Pflaumen- bis Kirschkern gross mit glatter, leicht blutender Oberfläche. Bei den grösseren ist der Stielfaden dünn, bei den kleineren dicker. Das Ganze sieht daher wie eine rothe Traube aus. Die Polypen sind Drüsenpolypen, indem sie fast durchweg aus Lieberkühn'schen Drüsen bestehen, wie an mikroskopischen Präparaten gezeigt wird.

Derselbe stellt weiter einen 54jährigen Mann vor, der am ganzen Körper wie bedeckt mit **weichen Bindegewebegeschwülsten** erscheint, die theils in der Haut sitzen und dann braune Pigmentflecken an ihrer Oberfläche zeigen, theils dicht unter der Haut liegen. Die histologische Untersuchung dieser Geschwülste zeigt, dass sie durchweg die gleiche Structur haben, d. h. aus welligem lockerem Bindegewebe bestehen. Regelmässig finden sich aber in ihnen Nervenfäden, deren dunkle Färbung nach der Weigert'schen Hämatoxylinmethode an den aufgestellten Präparaten deutlich ist. Ausserdem trägt der Mann aber noch ein mehr als Manneskopf grosses Sarcom in der hinteren linken Achsel- und Scapulargegend. Dasselbe ist an dem hinteren Abschnitte einer Narbe zur Entwickelung gekommen, welche von der Operation eines nicht minder grossen, sehr gefässreichen Spindelzellensarcoms im Februar dieses Jahres herrührte. Das recidive Sarcom wächst schnell. Es bleibt dahingestellt, ob diese Sarcome irgendwelche Beziehung zu den Fibromen haben, welche über den ganzen Körper zerstreut, mehr als hundertfach sich vertreten fanden, oder nur eine zufällige Combination beider Geschwulstformen vorstellen. Während die Fibrome alle cutane und subcutane sind, lagen das primäre und recidive Sarcom subfascial.

Herr Rose. Ich möchte mir erlauben, noch an Herrn v. Bergmann die Bitte zu richten, seiner Zeit auch das Rückgrat öffnen zu lassen und uns den Befund mitzutheilen. Von den drei Fällen von allgemeiner Neuromatose, über die ich 1886 aus meiner Praxis berichtet habe (in meiner Arbeit: „Ueber ein Neurom der Erb'schen Plexuswurzeln" in der Deutschen Zeitschrift für Chirurgie), waren zwei gerade so wie der vorgestellte Kranke mit zahlreichen Fibromen und Malen der Haut bedeckt. Bei dem einen hatte ich wegen eines mannskopfgrossen „zersplitterten" Neurosarcoms den ganzen Nerv. ischiadicus exstirpirt. Als der geheilte Kranke nach Hause gehen sollte, trat ziemlich plötzlich und unerwartet der Tod ein. Bei der Section überraschten uns zahlreiche Tumoren an den Nervenstämmen, besonders am anderen N. ischiadicus und an der Cauda equina. Das veranlasst mich, diesen Wunsch auszusprechen.

4. Herr Madelung: **Ueber eine typische Form von Unterleibsverletzung** (s. die Vorträge in der zweiten Abtheilung dieses Bandes).

Discussion.

Herr R. Koehler: Bezüglich der Aufspiessungswunden möchte ich eines Falles Erwähnung thun, welchen ich im vorigen Jahre zu beobachten Gelegenheit hatte. Ein junges Mädchen fiel von einer Leiter auf eine brennende Lampe herab, und zwar mit der Dammgegend gerade auf den Cylinder. Ein Arzt constatirte eine kleine Wunde am Damm und nähte sie zu. Es trat bald Blutharnen und erhebliches Fieber auf. Als ich die Patientin

zum ersten Male sah, am 9. Tage nach der Verletzung, zeigte sie bereits Symptome septischer Infection. Bei der Untersuchung der Blase fand ich den grössten Theil des Cylinders in der Blase liegen und extrahirte die einzelnen Stücke, von welchen einige bis zu 5 cm lang und $2^1/_2$ cm breit waren. Patientin ging an Blasendiphtherie zu Grunde, und es zeigte sich, dass der Cylinder einen 8 cm langen Weg hatte zurücklegen müssen, um bis in die Blase zu kommen. Hätte man die Aufspiessungswunde näher untersucht, so wäre meines Erachtens die Patientin heute noch am Leben.

Herr Rose: Wie man von den Schnittwunden, welche möglichst ideal die Zellen des Gewebes nur übereinanderschieben sollen, die Hiebwunden schied, bei denen es sich zugleich um eine Quetschung und Zertrümmerung in der Nachbarschaft der Trennung handelt, so pflegte ich von den Stichwunden ohne Quetschung unter dem Namen der Stosswunden alle die Wunden abzusondern, bei denen die Durchdrängung der Haut zugleich unter einer starken Quetschung zu Stande kommt, wie es schon die Wunden mit dem plumpen Bauchtroikart, mit glühenden Eisenstäben, dann die Bajonnetwunden, endlich die Pfählwunden im Gesicht, am Kniee, am Gesäss zeigen. Pfählwunden durch Auffallen auf Bohnenstangen mit Verlauf vor dem Bauchfell habe ich auch mehrfach gesehen; in der Regel war die linke Leiste oder die linke Fossa iliaca unterwühlt, oft das viele Zoll lange Ende der Stange abgebrochen und zurückgeblieben; der Verlauf bis zur Heilung in früherer Zeit ein langsamer. Viel schlimmer als diese praeperitonealen Pfählwunden sind auch noch heutzutage die gewöhnlichen, bei denen man nur gar zu leicht, bei vorliegender Durchdringung des Mastdarms, der Scheide, der Harnröhre, der Blase, die Hauptsache übersieht und erst bei der Section die Durchbohrung mehrfacher Därme gewahr wird.

Neben diesen zwei Klassen von Pfählwunden giebt es aber noch eine dritte, eine retroperitoneale, welche, wie die antiperitonealen, von dem Herrn Collegen Madelung geschilderten, das Bauchfell zwar auch verschonen oder nur streifen, trotzdem aber auch ohne Mitbetheiligung der Eingeweide in der Bauchhöhle zu recht unangenehmen Folgen führen können. So erinnere ich mich schon aus meiner Assistentenzeit in Bethanien einer solchen Pfählwunde, bei der der Knabe schliesslich an Verblutung in Folge Verletzung der Aorta zu Grunde ging. In einer Maschienenfabrik hatte er, mit beiden Händen aus allen Kräften sich stemmend, anziehen müssen und war bei plötzlichem Nachlass des Seils mit dem Gesäss auf den Boden geschlagen, wo gerade ein „Rattenschwanz", eine runde dünne, etwa einen Fuss lange Feile, deren Ende spitz zulief, senkrecht im Boden eingelassen war. Da die Wunde hinter dem After lag, den Mastdarm an der Rückwand entblösste, ohne dass man ihr Ende erreichen konnte, so musste wohl die Spitze der Feile die Aorta selbst getroffen haben. Mit palliativen Mitteln, der hohen Mastdarmtamponade, dem Colpeurynter, der Aortacompression liess sich die Blutung niemals dauerhaft bewältigen, und von der Aortenunterbindung glaubte Wilms damals vor bald 30 Jahren absehen zu müssen.

In meiner Züricher Klinik habe ich 1870 einen ganz ähnlichen Fall der Wundrichtung noch zur Behandlung bekommen. Der Damm und beide Wände des Mastdarms waren durch eine Bohnenstange durchbohrt, deren blutbeschmutztes, fast fusslang abgebrochenes Ende lange Zeit verwahrt wurde. Der Kranke bekam vollständigen Icterus. Bei Incision eines Abscesses an der Rückseite des Beckens fand sich dort eine Perforation des Knochens, die zur Drainage nach Chassaignac durch Becken und Mastdarm hindurch benutzt wurde. Nach der Operation schwand der Tetanus schnell, und der Kranke wurde geheilt entlassen.

Wenn übrigens in der Casuistik Pfählwunden sich nur bei Männern

finden sollten, so möchte ich daran erinnern, dass mir vor einigen Jahren in Bethanien eine Frau zuging mit einer frischen traumatischen Mastdarmscheidenfistel, die sie sich, abgleitend von der Lehne eines Stuhls durch Fall auf ein Stuhlbein zugezogen hatte; durch die Naht vom Mastdarm aus wurde sie von mir geheilt. Uebrigens habe ich schon in meiner Arbeit: über Operation der Blasenscheidenfistel, 1863, die Geschichte einer grossen Blasenscheidenfistel mitgetheilt, die durch Pfählung auf einen spitzen Stein entstanden war. Infolge heftig eintretenden Durchfalls hatte sich die kürzlich Entbundene schnell in der Küche hingehockt und beim Ausgleiten tiefen Blasenriss mit grossem Blutverlust zugezogen. Mittels Einheilung des Scheidentheils gelang Wilms die Heilung. Nicht so gut war sein Erfolg bei einem Kinde, welches eine Pfählwunde durch den Schnitt in den Mastdarm davongetragen hatte. Nach endlosen Mühen musste die arme Kleine bei Hinzutritt von Epilepsie ungeheilt das Krankenhaus verlassen. Immerhin mögen die Pfählwunden beim weiblichen Geschlecht in der That seltener sein.

Herr Bardeleben: Ich erlaube mir einen Fall mitzutheilen, der mir immer wieder vor die Seele tritt, wenn vom Aufpfählen die Rede ist.

Ein kräftiger Arbeiter war von einem Scheunenboden in die Tenne herabgestürzt und dort auf einem „Lünzstapen“ des in der Scheune haltenden leeren Erntewagens in der Art hängen geblieben, dass ihm der glatte spitze Pfahl vorn in der rechten Schenkelbeuge nach aussen von den grossen Gefässen in den Leib gedrungen und unter der rechten Niere hinten wieder hervorgetreten war. Der Dienstherr, Graf Bismarck-Bohlen, der wie ein Vater für seine Leute sorgte, liess den Unglücklichen, nachdem er freilich einige Zeit in dieser grauenhaften Suspension geschwebt hatte und dann von Arbeitsgenossen abgehoben worden war, durch seinen Hausarzt, welcher schnell herbeigeholt wurde, in Behandlung nehmen. Dieser unterliess denn auch nicht, dem damaligen „Genius epidemicus“ entsprechend (es war im Jahre 1850), zwei Aderlässe zu machen, die dem Manne auch recht gut bekommen sind. Mit der grössten Sorgfalt wurde der Verletzte dann, etwa 2 Meilen, nach Greifswald in meine Klinik gebracht. Zunächst kam aus den Wunden nur etwas blutige Flüssigkeit, dann drängten sich Fettklümpchen hervor; vom 3. Tage ab aber und demnächst Wochen lang ergoss sich zunächst aus der vorderen, dann auch aus der hinteren Oeffnung Darmkoth. Symptome von Peritonitis traten nicht auf. Die Heilung erfolgte in 6 Wochen. Offenbar hatte der „Lünzstapen“ die hintere Wand des Colon ascendens aufgerissen oder derart gequetscht, dass Nekrose und dadurch Oeffnung des Darmrohres folgte. Ich habe den Mann noch im Herbst der damals in Greifswald tagenden „Naturforscherversammlung“ vorstellen können und habe ihn noch viele Jahre später in vollem Wohlbefinden wiedergesehen; nur einem Folgeübel ist er nicht entgangen, welches nach Verwundungen der Bauchwände nie auszubleiben scheint, wenn es auch manchmal recht spät kommt: es hat sich eine Hernie entwickelt. Diesem Schicksal, fürchte ich, wird der durch Herrn Collegen Madelung so glücklich geheilte, höchst interessante Verletzte auch nicht entgehen. Möge er so lange darauf zu warten haben, wie jener berühmte Patient, der sich auf der Walfischjagd den Leib anfgeschlitzt hatte und bei dem die Prophezeihung von B. Bell, „er werde eine Ventralhernie bekommen“, erst nach 30 Jahren in Erfüllung ging!

Herr E. Küster: Es ist vielleicht nicht ohne Interesse, hervorzuheben, dass die von Herrn Madelung geschilderte typische Verletzung nicht immer ihre Eingangspforte am Damm zu haben braucht, sondern dass dieselbe auch im Mastdarm liegen kann. Einen solchen Fall sah ich vor ca. 4 Jahren.

Ein Knabe war mit dem Gesäss auf einen Stock gefallen, hatte darnach aus dem Mastdarm geblutet, später Eiter verloren, hatte eine Zeit lang Störungen der Urinentleerung gehabt und eine Urinfistel bekommen. Als der Knabe nach 5—6 Wochen in meine Behandlung überging, fand ich an der vorderen Mastdarmwand eine Fistel, von der sich eine Sonde bis zu der feinen Fistel in der Pars membranacea urethrae vorschieben liess. Nach Spaltung dieser letzteren fand sich ein weiterer Gang, welcher über die rechte Inguinalgegend hinweg in die rechte Unterbauchgegend führte bis fast zur Nabelhöhe hinauf. Hier wurde ein neuer Einschnitt gemacht und ein abgebrochenes Holzstück in dem präperitonealen Gewebe aufgefunden. Die Heilung ist dann in einigen Wochen erfolgt. Es ist klar, dass nur das Zerbrechen des Stockes die Vervollständigung der Verletzung bis zu einer Durchbohrung des Bauchfelles in der Gegend des rechten Rippenbogens verhindert hat.

5. Herr Gurlt demonstrirt den **antiseptischen künstlichen Schwamm** des Prof. Dr. Alexander v. Pöhl in St. Petersburg[1]). Derselbe besteht in einer Gummiblase, die wie ein Geldsack zugebunden ist, Sublimatlösung enthält und mit einer mehr als $3^1/_2$ m langen Mullbinde umwickelt ist, die ihrerseits wieder eine durch eine Stecknadel zusammengehaltene Umhüllung

[1]) Anmerkung bei der Correctur. Es sind mir nachträglich von Herrn Dr. v. Pöhl einige Beobachtungen über die Beziehungen des Kautschuks zur Sublimatlösung zugegangen und Herrn Münnich mitgetheilt worden. Danach fand sich bei einer Prüfung von Verbandpäckchen, die fast $1^1/_2$ Jahr alt waren und eine Sublimatlösung von 1 : 1000 enthielten, dass letztere nunmehr 1,11 : 1000 war, indem durch Verdunstung der Verlust einer geringen Menge Wasser stattgefunden hatte. Im übrigen ist Herr v. Pöhl, nach directen Beobachtungen, der Ansicht, dass bei der Zimmer temperatur gut vulcanisirter Kautschuk auf Sublimat keinen Einfluss hat, und sei demnach ein Verlust des Sublimates durch Reduction in der Kautschukblase, resp. der antiseptischen Eigenschaften des Verbandpäckchens nicht zu befürchten. Ein Beweis dafür, dass das Sublimat sich nicht in Calomel oder andere unlösliche Verbindungen umwandele, sei auch der, dass die Flüssigkeit in der Blase vollkommen klar bleibe. Die weisse Färbung, welche die Innenseite der Blase annimmt, ist nicht auf eine Zersetzung des Sublimats zurückzuführen, sondern ist (wie auch Herr Münnich anerkennt) einfach auf die Einwirkung des Wassers (destillirtes Wasser würde dasselbe thun) zurückzuführen, welches eine oberflächliche Quellung des Kautschuk bewirkt, die auch verhindert, dass dieselbe brüchig wird, was gewiss ein Vortheil ist. — Herr Münnich erkennt an, dass die Gummiumhüllung von sehr guter Qualität sei und, trotz ihrer Zartheit, eine bedeutende Widerstandsfähigkeit besitze. Auch er fand den Inhalt der Blase wasserklar, jedoch setzte derselbe nach längerem Stehen an der Luft leichte schwärzliche Partikel ab; zu einer genauen quantitativen Untersuchung des Inhaltes gebrach es ihm an Zeit. Er wurde zu seiner Aeusserung über die wahrscheinlich sehr baldige vollständige Zersetzung der Sublimatlösung in der Gummiblase durch seine Untersuchung der officiellen preussischen antiseptischen Sublimatverbandpäckchen veranlasst, bei der er fand, dass die umhüllende Oelleinwand durch die von derselben ausgehende Verdunstung des Leinölfirnisses in jener einen sehr reducirenden Einfluss auf das Sublimat ausgeübt hatte, so dass jene Umhüllung durch eine andere ersetzt werden soll. Dagegen wünscht er seinen in der Sitzung gethanen obigen Ausspruch sehr zu modificiren, wenn er auch aus praktisch-technischen Gründen seine Erklärung gegen die Pöhl'schen Verbandpäckchen aufrecht erhält.

besitzt. Der Schwamm, eigentlich als erster Verband auf dem Schlachtfelde bestimmt und deshalb von jedem Soldaten mitzuführen, besitzt eine so bedeutende Widerstandsfähigkeit, dass die Gummiblase, selbst wenn man fest mit dem Fusse auf sie tritt, nicht zersprengt wird. Er ist einer doppelten Verwendung fähig, nämlich als Schwamm und als Verband. Wenn man nämlich, nach Ausziehung der Stecknadel, durch die Umhüllungen hindurch die Gummiblase mehrfach ansticht, tritt natürlich die Sublimatlösung aus und durchtränkt die Umhüllung, so dass mit derselben, wie mit einem nassen Schwamme, die Umgebung einer Wunde abgewaschen werden kann. Nimmt man jetzt die äussere, nunmehr beschmutzte Umhüllung ab, so lässt sich bei weiterem Drucke durch die umhüllende Mullbinde hindurch noch eine nicht unbeträchtliche, zur Bespülung der Wunde hinreichende Quantität des Inhaltes der Blase ausdrücken, während gleichzeitig die Mullbinde in ihrer ganzen Länge von der Sublimatlösung angefeuchtet wird und, nachdem sie abgewickelt und theilweise mehrfach zusammengelegt oder auch in zwei Theile getheilt worden ist, zum Verband von einer oder von zwei Wunden benutzt werden kann. Der Vortragende war der Ansicht, dass, abgesehen von der Verwendung auf dem Schlachtfelde, der antiseptische Schwamm vielleicht auch in der Civilpraxis, namentlich eines Landarztes, sich nützlich erweisen könne, indem das leicht transportable und nicht zerbrechliche Material gleichzeitig Verbandstoff und Verbandflüssigkeit in sich vereinigt, die zum Verbande von Wunden und zur Benutzung nach kleineren Operationen ausreichend sein dürften. Der Vortragende brachte eine Anzahl ihm seitens des Erfinders durch die russisch-amerikanische Gummifabrik in St. Petersburg, welche die Fabrikation übernommen hat, überwiesene antiseptische Schwämme zur Vertheilung, konnte aber die an ihn wegen des Preises u. s. w. gerichteten Anfragen nicht beantworten.

Herr Münnich ist der Ansicht, dass das Sublimat sich schnell zersetzen würde.

Herr Gurlt: Ich habe das nicht zu vertheidigen.

6. Herr Zehnder: **Ersatz verloren gegangener Lymphdrüsen.** (Der Vortrag wird publicirt werden.)

7. Herr de Ruyter: **Demonstration eines angeborenen Tumors.** Es handelt sich um die Leiche eines $1^1/_2$ Jahre alten Kindes weiblichen Geschlechts, welches sich in seinem ersten Lebensjahre gut entwickelt haben soll. Dann wurde jedoch von den Eltern eine Geschwulst in der rechten Leistengegend bemerkt, die bald ausserordentliche Dimensionen annahm, das Allgemeinbefinden war gestört, die Kräfte nahmen ab, und das Kind wurde am 29. August in die Königl. Klinik gebracht. Während des Aufenthaltes in der Klinik ist ausser einer täglich sichtbaren Grössenzunahme der Geschwulst Bemerkenswerthes nicht zu registriren. Die Bauchvenen waren strotzend gefüllt, es trat Oedem des rechten Beines auf, und unter steter Abnahme der Krüfte trat am 31. October der Tod ein. Bei der Section fand sich nun, dass es sich um ein mannskopfgrosses extraperitoneales Spindelzellensarcom gehandelt hat. An einer Stelle ist das Ligam. latum perforirt und reicht ein vorspringender Knoten in die Peritonealhöhle. Die ganze Geschwulst ist vom Peritoneum überzogen, das Ligam. latum ausserordentlich in die Länge gezogen, der Uterus hat die Form eines langen Schlauchs angenommen. Die Därme sind nach oben gedrängt, das Coecum mit dem Proc. vermiformis berührt den Leberrand. Alle Bauchorgane sind, bis auf die rechte Niere, welche sich im Zustande der Hydronephrose befindet, gesund. Die Geschwulst reicht mit einem etwa faustgrossen Knoten unter dem Poupart'schen Bande bis an den Oberschenkel herab.

Es fragt sich nun, welches ist der Ausgangspunkt? Ausgeschlossen sind die Bauchorgane, ebenso die Knochen. Es bleibt nur das Ligamentum latum und das Beckenzellgewebe. Da das Ovarium erhalten, kommt dies nicht in Frage. Das Parovarium ist wegen der Lage und wegen des mikroskopischen Befundes, welcher ein reines Spindelzellensarkom ergiebt, auszuschliessen. Derselbe Gesichtspunkt spricht gegen die Möglichkeit der Entwickelung aus einer versprengten Nebenniere. Es bleibt somit nur das weiche Beckenzellgewebe über; es sind von Virchow derartige Geschwülste erwähnt (Geschw. II. p. 271). An den citirten Stellen, wo die Beschreibung sich finden soll: Lobstein, Pathol. Anal. I. p. 283, Virchow, Gesammelte Abhandl. p. 566 hat Vortr. nichts finden können. In einer Dissertation von Stern 1876 sind 3 Fälle aus der Langenbeck'schen Klinik beschrieben, die extraperitoneale Beckentumoren betreffen. Es waren jedoch drei erwachsene Frauen damit behaftet und fehlt eine mikroskopische Diagnose. In diesem Falle handelt es sich, wie schon oben gesagt, um ein Spindelzellensarkom, welches in zwei durch eine bindegewebige Kapsel getrennte Partieen zerfällt, die eine ist fest und sehr gefässarm, die andere Hälfte gefässreich und weicher. (Ausführliche Mittheilung wird vorbehalten.)

Sitzung am 9. December 1889.

Vorsitzender: Herr Gurlt; Schriftführer: Herr Israel.

1. Herr de Ruyter demonstrirt vor der Tagesordnung **Overbach's Regulativspritze.**

2. Herr Bramann: **Seltenheiten aus dem Gebiete der Herniologie.** (Der Vortrag wird in der Deut. med. Wochenschr. veröffentlicht werden.)

3. Herr Nasse demonstrirt a) eine Reihe von **Knochensarkomen, bei welchen die Geschwulst in die Venen heineingewachsen war,** darunter ein Fall von ganz enormer intravenöser Sarkomwucherung. Er bespricht die Bedeutung derartiger Befunde für die Bildung der Metastasen und für die Prognose des betreffenden Falles. Ausführlich werden die Fälle in einer Arbeit über die Sarkome der langen Extremitätenknochen, welche demnächst in Langenbeck's Archiv erscheinen wird, besprochen werden.

b) Herr Nasse stellt ferner eine gutartige **Mischgeschwulst der Wange** vor, welche sich bei einer Frau in mittleren Jahren ganz langsam entwickelt hat. Dieselbe ist ganz analog der Geschwulst, über welche Herr Dr. Bartels in der letzten Sitzung berichtet hat. Sie sass dicht unter der Schleimhaut an der Umschlagsfalte derselben, etwa der Fossa canina entsprechend. Sie war leicht verschieblich, gut abgekapselt und liess sich nach Spaltung der Schleimhaut stumpf ausschälen. Die Grösse betrug etwa die eines Hühnereies. Die Gestalt war rundlich, höckerig. Consistenz mässig derb. Schnittfläche nicht ganz glatt, im allgemeinen grau, stellenweise leicht gelblich gesprenkelt. Einige kleine Knorpelinseln sichtbar. Mikroskopisch entspricht die Geschwulst den Tumoren, welche Kolaczek als Angiosarkome, Kaufmann in seiner Arbeit über Parotissarkome als plexiforme Sarkome, Fibrosarkome oder Fibrochondrosarkome bezeichnet hat. Der Bau ist oft Drüsengebilden oder Adenomgeweben täuschend ähnlich. Der Ausgangspunkt der Geschwulst ist nicht mit Sicherheit genau zu bestimmen. Die Classificirung der Geschwulst behält sich der Vortragende noch vor, nachdem die Geschwulst genau untersucht ist.

Ueber eine zweite gutartige Wangengeschwulst konnte der Vortragende nur referiren, da der Patient nicht zur Vorstellung erschienen war. Es han-

delte sich um eine etwa haselnuss- bis fast kirschgrosse Geschwulst, welche dicht unter der Schleimhaut, etwa in der Mitte der Wange, sass. Sie war rundlich, sehr derb, leicht verschieblich und war von dem Patienten vor mehreren Jahren zuerst bemerkt worden. Seitdem hatte sie sich sehr langsam vergrössert.

Herr Bartels beobachtete ein sehr grosses gemischt zelliges, aus Spindel- und kleinen Rundzellen bestehendes, parostales Sarkom des Oberschenkels bei einer 25jährigen Frau, dessentwegen Wilms die hohe Amputation ausführte. Der knollige Tumor reichte von der unteren Grenze des oberen Drittels des Femur bis zu den Condylen herunter, lag dem Periost direkt auf und hatte den Musc. biceps vollständig durchwachsen. Am oberen Ende des Tumors trat aus diesem eine grosse Vene fast rechtwinklig in die Vena cruralis ein. Sie war ganz mit Geschwulstmasse erfüllt, die sich zapfenförmig in das Lumen der Cruralvene hervorwölbte und deren Lumen hier um mindestens ein Drittel verengte. Im übrigen war die Vena cruralis noch für den Blutstrom durchgängig. Die Patientin starb 8 Tage nach der Operation unter sich allmählich steigerndem Kräfteverfall. Die Section wurde leider untersagt. Vielleicht haben auch hier bereits Metastasen in der Lunge bestanden, jedoch sind dieselben ja bekanntermaassen, selbst wenn sie bereits eine sehr hochgradige Ausbreitung besitzen, nicht zu diagnosticiren, da sie physikalisch nur die Zeichen eines weitverbreiteten, diffusen Katarrhs ergeben.

II.

Vorträge.

Die Heilbarkeit der Pyaemie.[1])

Von

Prof. Dr. Edm. Rose,

Dirigirender Arzt der chirurgischen Station Bethanien.

Seit Robert Koch's Untersuchungen über die Aetiologie der Wundinfectionskrankheiten aus dem Jahre 1878 ist für mich der Bann gebrochen, der auf der Behandlung der Pyaemie lag. Die Pyaemiefrage beherrschte doch bis vor kurzem unsere ganze Wundbehandlung und damit die Spitalhygiene. Nach 20 Jahren sollte jedes Krankenhaus abgerissen werden, war der ernsthafte Vorschlag, weil es doch durchseucht sei. Pirogoff verzichtete zuletzt (1864) ganz auf das Ideal eines gut eingerichteten Spitals. Thrombose und Embolie lasteten wie ein schweres Fatum auf den Schultern des jungen Wundarztes. Glückte es bei einer Oberschenkelamputation, einen fusslangen Thrombus aus der Schenkelvene zu ziehen, desto grimmigere Schüttelfröste bekam sofort der Kranke, um so schneller erlag er. Wie haben sich unsere Ansichten und damit unsere Resultate geändert!

Für mich zerfällt die Lehre von der Wundbehandlung und damit die Spitalhygiene in drei Perioden.

Unser alter Jeronymus Brunschwyg aus Strassburg erzählt uns vor vier Jahrhunderten: Die meisten Wundärzte behandeln ihre Wunden heutzutage mit Eierklar, ich habe es aber für viel besser befunden, ein Pulver anzuwenden, und die mir folgten, standen sich gut dabei. Das Pulver bestand aus Eierschalen, Drachenblut und anderen Adstringentien, die schon als Desinficientien nützlich gewesen sein mögen. Es war das derselbe Standpunkt, wie uns anfangs Lister seine Chlorzinkpaste empfahl. Das ist die alte empirische Periode, wo die subjective Erfahrung allein maassgebend ist. Die Bauernregel lautet: „Probiren geht über Studiren.“ Ein berechtigter Standpunkt, so lange man nichts Besseres hat! Der Anklang hängt dann von dem Vertrauen ab, das man zur Vorbildung

[1]) S. den ersten Theil dieses Bandes, p. 28.

und reicheren Erfahrung des Meisters hat. Vertrauen in unserm kritischen Zeitalter! Die Arena zum Kampf mit dem Schäfer und Scherer ist dann offen. Es kommt auf das Volk an, wem es mehr zutraut. Dann kann jeder nach seiner Meinung curiren! Man vergleiche nur mit Brunschwyg's solidem Werk die sogenannte „New Wundartzney" des Meisters Johannes von Parisiis, wie sie irgend ein Scherer für den Druck in Frankfurt am Main 1549 zusammengeschrieben hat. Die Praxis ist ganz frei! Sie ist aber auch danach. Der gelehrte Compilator Gualtherus Ryff verräth uns schon, wer 50 Jahre später in Strassburg die Praxis hatte. Er erklärt uns 1551, dass alle nicht complicirten Wunden leichtlich heilen — denn auch diese Zeit solche Wunden von einem jeden Bader oder Dorfscheerer, auch etwa von alten Weibern geheilt werden! Das Heilen ist dann reine Sache des Vertrauens zum Meister. Allein: Pejerat, qui jurat in verba magistri, ist ein alter Spruch, der Wahlspruch, den ich in meiner Anfangsvorlesung alle Winter meinen Zuhörern zu empfehlen pflegte.

Die Wissenschaft verlangt Zahl und Maass, womöglich den Versuch, mit dem sich jeder selbst überzeugen kann.

Die wissenschaftliche Wundarzneikunde, ihre zweite Periode, hat begonnen mit unserm unglücklichen Semmelweiss, dem vielverspotteten, vielverhöhnten und wegen seiner „Mörderbriefe" verfolgten, der doch wie kein zweiter, abgesehen vom alten Schlemm, das Wirken meines Lehrers Wilms bestimmt hat.

Mit Zahlen wies er nach, welch handgreiflicher Unterschied in den Resultaten zweier Nachbarkliniken, von denen die eine zum Touchiren der Studenten, die die Anatomie besuchten, benutzt wurde.

Mit der statistischen[1]) Methode wurde also bewiesen die Gefahr der Uebertragung fauler Stoffe auf den Menschen, die Uebertragbarkeit der Pyaemie. Die subjective Erfahrung bestätigte das bald.

Jetzt kam alles darauf an, alles Faule („Septische") von den Wunden entfernt zu halten. Das Leben des Chirurgen ging auf in den peinlichsten Maassregeln der Sauberkeit. Es war eine Gewissenssache, jede Wunde täglich mit dem sogenannten Chlorwasser abzuspritzen, ja Guyton de Morveau's Chlorräucherungen wurden in allen Krankensälen permanent. Die Luft der Krankensäle konnte nicht genug ventilirt werden. Alles Verdächtige wurde isolirt, der Pyaemische behandelt als todter Mann. Man fürchtete seine Ansteckung wie früher die eines Aussätzigen.

So brachte es Wilms nach Stromeyer dahin, 17 Oberschenkelamputationen zu seinem Ruhme hinter einander zu heilen, was ich ihm nach den Büchern der Anstalt nachgerechnet habe, zu einer Zeit, wo ich als Student in einer Klinik niemals einen operativen oder schwereren Fall durchkommen sah, zu einer Zeit,

[1]) Die Anwendung der Statistik in der Chirurgie war schon 100 Jahre älter, allein noch 1864 vermisste Pirogoff eine rationelle Statistik, die eben ähnliches zusammenstellt und vergleicht.

wo andere Kliniker 97% Hospitalbrand nach ihren eigenen Mittheilungen hatten.

Die Therapie der Pyaemie bestand in der ersten wissenschaftlichen Periode der Wundbehandlung nur in der Prophylaxe, aber die konnte nicht peinlich genug sein. In diesem Sinne wurde 1863 zum ersten Male in Deutschland ein Zelt für Kranke im Garten von Bethanien aufgerichtet, und ich habe 1864 die Resultate der Zeltbehandlung für Verwundete nach der statistischen Methode in meiner Abhandlung in den Charitéannalen geprüft und ihre Vortheile nachgewiesen.

In diesem Sinne hielt ich 1867 meine Antrittsrede in Zürich über das Kranken-Zerstreuungssystem im Felde und schilderte unter anderem die Verbesserung der Gesundheitsverhältnisse auf dem Schlachtfelde von Gitschin dadurch, dass ich nach Möglichkeit auf die Verlegung all' der Schwerverwundeten in die Scheunen drang. Die statistische Methode habe ich angewendet, um zu beweisen, wie bei der Scheunenbehandlung in Libun die Resultate der Behandlung, für damalige Verhältnisse leidlich genug, keineswegs so schlecht waren, wie Dumreicher es von allen preussischen Lazarethen in Böhmen behauptet hatte.

In diesem Sinne endlich habe ich nach einzelnen Proben in Berlin sofort auf der Klinik in Zürich ausnahmslos für alle Wunden systematisch meine offene Wundbehandlung eingeführt. Ihr Wesen sollte sein, dass jede frische Wunde [1]) vollständig unberührt blieb und im Vertrauen auf die Antiseptik der frischen Luft nur täglich mit Wundwasser abgerieselt werden sollte. Vollständig durchdrungen war ich davon, dass bei offenen Wunden die Pyämie nur durch Impfung zu Stande kommt bei Gelegenheit der kleinen Blutverluste, die mit Sonde und Pincette gemacht werden. Bekannt ist ja Stromeyer's Bann gegen alle Assistentensonden. Ihre Vorzüge für offene Wunden waren zu handgreiflich, die Mortalität der grossen Amputationen sank im Züricher Cantonspital dadurch von 51,4 auf 20%, ihre Kunst bestand nur darin, lauter offene Wunden zu haben. Nachdem sie 4 Jahre erprobt, veranlasste ich meinen damaligen Assistenten Krönlein, sie nach der statistischen Methode zu prüfen. Das überraschende Resultat, wie sie die Pyaemiecurve des Züricher Cantonspitals in seiner Dissertation darstellt, ist Ihnen bekannt. Den Namen offene Wundbehandlung habe ich empfohlen in Analogie für meinen Vorschlag, die zahlreichen zweifelhaften Bezeichnungen für Blasenspalte, -Vorfall etc. durch den Namen „offene Blasen" zu ersetzen. [2])

---

[1]) Auch im Gegensatz zur Wundbehandlung von Bartscher, deren Anwendung in Bethanien mich als Assistent nicht befriedigt hatte, weil der bedeckende Lappen so oft antrocknete.

[2]) Vergl. meinen Vortrag „Ueber das Offenbleiben der Blase" vom 23. Mai 1865 in der Gesellschaft für Geburtshülfe in Berlin, in der Monatsschrift für Geburtskunde Bd. 26.

Da kam nun 1878 die Arbeit von Rob. Koch, welcher die Wundbehandlung in die Höhe der exacten Naturforschung erhob, und damit ihre dritte Periode. Durch das Experiment entschied er den uralten Kampf um das Wesen der Infection, der Wundvergiftung, indem er für jede Wundkrankheit specifische constante und massenhafte Mikroorganismen fand und als einzige Ursache mit zwingender Gewissheit nachwies.

In dieser überwältigenden Arbeit hat mich nun nebenbei interessirt die Pyaemie, die ihm bei Kaninchen hervorzurufen glückte. Er wies von ihr nach, im Gegensatz von Davaines Behauptung einer sich steigernden Virulenz des septicämischen Durchgangsblutes, dass sie, auftretend ganz wie beim Menschen mit Infarcten in der Lunge, Milzanschwellung und entfernten Metastasen, übertragbar zwar sei, auch bei Verdünnung des geimpften Blutes, aber doch nicht bei zu starker Verdünnung, wo schliesslich der Effect ausblieb. Zur Uebertragung sind also ein gewisses Quantum von Pyaemiemikrokokken im Blut nothwendig, ein kleineres wird überstanden. In seiner bekannten Abbildung einer Nierencapillare zeigt er uns, wie die Mikrokokkenhaufen im Gefäss in specifischer Weise die Blutkörperchen verkleben und umspinnen; so kommt es zur Thrombose. Wenn aber einzelne Kokken doch in das Blut gelangen, so bilden sie sofort Gerinnsel, die, in die nächsten Capillaren verschwemmt, hier festsitzen, abfiltrirt werden.

Merkwürdig! Während sich die Milzbrandbacillen frei im Blut in so unendlicher Weise entwickeln, werden die Kokken bei der Pyaemie im Thrombus sequestrirt; kleine Mengen in der Circulation werden immer wieder als Gerinnsel abfiltrirt, und nur bei längerer Dauer des Processes nimmt ihre Menge im Blut so zu, dass es (abgesehen von den Circulationsstörungen durch die Embolien) tödtlich wirkt. Kleine Kokkenmengen im Blut überwindet das Thier bei der Pyaemie. Also doch wohl auch der Mensch!

Wäre es da nicht doch unsere Pflicht, das Kokkenquantum im Blut vorn vornherein so klein zu halten, als es möglich ist, sagte ich mir.

Wenn man nun andererseits sieht, wie Eberth's Typhusbacillen doch so oft erfahrungsgemäss vom Körper besiegt werden, ist es da nicht ein Unrecht, sich bei der Pyaemie in der Weise auf die Prophylaxe zu beschränken.

Freilich, behandelt hat man sie ja auch früher schon — oft genug ohne zu wollen.

Dieser Proteus unter den Krankheiten, wie sie der alte Jüngken zu nennen pflegte, womit habe ich sie nicht alles behandeln sehen — unter falscher Flagge. Allein, behandelt oder nicht, starb jeder echte Fall. Wie viele sogenannte Pyaemieheilungen habe ich auch erlebt, allein bei rigoröser Kritik konnte man stets gegen die Richtigkeit der Diagnose Einwendungen machen. Wie viele schwere Fälle von Intermittens und Urethralfieber bei Verwundeten habe ich als Assistent schon in Bethanien durchgebracht, wie viele Fälle von Trippergicht bei Urinabscessen, eitrige

Fälle von Knochen- und Gelenkrheumatismus. Die ganze Schaar der Inanitionskrankheiten, des Rheumatismus gravidarum et puerperalis, der erysipelatösen Gelenk- und Knochenkrankheiten kann als Complication zur Anfechtung der Diagnose geheilter Pyaemie angezogen werden.

Ohne Section hätte ich nur anerkannt als Pyaemie eine Verletzung, die sich mit multiplen Schüttelfrösten (womöglich mehrere an einem Tage), Milztumor und Lungenerscheinungen verbindet. Der Infarct würde sich dann durch Verjauchung oder wenigstens secundäre Pleuritis verrathen. Zuletzt sollte es zu den tertiären metastatischen Entzündungen und Eiterungen in den Geweben der Peripherie kommen.

Einen solchen Fall habe ich früher niemals durchkommen sehen.

Die Koch'schen Befunde haben mich veranlasst, seinen Anschauungen gemäss nochmals die active Therapie der Pyaemie vorzunehmen. Jeden Heerd der Pyaemie zerstöre ich, als ob sie nicht existirte, aber nach allen Regeln der Kunst, so schnell als möglich mit Ueberschwemmung von Antisepticis und Anwendung stärkster Roborantien. Es sollen damit entsprechend den Anschauungen von Rob. Koch nicht bloss die verschiedensten Depots der Kokken zerstört werden, soweit es eben in jedem Fall möglich ist, sondern von vornherein dadurch das Quantum der Kokken im Blut unter dem mit dem Leben verträglichen Minimum gehalten werden, bis der Körper sie alle mit Hülfe unserer Antiseptica überwunden hat.

Es ist mir auffallend gewesen, wie dieses active Vorgehen die Fälle geheilter Pyaemie gehäuft hat. Von den echten Fällen will ich Ihnen den vorstellen, der mir noch am meisten unter allen Pyaemieheilungen, die ich gesehen habe, dem Bild der metastatischen Pyaemie entspricht, zumal er auch sonst in ätiologischer und operativer Beziehung Ihr Interesse verdient.

Es handelt sich hier um ein junges Mädchen von 14 Jahren, welches Neujahr 1888 beim Schlittschuhlaufen umknickte und hinten überschlug. Mühsam schleppte sie sich in die nahe Wohnung und erhielt am anderen Tage vom Arzt der Schmerzen halber kalte Umschläge und Ruhigstellung verordnet. Die Mutter zog es dann aber vor, sich an eine „Streichfrau" zu wenden, welche am vierten Tage zweimal unter den unsäglichsten Schmerzen die Massage ausführte. Es stellten sich darauf Schüttelfröste und Erbrechen ein. Der jetzt wieder am 7. Januar zugezogene Arzt fand eine Eiterblase an einem Knöchel, die er öffnete; weitere Schüttelfröste und neue Durchbrüche folgten, so dass sich der Arzt veranlasst sah, die Kranke nach Bethanien zu schicken.

Bei der Aufnahme am 17. bot das blasse, verfallene, schwer kranke Mädchen, welches 19 Schüttelfröste gehabt haben sollte, folgenden Befund:

Starker Herpes labialis, Brust, Bauch und Rücken über und über mit Sudamina bedeckt, Zunge trocken, dunkelroth mit starken Papillen, auf beiden Lungen zahlreiche, kleinblasige Rasselgeräusche, Vergrösserung der Milz, Schmerzhaftigkeit der Ileocoecalgegend auf Druck, Puls klein und frequent. Die Kranke war bald somnolent, bald aufgeregt delirirend die ersten Wochen, Fieber nicht stark. Zwei Schüttelfröste in den ersten 12 Stunden in Bethanien. Sie klagte über Schmerzen am rechten Ellenbogen, welcher geschwollen,

bei Flexion und Extension sehr schmerzhaft war. Der Druck auf die Condylen war ebenfalls sehr schmerzhaft.

Der spindelförmig geschwollene Fuss war stark geröthet, krachte bei der leisesten Bewegung und entleerte aus mehreren Löchern an beiden Knöcheln massenhaft Eiter; in ihrem Grunde zeigen sich necrotische Gewebsfetzen und am äusseren Fussrand und Fussrücken zwei grosse Abscesse, am geschwollenen Unterschenkel rothe Stränge.

In der Meinung, dass die Kranke in Folge einer misshandelten Fractur Vereiterung aller Fussgelenke mit nachfolgender Pyämie bekommen (Embolie der Lungen, Milztumor, tertiäre Metastase im rechten Ellenbogen), schritt ich am 18. Januar nach den besprochenen Grundsätzen erst recht zur Operation und machte, wie es vorm Jahr hier besprochen,[1]) meinen „verlängerten" Mikulicz, d. h. eine Resection aller Fussgelenke. (Spring-Chopart' und Lisfrank'sches Gelenk.) Es fand sich das Schiffbein zerbrochen, so dass die Tuberositas ossis navicularis abgesprengt an der Sehne des Musc. tibial. post. hing. Die Sehnenscheiden waren grösstentheils necrotisch zerfallen, fast alle Bänder durch Eiterung zerstört. Die Fussknochen zum Theil ohne Knorpel und in ihren Verbindungen gelöst, ein Eiterherd wurde sogar getroffen beim Durchsägen der Basis der Metatarsi, weshalb der kleine Höhlenrest ausgekratzt wurde. Die amputirten Basen der Metatarsi wurden mit den amputirten Malleolen durch zwei dicke Catgutnähte vereinigt, die Haut mit Seide genäht nach Einpflanzung von zwei Drains, und endlich der gespaltene Fussrückenabscess mit Sublimatgaze tamponirt. Natürlich liess es sich nicht unter so schwierigen Umständen vermeiden, dass an den Nähten etwas von der verdünnten Haut abstarb, wie denn auch später im März noch mehrere kleine Necrosen von der Sägefläche der Mittelfussknochen, besonders des fünften, abgingen; im grossen kam jedoch die prima intentio zu Stande, und die Verbindung der Knochen wurde eine ganz feste, wie Sie fühlen.

Die Pyaemie mit ihrem Fieber nahm natürlich noch ihren weiteren Verlauf. Am 23. Januar fing die Kranke an, auch über den linken Ellenbogen und den linken Fuss zu klagen, die beide etwas geschwollen waren, und jetzt, wie schon bisher der rechte Arm, mit Schienen und Eisblasen behandelt wurden.

Am 27. Januar klagte sie über Schmerzen in der rechten Seite, wo sich ein Pleuraexsudat bis zum Schulterblattwinkel eingestellt hat. Am 1. Februar musste ein Abscess am rechten Fussrücken und am linken inneren Knöchel gespalten werden, ohne dass sich in ihm Gelenk und Knochen betheiligt fand. Dagegen war das linke Ellenbogengelenk so vereitert, dass es geöffnet werden musste. Es wurden zwei dorsale Längsschnitte gemacht und zwischen Knochen und Triceps durch die Gelenkkapsel ein Chassaignac durchgezogen, da die Gelenkknochen nicht angegriffen waren. Der Pleuraerguss hatte zum Glück nicht weiter zugenommen. An diesem Abend war die Kranke zum ersten Mal fieberfrei, wenn auch noch lange Zeit alle Wunden trotz reichlicher Sublimatbehandlung belegt aussahen.

Am 7. Februar nahm der Pleuraerguss sichtlich ab, so dass man hoffen konnte, hier um eine Operation doch noch zu kommen, zumal die Behandlung der Kranken schon so mühselig war, dagegen wurde der rechte Ellenbogen wieder schmerzhafter und stärker.

Am 14. Februar wurde auch rechts die Arthrotomie wegen Vereiterung des rechten Ellenbogengelenkes nothwendig; beim Ausspülen des Gelenkes kam Knochensand heraus, und die Gelenkfläche des Olecranon fühlte sich rauh an.

[1]) Vgl. Deutsche Zeitschrift f. Chirurgie 1888, Bd. 27. XVII. p. 434.

Ende Februar stellte sich unter Abnahme der Pleuritis auch Appetit ein und etwas Erholung, am 9. März ist das Pleuraexsudat fast verschwunden, die Milz durchweg kleiner geworden. Links konnte der Chassaignac am 1., rechts am 17. März fortgelassen werden, und beide Arthrotomieen heilten mit Synostose.

Obgleich nun das Befinden Fortschritte machte, kam es doch noch zu weiteren Eingriffen. Die Heilung des rechten Ellenbogengelenkes war nicht von Bestand, es musste wegen einer Fistelbildung durch Caries am 20. September die vollständige Resection gemacht werden, die am 5. November ganz vernarbt war.

Schon vorher (d. 11. April) hatte im unteren Ende der linken Tibia ein Knochenabscess eröffnet werden müssen, allein am 14. September waren beide Füsse geheilt. Am 15. November konnte die Kranke das Bett und am 4. December das Haus ganz hergestellt verlassen.

Wie Sie sehen, hat sie sich recht gut von allen ihren Leiden erholt. Der linke Arm ist stumpfwinklig und steif geheilt, der rechte beweglich. Das linke Bein hat nicht gelitten, das rechte ist durch den verlängerten Mikulicz natürlich verkürzt, und die Kranke, die Sie jetzt nur noch mit einem Stock gehen sehen, bedarf deshalb des höheren Absatzes an der rechten Seite.

Es wäre doch schade gewesen, wenn man die Kranke, wie so viele ähnliche früher, sich selbst überlassen hätte, wenn sie nach der Regel zu Grunde gegangen wäre.

Es liegt ja auf der Hand, dass man bei solchen Heilungen in Betreff der inneren Metastasen, ihrer Zahl, Grösse und ihres Verlaufes vom Glück begünstigt werden muss. Immerhin hat für mich die Rob. Koch'sche Arbeit den Einfluss gehabt, dass der Pyaemische nicht mehr ein Noli me tangere ist.

Pyaemie und Carcinom bestimmen jetzt mein Verhalten in gleicher Weise. Wie ich bei jedem Gewächs (unter sonst geeigneten Verhältnissen) zur Entfernung bereit bin, bei carcinösen aber doppelt gründlich und schnell vorgehe, um dauernden[1]) Erfolg zu erreichen, so ist die Pyaemie für mich jetzt nicht mehr ein Grund, die Hände in den Schooss zu legen, sondern die nöthigen Operationen doppelt schnell und gründlich zu machen, im vollen Bewusstsein, wie schlecht der Erfolg ohne mein Verschulden beim Krebs wie bei der Pyaemie auch jetzt noch sein kann, gestützt aber auf die Erfahrung, dass jetzt bei der activen operativen Behandlung der Pyaemie wenigstens mehr durchkommen wie früher.

Ich verdanke es den Untersuchungen von Robert Koch, dass mit wachsender Energie die Behandlung der Pyaemie mir immer bessere Resultate gegeben hat.

---

[1]) Meine zum Theil seit 20 Jahren Bestand habenden Krebsheilungen hat Herr Dr. Edw. v. Meyer in Zürich gesammelt und im 28. Band unserer Deutschen Zeitschrift für Chirurgie veröffentlicht; es handelt sich nur um Fälle, deren Diagnose von Eberth in seinen histologischen Cursen geprüft und anerkannt wurde.

Ein Fall von Pneumatocele cranii supramastoidea. Operation. Heilung.[1])

Von

Prof. Dr. E. Sonnenburg in Berlin.

Ein in mancher Hinsicht eigenthümlicher Fall einer grossen Luftgeschwulst des Schädels, und zwar bei einem 12jährigen Mädchen, habe ich vor einiger Zeit Gelegenheit zu beobachten gehabt und die betreffende Patientin vor und nach der Operation (in der 23. und 25. Sitzung der freien Vereinigung der Chirurgen Berlins) vorgestellt. Ich lasse zunächst die Krankengeschichte folgen.

O. L., 12 Jahre alt, gracil gebautes und völlig gesundes, von gesunden Eltern stammendes Mädchen, bemerkte zuerst vor etwa einem halben Jahre oder etwas länger zufällig beim Kämmen hinter dem rechten Ohre eine kleine runde Geschwulst, die durchaus schmerzlos war und die nur durch allmähliche Vergrösserung der Patientin auffiel. Irgend eine Ursache für die Entstehung der Geschwulst kann Patientin nicht angeben. Zwar will sie Anfang Januar 1889 sich an einer Thürklinke an der rechten Kopfseite heftig gestossen haben, doch ergiebt die genaue Anamnese, dass bereits damals die Geschwulst schon bestand. An einer entzündlichen Krankheit des Gehörorgans hat Patientin nie gelitten. Das Gehör ist auf beiden Seiten gleich.

Als ich Anfang März 1889 die Patientin zum ersten Male sah, zeigte sich hinter dem Ohr in der rechten Hälfte der behaarten Kopfhaut eine eigenthümliche Anschwellung in Form einer prall anzufühlenden Geschwulst von etwa Apfelgrösse mit unregelmässiger beulenartiger Oberfläche, 6 cm lang (von oben nach unten gemessen), 9 cm breit. An den erhabensten Stellen ist die Haut bis zu 6 cm von dem Knochen abgehoben. Der genaue Sitz der Geschwulst ist folgender: Nach abwärts wird dieselbe begrenzt von einer Linie, die ein querfingerbreit oberhalb des äusseren Gehörgangs horizontal verläuft, und reicht nach hinten beinahe bis zum Hinterhauptsbein, circa 1 cm von der S. lambdoidea. Von da breitet sich die Geschwulst über der Tuber parietale und den hinteren Abschnitt der Linea semicircularis nach der Pfeilnaht aus, nach hinten oben bis zu 2 querfingerbreit sich derselben nähernd. Nach vorn zu endlich liegt die Grenze in einer Linie, die parallel der Kranznaht nach dem Kiefergelenk zu verlief. Der Hauptsitz der Pneumatocele liegt also mehr auf dem hinteren Scheitelbeine als auf

[1]) S. den ersten Theil dieses Bandes, p. 35.

dem Schuppentheil des Schläfenbeins. Am Warzentheil selber befindet sich kein Abschnitt derselben.

Die Geschwulst ist vollständig schmerzlos. Man kann sie überall comprimiren und mit dem Finger so weit eindrücken, dass man die knöcherne Unterlage fühlen kann, ohne dass dadurch Schmerzen verursacht werden. Die Hautdecke ist normal, weder heiss noch geröthet, dicht mit Haaren bedeckt. Der Tumor fühlt sich prall an, giebt bei der Percussion einen vollständig tympanitischen Schall. Durch starken Druck lässt sich die Geschwulst ohne irgend welche Empfindungen oder Beschwerden für die Patientin langsam verkleinern. Es werden nun deutlich in der Mitte der Geschwulst, besonders aber auch an ihrem unteren Rande, dünne, bewegliche, wie Knochenschuppen sich anfühlende Körperchen wahrgenommen, die in der Hautdecke zu liegen scheinen. Gegen den Rand der Geschwulst, besonders deutlich vorn und unten über dem Proc. mastoideus, fühlt man einen 1 bis $1^1/_2$ cm hohen unebenen warzenförmigen Knochensaum, der nach der Mitte der Geschwulst zu abfällt, aber auch hier fühlt man noch die knöcherne Basis rauh, mit Vorsprüngen und Leisten bedeckt, doch wird in dem Knochen keine Lücke oder Spalt wahrgenommen. Diese Untersuchung des Knochens wird noch wesentlich erleichtert, wenn man mit einer feinen Hohlnadel die Geschwulst punctirt. Es entleert sich dann unter zischendem Geräusche Luft, der Tumor fällt vollständig zusammen, und die beschriebenen Unebenheiten des Knochens sind abzutasten. Allmählich, besonders bei lebhaften Exspirationsbewegungen, füllt sich der Tumor wieder mit Luft, besonders schnell, wenn Patientin bei geschlossenem Mund und Nase kräftige Exspiration ausführt. Es besteht demnach eine Communication zwischen dem Tumor und der Rachenhöhle. Diese Communication musste vielleicht ventilartig sein, da die Füllung der Geschwulst mit Luft von der Rachenhöhle aus viel leichter und schneller erfolgt, als die Entleerung des Tumors durch Druck nach der Rachenhöhle. Die Untersuchung des äusseren Gehörganges, des Trommelfells, sowie der Tuba Eustachii ergiebt nichts abnormes.

Nach diesem Befunde konnte es keinem Zweifel unterliegen, dass es sich in diesem Falle um eine Pneumatocele cranii handelte. Die Luft war durch die Tuba Eustachii und die Paukenhöhle und wahrscheinlich durch die Zellen des Proc. mastoideus unter das Pericranium des Proc. mastoideus gelangt und hatte dasselbe nach und nach ausgedehnt und abgehoben. Der warzenförmige Knochensaum, die einzelnen Knochenschuppen, bewiesen gleichfalls, dass das Pericranium abgelöst sein musste.

In Hinsicht auf die etwa einzuschlagende Therapie war von der Incision mit nachfolgender Jodoformgaze-Tamponade sicher Heilung zu erwarten. Denn da es sich, soweit die Untersuchung es ergab, nicht um eine grosse Oeffnung oder Spaltbildung am Schädel handeln konnte, so mussten aller Wahrscheinlichkeit nach die kleineren Oeffnungen durch Ausfüllung der Wundhöhle mit Granulationen gleichfalls verschlossen werden. Gefahr für die Patientin war sicher durch die Operation nicht zu erwarten, so dass dieses operative Verfahren allen anderen unsichereren Methoden, z. B. auch den von Wernher in einem ähnlichen Falle angewandten Jodinjectionen vorzuziehen war.

Die Operation wird demnach in der Chloroformnarkose am 30. März 1889 so ausgeführt, dass über die rundliche apfelgrosse Geschwulst ein Längsschnitt geführt wird, vom Scheitel des Kopfes bis nach dem Warzenfortsatze, und zwar nach der Spitze desselben. Die Geschwulst wird dadurch in zwei ziemlich gleiche Hälften zerlegt, von denen die eine nach vorn über das Schläfenbein, die andere nach hinten, nach dem Hinterhauptsbeine sich erstreckt. Nach Durchtrennung der Haut und des Peri-

cranium entweicht sofort die Luft, der Tumor fällt zusammen. Der in der Tiefe sichtbare Knochen zeigt sich aber nicht völlig bloss, sondern mit einem fibrösen Ueberzuge versehen, gewissermaassen mit einem neuen Pericranium, das sich aber kaum an irgend einer Stelle vom Knochen lostrennen lässt. Nur unmittelbar über dem Proc. mastoid. ist der Knochen bloss und fühlt sich hier rauh, wie ein cariöser Knochen an. Von dem erwähnten fibrösen Ueberzug des Knochens gingen zahlreiche Stränge aus, die das alte mit dem neuen Pericranium verbanden und (war die Geschwulst mit Luft gefüllt) wie Säulen ein Gewölbe (das abgehobene Pericranium) stützten.[1]) Diese Stränge theilten die Pneumatocele in mehrere mit einander communicirende Felder, und erst nach Durchtrennung derselben konnte der Finger die Geschwulst nach allen Richtungen hin abtasten. Der Proc. mastoid. selber blieb fest bedeckt von dem hier sehnig verstärkten Pericranium. Aber nicht allein an der Insertion des Kopfnickers, sondern auch nach abwärts gegen den Hals hin hatte das Pericranium eine unüberwindliche Schranke gesetzt, dagegen die Ausdehnung nach aufwärts bis zur Gegend der Pfeilnaht, wo es bekanntlich wieder etwas fester anhängt, gestattet. Die nunmehr genaue Untersuchung der Knochenoberfläche liess nirgends eine abnorme Oeffnung oder Spalt wahrnehmen. Ebensowenig war von einer Sutura mastoidea-squamosa etwas zu sehen, nur etwas nach hinten zu zeigten sich oberhalb der Basis des Proc. mastoid. mehrere runde Oeffnungen im Knochen, anscheinend dem Austritt von Gefässen dienend. Der Knochen selber war überall als dick und hart zu erkennen. Da die Patientin chloroformirt war, so musste man für den Augenblick darauf verzichten, die Kranke bei geschlossenem Munde und Nase Luft durchpressen zu lassen, um auf solche Weise die eventuellen Oeffnungen zu finden. Dieser Versuch sollte bei dem ersten Verbandwechsel stattfinden. Zwei Tage nach der Operation wurde der Verband abgenommen, der Tampon entfernt, aber das Suchen nach einer Communication war auch jetzt ohne Resultat, die kleine Patientin versuchte nach besten Kräften Luft durchzupressen, doch umsonst, nirgends konnte man Luftaustritt aus irgend einer Oeffnung am Schädel wahrnehmen. Die Patientin gab selber an, sie fühle jetzt einen Widerstand und könne nicht wie früher die Luft durchpressen. Auch das Einführen eines Tubencatheters und das Hineinpressen von Luft mittels eines Gebläses hatte ebensowenig Erfolg. Es war demnach anzunehmen, dass die Luft aus mehreren kleinen Oeffnungen, die mit den Zellen des Proc. mast. communiciren mussten, aus der Paukenhöhle unter das Pericranium getreten war. Diese kleinen Oeffnungen (vielleicht die oben erwähnten runden Löcher oberhalb des Zitzenfortsatzes) waren nach der Operation bald durch Blutcoagula verlegt worden. Möglicherweise hatten auch die vorhererwähnten Periostsstränge nach ihrer Durchtrennung mit der Scheere die kleinen Oeffnungen verschlossen.

Ueber den weiteren Verlauf brauche ich nur noch wenig hinzuzufügen. Die definitive Heilung der Wundhöhle erfolgte anstandslos nach wenigen Wochen. Die abgehobenen Schädelbedeckungen legten sich wieder fest auf den Knochen an, ein Recidiv trat nicht auf.

In der Litteratur sind im ganzen 18 Fälle von Pneumatocele cranii berichtet worden. Zwei davon betreffen Luftgeschwülste, die mit dem Sin. frontal. zusammenhingen, die wir hier nicht weiter berücksichtigen wollen. Einen hierher gehörenden Fall beobachtete

[1]) Das Pericranium ist also nicht in toto und gleichmässig vom Knochen abgehoben worden, sondern hing noch an einzelnen Stellen mit demselben zusammen.

v. Bergmann (nach mündlicher Mittheilung), einen Fall nach Otitis: Rose. Ausführliche Zusammenstellungen über die bisher bekannten Fälle finden wir in den Abhandlungen von Wernher (Deutsche Zeitschr. f. Chir. Bd. III p. 381) und in der Pariser Dissertation von Brunschvig 1883. Ich werde daher auf eine Wiedergabe dieser Fälle verzichten können. Erwähnt sei hier nur zunächst noch der Fall von Fleury, da Wernher diesen noch nicht mit erwähnt (Bulletin de la Société de chirurgie 1867 p. 520).

Pat., 30 Jahre, Schneider, von gesunder Constitution, bemerkte vor 15 Monaten einen kleinen Tumor hinter dem linken Ohr an der Basis des Proc. mastoid. Der im Anfang langsam wachsende Tumor entwickelte sich in den letzten Monaten rascher. Es traten Schwindel und Kopfschmerzen auf, so dass der Pat. am 7. April 1867 in das Krankenhaus aufgenommen wurde. Der Umfang des Tumor betrug jetzt 56 cm. Am 9. April wurde eine Incision gemacht, der eingeführte Finger fühlte die bekannten Unebenheiten am Knochen. Der Tod erfolgte am 2. Mai an Sepsis. Die Aetiologie der Pneumatocele war dunkel, keine Syphilis, kein Trauma vorangegangen. Das Gehör war normal. Aus dem Sectionsbericht sei hervorgehoben, dass Wasser, in die Geschwulst eingespritzt, angeblich aus dem For. stylo-mastoideum herausgekommen sein soll (?). Erwähnen will ich noch, dass bei Lebzeiten Druck auf die Geschwulst pfeifende Geräusche im Ohre hervorrief.

In allen diesen Fällen von Pneumatocele cranii hat es sich um Austritt von Luft aus einer der pneumatischen Höhlen am Kopfe unter das Pericranium gehandelt. Die Luft konnte, wie auch in unserem Falle, in die Pharynxhöhle zurückgedrängt werden und ersetzte sich von daher wieder mehr oder weniger rasch. Durch das Pericranium wurde die Luft in einer circumscripten Geschwulst zusammengehalten. Wurde eingeschnitten, so fand man meist den Knochen unbedeckt und rauh, oder, wie auch in unserem Falle, von einer festhaftenden Bindegewebsschicht zum Theil bedeckt. Stets fanden sich die durch den chronischen Reiz entstandenen Veränderungen am Knochen selber, besonders am Umfange der Geschwulst, wo das Pericranium noch fest haftete, vor. Diese Veränderungen charakterisirten sich durch Unebenheiten am Knochen, die Wernher (l. c.) nicht unpassend mit einer Reliefkarte eines hohen Alpenlandes vergleicht: eine Menge steiler Gipfel und Leisten, durch tiefe Einsenkungen von einander getrennt, dicht neben einander. Die einzelnen Erhebungen erreichten eine Höhe von 1—$1^1/_2$ cm. Nur in wenigen Fällen gelang es, die in den Proc. mastoideus führenden Oeffnungen zu entdecken. Balassa (1854, Revue médico-chirurgicale de Malgaigne, t. XV, p. 22) konnte mehrere in den Proc. mast. hineinführende Oeffnungen nachweisen, Wernher fühlte durch die Kopfhaut am Proc. mast. eine Spalte, welche über die ganze Länge desselben verlief, deren Ränder nach aussen umgeschlagen waren. Oben klaffte die Spalte etwa 1 cm weit, nach unten lief sie spitz zu. In den meisten Fällen ist die Verbindung des Tumors mit den pneumatischen Räumen des Schädels nicht nachgewiesen worden. Auch in unserem Falle gelang es nicht, die Austrittsöffnungen für die Luft mit Sicherheit zu erkennen, sie konnten, trotzdem die Untersuchung des betreffen-

den Schädeltheils mit der grössten Genauigkeit gemacht werden konnte, nur vermuthet werden. In vielen Fällen wird die Annahme Wernher's, dass es sich um eine spontane Dehiscenz der Zellen des Proc. mast. handeln wird, das Richtige treffen. Zwar können auch Defecte der Knochenwand der Cell. mast. angeboren sein. Dieselben entstehen durch Offenbleiben der Fissura mastoidea-squamosa. Wichtiger als die Residuen dieser Spalte sind für die Erklärung der Entstehung der Pneumatocele die angeborenen Knochendefecte, welche die Zellen des Zitzenfortsatzes öffnen, und die oft eine nicht unbedeutende Weite haben, während die Residuen der Fiss. mast. squamosa meist ganz engen, feinen Gefässen zum Durchtritt dienen. Hyrtl, Zuckerkandl, J. Gruber, Schwarze, Bürkner haben derartige Ossificationslücken beschrieben. Die Fiss. mast.-squamosa verläuft auf der äusseren Fläche des Warzenfortsatzes von oben nach unten (vgl. Gruber, Wien. med. Wochenschr. 1867). Sie stammt von einer mangelhaften Verknöcherung des Schuppentheils mit der Pyramide und kann bis in die Warzenzellen eindringen. Nun ist es allerdings auffallend, dass die Pneumatocelen, trotzdem besagte Lücken in der äusseren Wand des Warzenfortsatzes sich vorzugsweise bei Kindern finden, bisher fast ausnahmslos bei Erwachsenen beobachtet wurden. Insofern ist unser Fall ein ganz eigenartiger, da es sich um eine 12jährige Patientin handelt. Denn in diesem Alter sind die Zellen des Proc. mast. meist noch unentwickelt. Bei der Patientin von Balassa (l. c.) handelte es sich um einen 16jährigen Knaben, bei dem die Pneumatocole sich im 11. Lebensjahre entwickelt haben soll, und in der eigenen Beobachtung von Brunschvig war die Patientin 15 Jahr alt (Brunschvig, Thèse, Paris 1883. Eigene Beobachtung).

Marie M., 15 Jahre alt, stammt von gesunden Eltern, hat gesunde Geschwister. Im Jahre 1879 bemerkte sie oberhalb des Ohrs und etwas nach hinten einen kleinen Tumor, etwa mandelgross, eine Geschwulst, die ohne Ursache und ohne Schmerz entstanden war. Einige Zeit später verspürte sie Sausen im Ohr und hatte zur selben Zeit heftigen Schnupfen und Stirnkopfschmerz. Bald verlor sie das Gehör vollständig auf der Seite. Bis zum Mai 1880 verschwand und kehrte die Geschwulst abwechselnd wieder. Seit dieser Epoche blieb aber die Geschwulst bestehen und vergrösserte sich, nachdem noch Patientin beim Spielen auf den Kopf gefallen war.

Status im Juli 1880. Gutes Allgemeinbefinden. Auf der rechten Seite oberhalb des Ohrs eine Geschwulst von tympanitischem Schall.

Ausbreitung nach oben von dem unteren Abschnitt der Apophysis mastoidea bis drei Fingerbreit von der Pfeilnaht. Von hinten nach vorn nimmt sie an Breite ab. „Elle présente la forme d'une gourde à grosse extrémité tournée en arrière et dont la partie rétrécie correspondrait au bord antérieur du muscle temporal".

Compression ändert nichts an der Geschwulst, bei forcirter Exspiration füllt sie sich gleichfalls nicht. Ausgangspunkt: die Zellen des Warzenfortsatzes.

Wurde angeblich durch wiederholte Punction mit nachfolgender Compression geheilt. Es muss hier offenbar eine sehr enge und kleine Communication mit der Paukenhöhle bestanden haben.

In allen übrigen Fällen handelte es sich aber um Erwachsene. Es erklärt sich dieses wohl daraus, dass kräftigeres Niesen und Schnauben, das eventuell bei vorhandener Dünnwandigkeit der Warzenzellen zur Ruptur derselben führen kann, von Erwachsenen eher ausgeführt wird. Ueberhaupt sind die Zellen des Proc. mast. von der Pubertätszeit an bei verschiedenen Individuen nach Grösse und Verbindung unter einander und mit dem Mittelohr, sowie in der Stärke ihrer Wandungen sehr ungleich entwickelt.[1]) Ebenso bestehen in Hinsicht auf die Vertheilung der luftzuführenden, zelligen Hohlräume im Vergleich zu der compacten und spongiösen Knochensubstanz am Warzenfortsatz grosse Verschiedenheiten, sowohl in Hinsicht auf die relative Grösse, als auch in Hinsicht auf die Anzahl der Warzenzellen und ihre Ausbreitung besonders auch nach hinten. Es ist dabei wohl zu unterscheiden zwischen einem aus reichlichem spongiösem Knochengewebe zusammengesetzten Warzenfortsatze und einem mit kleinen luftführenden Zellen versehenen. Letztere Hohlräume besitzen Schleimhautüberzug und stehen in der Regel mit der grössten und der Paukenhöhle zunächst liegenden Hauptzelle — dem Antr. mastoid. — in Verbindung. Erstere stellen Hohlräume dar von demselben diploëtischen Knochengewebe, wie dies auch bei den anderen Knochen des Körpers der Fall ist.

Die Verschiedenheiten in der Grösse, Ausbreitung und Abgrenzung der Warzenzellen geben uns für die Entstehung einer Pneumatocele ganz genügende Anhaltspunkte, ohne dass wir an besondere Spaltbildungen oder Ossificationslücken zu denken brauchen. Anders ist es bei jugendlichen Individuen, bei Kindern, da, wie schon bemerkt, die Zellen des Zitzenfortsatzes sich erst nach den Pubertätsjahren zu entwickeln pflegen.

Im kindlichen Alter existirt der Warzenfortsatz noch nicht in Gestalt eines mit zahlreichen Hohlräumen versehenen Anhanges der Paukenhöhle wie beim Erwachsenen, sondern es finden sich dort, neben der einen grösseren Zelle (der sogenannten Warzenhöhle) nur spärliche, luftführende Zellen. Nach Schwartze und Eysell (Arch. für Ohrenheilkunde, Bd. VII, p. 157) geht die Entwickelung und allmähliche Ausbildung von einer einzigen Zelle — dem Antrum mastoideum — aus, und zwar radienförmig gegen die Peripherie hin in horizontaler und verticaler Richtung. An der Bildung dieser Warzenzellen nimmt aber nicht bloss die Pars petrosa des Schläfenbeins, sondern auch in geringerem Grade die Pars squamosa Theil. Findet in der späteren Entwickelung eine mangelhafte Verbindung dieser Theile statt, so können die Hohlräume sowohl unter sich, als auch zur Paukenhöhle und zur Aussenfläche des Warzenfortsatzes in ein eigenthümliches Lagerungsverhältniss treten. Ausserdem findet sich besonders im jugendlichen Alter der Warzenfortsatz durchsetzt durch eine grosse Anzahl feiner Gefässverzweigungen.

---

[1]) Zur Demonstration dieser wechselnden Beziehungen wurden bei dem Vortrage eine grössere Anzahl von Präparaten umhergereicht.

[illegible]

[illegible]

[illegible]

Ein Beitrag zur Leberchirurgie.[1])

Von

Dr. James Israel.

Trotzdem die Operation des Leberechinococcus zur Zeit als eine der am besten ausgebildeten und gefahrlosesten der Abdominalchirurgie gelten darf, lehrt doch eine reichere Erfahrung auch auf diesem Gebiete noch manches Neue. Die Beobachtung eines bisher bei Leberoperationen nicht gekannten gefährlichen Ereignisses, — unerwartete im Verlaufe der Operation sich ergebende Schwierigkeiten, welche zur Aenderung des ursprünglichen Heilplanes zwangen, Complicationen, welche die Heilung auf das äusserste erschwerten, rechtfertigen die Mittheilung folgenden Falles:

Bei dem 34jährigen Patienten wurde schon im fünften Lebensjahre ein freibeweglicher Tumor in der Mitte der Bauchhöhle gefunden, der als ein eiförmiger, zwei Faust grosser Körper sich leicht im Leibe verschieben liess, und bei Lagewechsel, der Schwere folgend, sich bald auf die eine, bald auf die andere Seite des Leibes senkte. Vor 7 Jahren erfolgte nach Fieberanfällen ein Durchbruch in den Mastdarm, dessen Ort noch jetzt unmittelbar oberhalb und rechts von der Prostata als tief eingezogene Narbe zu fühlen ist. Vermuthlich hatte es sich um einen Echinococcus des Netzes gehandelt. Nach langdauernder Entleerung massenhafter Blasen per anum blieb Patient gesund bis zum September 1887, als Icterus, Leberanschwellung, Gefühl von Völle und Magendruck sich einstellten. Anfangs December 1887 fand ich einen mässigen Icterus und eine vergrösserte Leber. Ihre Volumszunahme erstreckte sich wesentlich nach der Bauchhöhle zu, woselbst der Rippenrand in der Mammillarlinie um 11 cm, der Schwertfortsatz um ebensoviel

[1]) Siehe den ersten Theil dieses Bandes, p. 8.

Die Aetiologie der Pneumatocele ist daher im jugendlichen Alter dunkel. Denn wenn man, wie in unserem Falle, keine Ossificationslücken vorfindet, ebenso wenig ein Offenbleiben der Fiss. mastoidea squamosa, so bleibt nichts anderes übrig, als anzunehmen, dass die zahlreichen, auch in unserem Falle auffallend grossen Gefässöffnungen am Zitzenfortsatz und oberhalb desselben irgendwie mit dem Antrum mastoideum communiciren, und dass dieselben der aus der Paukenhöhle und dem Pharynx stammenden Luft Austritt geben. Denn nur auf diesem Wege konnte die Luft unter das Pericranium gelangen und dasselbe abheben. An irgend andere Spaltbildungen ist bei Kindern schwer zu denken. Es können zwar osteogenetisch bedingte Spalten, die vorzugsweise Hinterhaupt und Scheitelbein einnehmen, auch in späteren Jahren noch persistiren, wie z. B. der von Retzius begutachtete Fall von Spaltdefect am Hinterhauptbeine eines 6jährigen Mädchens, der für eine Fractur gehalten wurde. Aber trotz eifrigen Nachforschens ist es mir nicht gelungen, irgend einen Fall zu finden, in dem es wahrscheinlich gewesen wäre, dass ein derartiger Spalt mit den Zellen des Proc. mast. in Zusammenhang gestanden, überhaupt in der Nähe des Zitzenfortsatzes sich befunden hätte.

Die vorhin erwähnten Verschiedenheiten in der Anordnung und Grösse der Zellen des Zitzenfortsatzes einerseits, ferner das Vorhandensein von Ossificationslücken und Spalten am Schädel andererseits erklärt es zur Genüge, dass der Sitz und besonders die Ausdehnung der Pneumatocele capitis variiren kann. In den meisten Fällen sass der Tumor im Anfang über dem oberen Theil des Proc. mast. und setzte sich von da aus über die eine Seitenhälfte des Kopfes fort (selbst darüber hinaus). Er war immer nur auf einer Seite. Seine Grenzen sind gewöhnlich unten eine Horizontale etwas oberhalb des äusseren Gehörgangs, nach hinten die Protub. occip., nach vorn das Os front., nach oben die Pfeilnaht. Der Tumor begann gewöhnlich als eine kleine haselnussgrosse Anschwellung an der Basis des Proc. mast. Der Rand des Tumors war in sämmtlichen Fällen von einem mehr oder weniger höckrigen oder warzigen Knochensaume umgeben, ähnlich wie bei einer älteren Blutgeschwulst, es bildeten sich ferner eigenthümliche Höcker und Leisten infolge des chronischen, durch die angesammelte Luft bedingten Reizes.

In Hinsicht auf die Aetiologie der Pneumatocele sei noch schliesslich bemerkt, dass in den meisten Fällen eine spontane Entstehung der Pneumatocele, wie auch in unserem Falle, angenommen werden musste. Nur in wenigen Fällen ging ein Trauma voraus. Forcirte Eintreibung von Luft in die Paukenhöhle führt Schmidt in seiner Beobachtung als Ursache an, doch scheint es sich in diesem Falle um ein Emphysem in der Warzenfortsatzgegend gehandelt zu haben. Rose beobachtete, wie bereits erwähnt, einen Fall von Pneumatocele bei Caries des Felsenbeins.

Ein Beitrag zur Leberchirurgie.[1])

Von

Dr. James Israel.

Trotzdem die Operation des Leberechinococcus zur Zeit als eine der am besten ausgebildeten und gefahrlosesten der Abdominalchirurgie gelten darf, lehrt doch eine reichere Erfahrung auch auf diesem Gebiete noch manches Neue. Die Beobachtung eines bisher bei Leberoperationen nicht gekannten gefährlichen Ereignisses, — unerwartete im Verlaufe der Operation sich ergebende Schwierigkeiten, welche zur Aenderung des ursprünglichen Heilplanes zwangen, Complicationen, welche die Heilung auf das äusserste erschwerten, rechtfertigen die Mittheilung folgenden Falles:

Bei dem 34jährigen Patienten wurde schon im fünften Lebensjahre ein freibeweglicher Tumor in der Mitte der Bauchhöhle gefunden, der als ein eiförmiger, zwei Faust grosser Körper sich leicht im Leibe verschieben liess, und bei Lagewechsel, der Schwere folgend, sich bald auf die eine, bald auf die andere Seite des Leibes senkte. Vor 7 Jahren erfolgte nach Fieberanfällen ein Durchbruch in den Mastdarm, dessen Ort noch jetzt unmittelbar oberhalb und rechts von der Prostata als tief eingezogene Narbe zu fühlen ist. Vermuthlich hatte es sich um einen Echinococcus des Netzes gehandelt. Nach langdauernder Entleerung massenhafter Blasen per anum blieb Patient gesund bis zum September 1887, als Icterus, Leberanschwellung, Gefühl von Völle und Magendruck sich einstellten. Anfangs December 1887 fand ich einen mässigen Icterus und eine vergrösserte Leber. Ihre Volumszunahme erstreckte sich wesentlich nach der Bauchhöhle zu, woselbst der Rippenrand in der Mammillarlinie um 11 cm, der Schwertfortsatz um ebensoviel

[1]) Siehe den ersten Theil dieses Bandes, p. 8.

überragt wurde. Nach oben dagegen war das Organ kaum merklich vergrössert, indem es hinten bis zum oberen Rande der zehnten Rippe reichte, in der Axillarlinie bis zum 6. I. C. R., in der Mammillarlinie bis zur 5. Rippe, in der Parasternal- und Sternallinie bis zum 4. I. C. R. Der rechte Lappen fühlte sich auffallend hart und uneben, gefurcht und höckerig an; am freien Rande war er mit Einkerbungen verschiedener Tiefe versehen — kurz, das Organ befand sich dem Gefühle nach im Zustande der Cirrhose, eine Annahme, welche durch die operative Autopsie bestätigt wurde. Probepunctionen in den hinter den Bauchdecken gelegenen Abschnitt der Leber waren erfolglos. Nur, wenn man eine sehr lange Hohlnadel dicht unter dem Rippenbogen einstechend steil nach oben in den hinter den Rippen gelegenen Theil der Leber einstiess, gewann man Echinococcusflüssigkeit.

Die Cyste musste demnach in der vom Zwerchfell eingeschlossenen Leberconvexität sitzen. Man hatte somit zwischen zweierlei Methoden zu wählen, dieselbe zugängig zu machen. Entweder konnte man nach meinem[1]) im Jahre 1879 zuerst ausgeführten dreizeitigen Verfahren mittels Rippenresection, Durchschneidung der Costalpleura und des Zwerchfells auf den Sack vordringen, oder gemäss Landau's Vorgang nach Spaltung der Bauchwand die Leber in starke Anteversionsstellung so weit herabdrängen, dass man die untere Grenze des Sackes zu erreichen vermochte. Ich wählte Landau's Methode, weil sie mir im Falle der Ausführbarkeit einfacher und schneller zum Ziele zu führen schien, als die meinige.

Nach Eröffnung der Bauchhöhle durch einen langen Querschnitt hart unter dem rechten Rippenrande fand sich aber ein Verhalten der Leber, welches jeden Versuch einer Herabdrängung derselben in Anteversion sofort als aussichtslos erscheinen liess. Denn das Organ war in den lateralen zwei Drittheilen des Schnittes auf weite Ausdehnung fest mit der Bauchwand verwachsen durch viele theils ganz kurze und straffe, theils flächenhafte Adhäsionen, deren Trennung nur stellenweise ohne Verletzung des Lebergewebes möglich gewesen wäre. Der sicht- und fühlbare Bezirk der Leber, von welchem die Adhäsionen ausgingen, befand sich im Zustande einer exquisiten Cirrhose, zeigte zwischen narbig aussehenden Furchen, grössere und kleinere Höcker und war am freien Rande ganz unregelmässig eingeschnürt. Ueber der Vorderfläche des Organs verlief von oben nach unten, gerade die Mitte des Bauchschnittes kreuzend, eine abnorm dicke Vene vom Caliber einer Femoralarterie, welche dem Patienten später beinahe verhängnissvoll geworden wäre.

Bei der Unmöglichkeit jedes Herabdrängens und Kippens der Leber versuchte ich den nicht verwachsenen medialsten Abschnitt

[1]) Verhandlungen der Deutschen Gesellschaft für Chirurgie 1879, I. p. 17.

der freigelegten Leberoberfläche in situ in die Bauchwunde einzunähen — auch dieser Versuch scheiterte an einer ungewöhnlichen Brüchigkeit des Leberparenchyms, indem jede Naht, ob tief oder oberflächlich, beim Knoten das Gewebe durchschnitt. Nun blieb weiter nichts übrig, als mit Verzicht auf Beendigung der Operation in dieser Sitzung die Bauchwunde mit Jodoformgaze auszustopfen, um 7 Tage später nach Bildung von Adhäsionen gegen meinen ursprünglichen Plan die ausserordentlich dicke Leberschicht zu durchtrennen, welche zwischen dem freigelegten Theile der Leber und dem Sacke lag. Da diese Schicht nach Ausweis der Probepunction auf dem nächsten Wege zur Cyste 7 cm betrug, führte ich die Durchtrennung des Gewebes zur Vermeidung von Blutung mit dem Thermocauter aus unter Leitung einer steil aufwärts bis zur Cyste eingestochenen Punctionsnadel. Das ging auch bis zu einer Tiefe von $^3/_4$—1 cm ohne Störung, bis plötzlich aus der vorher erwähnten dicken Vene eine profuse Blutung erfolgte, welche eine Compression von mehreren Minuten erforderte.

Eben war ich im Begriffe, nach Stillung der Blutung und Entfernung des Tampons die Operation fortzusetzen, als ein Ereigniss eintrat, welches durch seine völlig unerwartete Erscheinung doppelt erschreckend wirkte. Plötzlich wurde, trotz völlig freier Durchgängigkeit der Luftwege, die Athmung auf das äusserste dyspnoisch; die Frequenz der Athemzüge erreichte 60 in der Minute; sämmtliche respiratorische Hülfsmuskeln arbeiteten auf das angestrengteste. Eine tiefe Cyanose überzog die Schleimhäute und die Haut; Ohren und Fingernägel wurden dunkel pflaumenblau, wie ich es ähnlich nur an den Leichen Erhängter gesehen habe. Unter einer enorm starken Herzaction erzitterte die Brustwand; in frappantem Gegensatze zu der mächtigen Herzarbeit wurde der Radialpuls klein bis zur Unfühlbarkeit — die Töne über der Aorta wurden schwach und schwächer, während ein auffallend lauter klappender zweiter Pulmonalarterienton eine wachsende Spannung in der Pulmonalarterie verrieth. Bald verbreitete sich die dunkle Cyanose über den ganzen Körper; die Athmung wurde unregelmässig, aussetzend; auf eine tiefe stöhnende Inspiration erfolgte eine lange bange Athempause — Patient war moribund. Andauernde künstliche Respiration, einige 50 trockene Schröpfköpfe, schnell hinter einander applicirt, so viel auf einmal neben einander auf der Brust Platz hatten — zahlreiche Campherätherinjectionen führten gegen alle Erwartung die Katastrophe vorbei. Im Laufe einer Stunde war die Respirationsfrequenz von 60 auf 28 gesunken, die Cyanose nur noch in geringem Maasse wahrnehmbar. Die Auscultation der Lunge hatte beiderseits scharfes vesiculäres Athmen, hier und da ein ganz spärliches feines Knisterrasseln ergeben. Spätere Folgen stellten sich nicht ein.

Welche Deutung ist diesem Complex von Erscheinungen zu geben?

Ich fasse denselben auf als Folge des Lufteintritts in eine verletzte Vene mit Luftembolie in das Gebiet der Pulmonalarterie, und

leite diese Anschauung aus folgenden Gründen ab. Die Erscheinungen am Herzen sind nur zu erklären durch die plötzliche Einschaltung eines erheblichen Hindernisses in den Lungenkreislauf; nur so wird verständlich, wie trotz der enorm starken Herzthätigkeit so wenig Blut in das Körperarteriensystem gelangte, dass Aortentöne und Radialpuls fast verschwanden, während der Druck in der Pulmonalarterie stieg, wie sich durch eine auffallende Verstärkung des II. Pulmonaltones markirte. Die tiefe Cyanose war die Folge der Erschwerung des Lungenkreislaufes; das schnelle Verschwinden aller dieser Erscheinungen entspricht dem Wesen der Luftembolie, welche nach experimenteller Erfahrung schnell durch Resorption unschädlich gemacht wird, wenn sie nicht unmittelbar tödtet.

Die Momente, welche die Luftansaugung an dieser Stelle begünstigten, sind zu suchen erstens in der Einmündung der Lebervene in die Vena cava inferior unmittelbar vor deren Eintritt in die aspirirende Brusthöhle, sodann in der Einbettung der verletzten Vene in das schwielige Gewebe der cirrhotisch entarteten Leber, ein Verhalten, welches ein Zusammenfallen ihrer Wandungen nach der Durchschneidung unmöglich machte. Erklärlicher Weise war ich durch dieses aufregende Ereigniss gezwungen, die Operation unvollendet zu lassen, so dass nun aus dem ursprünglich beabsichtigten einzeitigen Verfahren ein dreizeitiges wurde. In der dritten Sitzung verwendete ich zur thermischen Durchtrennung der 7 cm dicken Leberschicht zwei Instrumente, die sich mir als nützlich bewährt haben. Um mit dem Thermocauter die Richtung nach der hoch und entfernt gelegenen Cyste nicht zu verlieren, stiess ich einen mit einer Rinne versehenen Troikarstachel in die Höhle. Als seine richtige Lage durch Ausströmen von Cysteninhalt längs der Furche markirt wurde, zog ich ihn zurück bis der Abfluss der Flüssigkeit sistirte, welche den Brenner ausgelöscht haben würde, und schob nun auf der Rinne einen 3 cm breiten, 7 cm langen messerförmigen Paquelinbrenner vor, dessen Kante winklig gegen den Griff inserirt war, um einen Canal von gleichmässiger Breite durch die ganze Dicke des zu durchtrennenden Leberparenchyms herzustellen. Der Canal wurde in doppelter Breite des Brenners angelegt, indem letzterer zum zweiten Mal auf der um 180° gedrehten Rinne in die Höhle vorgeschoben wurde.

Unmittelbar nach der Entleerung der Mutterblase entströmte reichlich Galle der Höhle. Dass nicht etwa das durchschnittene Parenchym der Leber die Quelle des Ausflusses war, bewies dessen unveränderte Dauer, nachdem der Canal durch eine dicke Hartgummicanule à chemise vollkommen fest tamponirt war. Die Thatsache des sofort erfolgenden Gallenausflusses beweist, dass usurirte Gallencanäle mit der Höhle durch offene Stomata communicirten, welche bei geschlossener Höhlenwand durch Druck der Blasen verlegt, nach deren Extraction ihren Inhalt ungehindert nach aussen entleeren konnten.

Während nun für gewöhnlich der Gallenausfluss bald versiegt,

hat er in unserem Falle über ein Jahr angedauert, und zwar in so starkem Maasse, dass in den ersten 4 Monaten mit ganz vorübergehenden Unterbrechungen die gesammte producirte, weit über einen Liter betragende Gallenmenge direkt nach aussen entleert wurde, ohne dass auch nur eine Spur in den Darm gelangte. Wenn nichts desto weniger in dieser Zeit bei entsprechender Kost das Körpergewicht sich um 5—6 Pfund hob, so ist das ein Beweis für die Unhaltbarkeit der Ansicht, nach welcher lang dauernde totale Gallenverluste mit Nothwendigkeit für den Körper verderblich sein müssten. In den folgenden 6 Monaten gelangte immer nur ein verschwindender Bruchtheil der Galle in den Darm, während der grösste Theil nach aussen floss. Erst im 11. und 12. Monat gelang es mir, noch vor wirklicher Heilung der Gallenfistel durch ein alsbald anzugebendes einfaches Verfahren die gesammte producirte Galle in den Darm zu leiten. Während nun in den wenigen bekannten Beobachtungen von ähnlich langer Persistenz einer Gallenfistel ein Grund für dieses fatale Ereigniss nicht gefunden werden konnte, lassen sich in unserem Falle zwei Ursachen klar erkennen: zunächst eine ausgebreitete Verkalkung, welche die Höhlenwand verhinderte, nach Entleerung der Blasen zu collabiren und durch Schrumpfung die Stomata der Gallengänge zu verschliessen, — sodann die cirrhotische Beschaffenheit des Organs, welche der Fortbewegung der Galle in normaler Richtung abnorme Hindernisse in den Weg legen musste. Demnach richteten sich meine therapeutischen Bestrebungen wesentlich auf eine Beseitigung der Kalkplatten sowohl auf chemischem, wie auf mechanischem Wege. Unter den vielfachen derartigen Versuchen erwähne ich die Einbringung von concentrirter Milchsäurelösung mittels getränkter Tampons, die Pinselung und Einspritzung von rauchender Salpetersäure. Diese Mittel hatten keinen nennenswerthen Erfolg. Mehr Nutzen stiftete die mechanische Therapie, das Losbrechen der Panzerplatten mit Elevatorium und Zange. Doch die Höhle verkleinerte sich wohl danach, aber die Galle lief unverändert weiter.

Fernere Versuche galvanocaustischer Verschorfung der Wandungen mittels Porzellanbrenners, in der Hoffnung die Abstossung derselben zu befördern, waren ebenso erfolglos. Ebensowenig leisteten zu demselben Zwecke ausgeführte Injectionen siedenden Wassers: Die Höhle wurde zwar immer kleiner, aber der Gallenverlust blieb derselbe. Alle diese Eingriffe führten nicht zu der von mir erstrebten Entzündung der Cystenwand, durch welche ich auf dem Wege der Granulationsbildung einen Verschluss der Gallengangsöffnungen erhoffte, offenbar weil die reichlich ergossene Galle ein zu gutes Antisepticum war, dem gegenüber selbst der Versuch einer absichtlich zu erzeugenden septischen Eiterung durch Einspritzungen gewöhnlichen Wasserleitungswassers mittels undesinficirter Drainröhren machtlos war. Diese Beobachtung führte mich zu der Ueberlegung, dass man bei der eminent fäulnisswidrigen Eigenschaft der Galle nicht zu fürchten brauche, die Fistel durch einen Stöpsel hermetisch

zu verschliessen, um dadurch den Abfluss der Galle in normaler Richtung nach dem Darme zu erzwingen. Demgemäss schloss ich ein genau in die Fistel eingepasstes Drainrohr durch einen Quetschhahn, und somit war in einfachster Weise die Lösung des schwierigen Problems gefunden. Denn während bis zu diesem Augenblicke 10 Monate hindurch täglich im Minimum 1 Liter Galle verloren worden war, gelangte von dem Momente des Verschlusses an kein Tropfen mehr nach aussen. Nichtsdestoweniger fand keine Dehnung der abgesperrten jetzt nur noch wenige Cubikcentimeter fassenden Höhle statt; denn wenn Morgens und Abends der Hahn gelüftet wurde, quollen nur wenige Tropfen galligschleimigen Inhalts hervor. War somit endlich der Gallenverlust vermieden, so war doch damit die Gallenfistel noch nicht geheilt; denn liess man das Drainrohr auch nur wenige Minuten offen, so rieselte nach wie vor die Galle in continuirlichem Strome hervor.

Nachdem nun aber das Verfahren des hermetischen Verschlusses den Abfluss der Galle nach dem Darme erzwungen hatte, glaubte ich mit mehr Aussicht auf Erfolg die Aetzungen der Höhle zur Erzeugung einer die Gallengangsstomata verschliessenden Granulationsbildung wieder aufnehmen zu können, weil nunmehr der Gallenstrom nicht mehr die applicirten Aetzmittel sofort nach aussen fortzuspülen vermochte, somit eine lange und concentrirte Einwirkung derselben ermöglicht war. Ich führte also Stücke von Argent. nitric. fusum durch das Drain in die Höhle, und verschloss letzteres dann durch den Quetschhahn. Nach mehrwöchentlicher Anwendung dieses combinirten Verfahrens kam keine Galle mehr zum Vorschein, auch wenn das Drainrohr offenblieb. Endlich wurde auch letzteres fortgelassen, als nur eine geringe schleimige Secretion übrig blieb, mit deren Versiegen die Fistel sich schloss. Aber der Verschluss war nur ein scheinbarer; wiederholt kam es noch im Laufe des zweiten Behandlungsjahres nach längeren oder kürzeren Intervallen zu erneuten Aufbrüchen mit Entleerung schleimig eitriger, oder gallig schleimiger Flüssigkeit. Monatelang fortgesetzte Injectionen von Jodtinctur haben endlich nach zweijährigen Bemühungen einen Verschluss herbeigeführt, der nun schon 10 Wochen andauert. Obwohl es auch jetzt noch nicht sicher ist, dass nun endgültig die Heilung erreicht ist, glaubte ich doch nunmehr die Krankengeschichte veröffentlichen zu sollen, weil sie in vieler Beziehung lehrreich ist. Die wichtigsten Ergebnisse dieser Beobachtung mögen zum Schlusse in folgenden Sätzen zusammengefasst werden.

1. Beim Sitz des Echinococcus in dem vom Brustkorb umschlossenen Theile der Leber können flächenhafte oder vielfache kurze Verwachsungen des Organs mit der Bauchwand der Ausführung des Landau'schen Vorschlags, die Cyste durch Herabdrängen des Organs in Anteversionsstellung zugängig zu machen, unbesiegbare Hindernisse in den Weg legen.

Diese perihepatischen Processe sind Begleitzustände einer Cirrhose, welche ihrerseits durch den Reiz eines langjährig be-

stehenden Echinococcus hervorgerufen wird. Wo demnach diese Beschaffenheit der Leber vor der Operation durch Palpation festgestellt werden kann, wo ferner das Fehlen eines respiratorischen Herabsteigens der Leber auf Verwachsung deutet, ist bei Sitz der Cyste in der Leberconvexität mein mehrzeitiges Verfahren vorzuziehen, welches sich den Zugang durch Rippenresection, Durchtrennung von Costalpleura und Zwerchfell verschafft.

2. Die Verletzung einer grossen Vene der Leber ist mit Gefahr der Luftaspiration und Luftembolie in den Lungenkreislauf verbunden. Ein begünstigendes Moment für dieses gefährliche Ereigniss liegt in einer cirrhotischen Schrumpfung des Leberparenchyms, welche einerseits zur Dilatation einer Anzahl von Venen führt, andererseit wegen der Starrheit des einbettenden Gewebes ein Zusammenfallen der durchschnittenen Vene verhindert.

3. Ein unmittelbar nach Extraction der Mutterblase erfolgender Gallenausfluss beweist das Vorhandensein offener Communicationen der Gallengänge mit der Höhle, welche bei unverletzter Höhlenwand durch den Druck der Blase verschlossen waren.

4. Ausgedehnte Verkalkung der Höhlenwand, sowie cirrhotische Degeneration der Leber begünstigen die Bildung einer hartnäckigen Gallenfistel; erstere als ein Hinderniss für die zum Verschlusse der Gallengangsöffnungen nothwendige Schrumpfung der Höhle, letztere wegen der Erschwerung, welche der Bewegung der Galle in der normalen Richtung durch die mit dem Krankheitsprocess verbundene Verengung, Verziehung und Obliteration von Gallengängen erwächst.

5. Der mehrmonatliche Verlust der gesammten producirten Galle kann bei zweckmässiger Ernährung ohne Schaden ertragen werden.

6. Die hermetische Zustöpselung einer nach Echinococcusoperation zurückbleibenden Gallenfistel ist ein sicheres Mittel, den normalen Abfluss der Galle in den Darm zu erzwingen.

Ueber eine typische Form von Pfählungsverletzung des Unterleibs.[1])

Von

Prof. Dr. Madelung.

Die casuistische Litteratur enthält zahlreiche Mittheilungen, betreffend Entstehung und Verlauf einer Verletzungsform des Unterleibs, welche man passenderweise, nach dem Vorgang englischer und amerikanischer Chirurgen, als Pfählung (Impalement) bezeichnen kann. Das Durchlesen der meist sehr ausführlichen Krankengeschichten ist geeignet, selbst abgehärtete Chirurgen-Nerven Grauen erregend zu beeinflussen. Soweit dieselben jedoch Fälle betreffen, welche nach kürzerer oder längerer Leidenszeit der Verletzten tödtlich endigten, bilden sie kaum für uns einen Gegenstand besonderen Interesses. Wohl aber sind solche — ihre Zahl ist nicht klein — geeignet, uns zum Nachdenken anzuregen, in welchen das Eindringen von stumpfen oder stumpfspitzen Pfählen in den Unterleib auf Fusslänge und darüber, ja sogar das vollständige Durchdringen, in gut beglaubigter Weise geschildert wird, zugleich das Unverletztbleiben anscheinend unvermeidbarer wichtiger Unterleibsorgane durch den Eintritt rascher und leichter Genesung constatirt wird. Welchen Wegen folgte hierbei das verletzende Instrument?

Im Laufe dieses Sommers hatte ich zwei Mal Gelegenheit gehabt, Fälle der letztgenannten Art zu beobachten, und war es mir beide Male möglich gewesen, die Verletzungsart anatomisch festzustellen. In der Litteratur liessen sich mit Leichtigkeit meinen Beobachtungen durchaus ähnliche auffinden. Ich würde mich aber kaum bewogen gefühlt haben, an dieser Stelle die Aufmerksamkeit auf die wohl typisch zu nennende Form von Verletzung zu lenken,

[1]) Siehe den ersten Theil dieses Bandes, p. 78.

wenn ich nicht durch eigene Erfahrung gelernt hätte, dass die Kenntniss derselben geeignet ist, einerseits recht schwerwiegende diagnostische Irrthümer zu verhüten, andererseits therapeutische Eingriffe, die von glücklichstem Erfolg sein können, zu veranlassen.

Am 23. März d. J., Abends, wurde meiner Klinik ein 24jähriger Hofgänger zugeführt, bei dem schon nach oberflächlicher Untersuchung das Bestehen schwerster allgemeiner Peritonitis festgestellt werden konnte. Wir hörten, dass er zehn Tage vorher, beim Herunterspringen von einem Scheunenfach, sich den Stiel einer Forke in die linksseitige Hälfte des Hodensacks eingestossen hatte. Es war hierdurch eine 2 Zoll lange Wunde der Hodenhaut entstanden, aus welcher der linke Hoden vorgefallen war. Die Wunde war genäht worden. Der Mann hatte sich mehrere Tage lang vollständig wohl befunden. Nur hatte er über geringen Schmerz in dem linken Epigastrium mehrfach geklagt. Erst am 6. Tage hatte sich in der linken Leistengegend eine Anschwellung gebildet, und hatte das Allgemeinbefinden sich verschlechtert. Die Bauchfellentzündung war anscheinen erst kurz vor der Ueberführung des Mannes in die Klinik aufgetreten. Während des ziemlich langen Transports hatte sich das Befinden bedeutend verschlechtert.

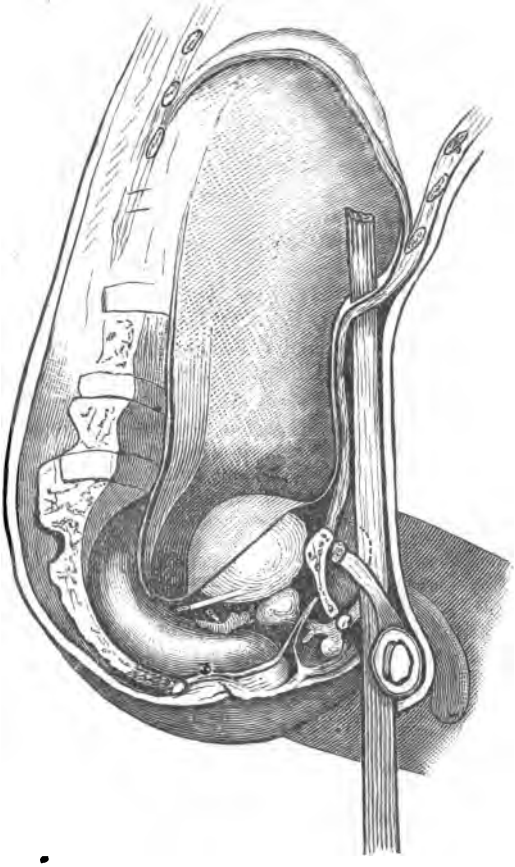

Die Hodensackwunde eiterte. Unter der linksseitigen Bauchhaut lag ein ungefähr zwei Fäuste grosser, Luft enthaltender Abscess.

Obgleich das Befinden des Mannes fast jede Hoffnung auf Heilung ausschloss, eröffneten wir durch langen Schnitt den Bauchwandungsabscess. Es fand sich in demselben, neben reichlichen Mengen von Eiter und alten Blutgerinnseln, ein 4 cm langes und ebenso breites Stück Tuch (Hosenzeug). Es liess sich der Zusammenhang des Abscesses mit der Hodensackwunde feststellen. Im obersten Theile der grossen Eiterhöhle, unmittelbar unter dem linksseitigen Rippenbogen, waren die Bauchmuskeln zerrissen. Aus

dieser Bauchmuskelwunde war ein Stück Netz, welches eitrig infiltrirt war, vorgefallen. Unter demselben lagen Darmschlingen. Netz und Darm bildeten eine Hühnerei grosse Geschwulst.

Der Mann starb in der seiner Aufnahme folgenden Nacht. Die Section, in Anwesenheit der zum chirurgischen Fortbildungscurs nach Rostock commandirten Militärassistenzärzte vorgenommen, zeigte uns, dass der Forkenstiel auf dem durch nebenstehende Skizze veranschaulichten Weg vom Hodensack aus unter die Bauchhaut eingedrungen war und schliesslich, unmittelbar unter dem linken Rippenbogen, die Bauchmuskeln und das Peritoneum durchbohrt hatte. Das prolabirte Netz war in der Bauchmuskelwunde fest eingeheilt. Die Baucheingeweide zeigten keinerlei Spuren von Verletzung. Es bestand allgemeine jauchig-eitrige Peritonitis.

Der bedauerliche Verlauf dieses Falles hatte sich meiner Erinnerung eingeprägt. Es war mir sehr wahrscheinlich geworden, dass Heilung hätte erreicht werden können, wenn die Fortsetzung der Scrotalwunde unter die Bauchhaut frühzeitig erkannt worden wäre, wenn die ganze Wunde dementsprechend Reinigung von Tuchfetzen und anderen Infectionsträgern erfahren hätte. Die Bauchfellentzündung schien ja, nach den anamnestischen Angaben und nach dem Sectionsbefunde, erst durch Fortleitung der Eiterung aus dem Abscess auf das bereits im Muskelriss eingeheilte Netz erzeugt, nicht durch unmittelbare, bei der Verletzung erfolgte Infection.

Am 8. September d. J. besuchte mich Herr Dr. A. Götze aus Wismar und bat mich, mit ihm die Beurtheilung und den Behandlungsplan eines schweren Verletzungsfalles, von dem er eben kam, zu überlegen.

Ein 39jähriger Erbpächter, ein sehr kräftiger, grosser Mann, war am 7. September, Nachmittags, beschäftigt gewesen, Aepfel zu pflücken. Die Leiter, auf der er stand, begann unter ihm wegzugleiten. Er sprang von derselben ab und stiess dabei mit der Dammgegend auf einen in die Erde gerammten, dicken Stab (Georginenstock). Er verlor durch den Fall das Bewusstsein nicht, zog sich selbst den Stock aus einer am Hodensack befindlichen Wunde und ging den ca. 5 Minuten weiten Weg nach Hause. Die anfangs sehr heftigen Schmerzen hatten sich am folgenden Tage, als Herr Dr. Götze ihn besuchte, gemildert. Der College fand in der rechten Hodensackhälfte eine gerissene Wunde, die sich bis zur Einmündungsstelle des Samenstrangs in den Leistencanal verfolgen liess. Zeichen weiterer Verletzung bestanden nicht. Der Mann hatte ruhigen Puls und ungestörtes Allgemeinbefinden. Im besonderen war normaler Urin spontan entleert.

Herr Dr. Götze hatte die Wunde den häuslichen Verhältnissen des Mannes entsprechend gereinigt, dann genäht und mit Jodoformgazewatteverband geschlossen. Bei weiterem Ueberdenken der Art und Weise, in der Patient sich verletzt hatte, auch durch Besichtigung des Georginenstockes, der auf 28 cm Länge mit Blut beschmiert war, war bei Herrn Dr. Götze aber doch die Besorgniss aufgestiegen, ob nicht, trotz des Fehlens aller weiteren Gesundheitsstörungen, der Stab in die Bauchhöhle eingedrungen sein könnte. Ich konnte, in Erinnerung an den oben erzählten, kurz vorher erlebten Fall, die Sorge des Collegen nur theilen. Ich konnte ihm aus meiner Erfahrung mittheilen, dass allerdings ein Stab 28 cm weit vom Hodensack aus in den Körper eindringen könnte ohne unmittelbar schwere Verletzung zu machen. Ich rieth dringend an, den Kranken unter Verhältnisse zu bringen, die nochmalige ausgiebigere Untersuchung ermöglichten. Der Kranke wurde am 9. September Vormittags nach Rostock transportirt.

Als ich den Mann, der bereits mehr als 40 Stunden nach der Verletzung zugebracht hatte, nach einer mehrstündigen Fahrt auf Wagen und Eisenbahn sich durchaus wohlbefindend fand, als ich sah, dass der sorgfältig untersuchte Unterleib keine Abnormität als die vollständig reizlose Scrotalwunde aufwies, fiel es mir, wie ich gestehe, schwer, an meinem vorgefassten Plan festzuhalten, nämlich zu chloroformiren und die Wunde wieder zu öffnen.

Die Scrotalwunde war in ihrem oberen Theil bereits verklebt. Als ich sie erweiterte, liess sich ein Finger zwischen dem Samenstrang und dem Horizontalast des Schambeins aufwärts führen. Ich spaltete nun die Bauchhaut, und jetzt zeigte sich, dass durchaus dieselbe Verletzung wie in dem anderen Fall vorlag. Die Wandung des breiten, 33 cm langen Canals, den der Stab sich im subcutanen Fettgewebe gebohrt hatte, war missfarbig belegt. Theilweise zeigte sich in ihm schon Eiterung. Unter dem rechten Rippenbogen lag ein reichlich fünfmarkstückgrosser Einriss der Bauchmuskeln. Durch denselben war Netz vorgefallen. Als ich die Muskelwunde auseinander hielt, quoll eine Darmschlinge gleichfalls vor. Nachdem ich mich durch Untersuchung dieser und einiger anderer, aus dem Leibe hervorgezogener Darmschlingen, sowie durch Einbringen eines Fingers in die Bauchhöhle einigermaassen davon überzeugt hatte, dass eine gröbere Verletzung von Baucheingeweiden nicht vorlag, vernähte ich die Peritonealwunde und schloss ebenso durch versenkte Catgutnähte den Bauchmuskelriss. Der lange prämuskuläre Wundcanal wurde mit dem scharfen Löffel und durch Auswaschen gereinigt, dann mit Jodoformgaze austamponirt.

Der Verlauf des Falls war durchaus günstig. Am 14. September machte ich die Secundärnaht der Bauchhaut. Am 28. September verliess Patient das Bett, am 5. October die Klinik. Ende October stellte er sich mir in ganz gesundem Zustand vor. Ein Bauchwandbruch, dessen Bildung mir nicht unwahrscheinlich gewesen war, hatte sich bis dahin nicht ausgebildet.

Wie ich schon oben sagte, stimmen meine beiden, in so kurzer Zeit hinter einander gemachten Beobachtungen mit anderen in der älteren Litteratur mitgetheilten, sowohl in Betreff des auffallend günstigen Verlaufs überein, als auch, soweit sich (grössere Operationen und Sectionen sind in denselben nicht vorgenommen) urtheilen lässt, in Betreff des Weges, den der pfählende Stab im Unterleib genommen hatte. Der Stab ist freilich nicht immer so tief und dementsprechend auch nicht immer bis in die Peritonealhöhle vorgedrungen.

Im Falle von Chas. Cotton (London med. Gazette, vol. XVII. 1835 28. November) war ein Besenstiel in das Scrotum, zwischen den Hoden, nach rechts hin und „zwischen den Bauchmuskeln“ bis 3 Zoll über dem Nabel eingedrungen. Heilung innerhalb von 5 Wochen. Im Falle William Hott (ibidem, 24. October) war der Stiel einer Heugabel von der linken Hodensackhälfte aus bis in die Gegend der Knorpel der 7—8. rechten Rippen gewandert. Es bildete sich ein Abscess zwischen Bauchmuskeln und Haut, der spontan aufbrach und aus dem sich ein Strohhalm von $^1/_2$ Zoll Länge entleerte. Heilung. Im Fall L. Howe (Boston Med. and Surgic. Journal 1840 XXII) war einem 15jährigen Knaben eine Heusichel am Perinaeum eingedrungen und 2 Zoll weit vom Nabel herausgekommen. Heilung in 3 Wochen. — Jansekewicz (Albert Chirurgie Bd. III p. 72) hatte einen 30jährigen Mann gesehen, dem

ein Heuschlüssel durch das Scrotum in den Leib gedrungen. Der Stock sass noch in dem Leib fest, als der Arzt hinzukam. Senkte man deuselben, so fühlte man seine Spitze im rechten Hypochondrium in der Gegend des rechten Leberlappens, den Widerhaken nach innen gerichtet. Nach Incision wurde der Widerhaken mit dem Finger gelöst und dann der Stock extrahirt. Heilung in 5 Wochen.

Ganz ähnliche Fälle fand ich noch mitgetheilt von Jackson, Jain, Prowse.

Die Uebereinstimmung der Verletzungen in den angeführten Fällen kann nicht Wunder nehmen, wenn man (ein Blick auf obige Skizze wird dies erleichtern) sich das folgende vergegenwärtigt.

Fällt ein Mann (in sämmtlichen Fällen hat es sich um Personen männlichen Geschlechts gehandelt) aus beträchtlicher Höhe derartig, dass ein in aufrechter Stellung festgehaltener Stab gegen den Damm anstösst, so wird derselbe (falls er nicht nach dem Rücken zu abgleitet, oder in den After eindringt) an der straff gespannten Dammhaut entlang bis gegen den von dem Beinkleid an der Verschiebung nach vorn gehinderten Hodensack sich vorwärts bewegen. Er dringt hierauf durch die schlaffe Haut ebendaselbst ein. Kommt er hierbei auf die vordere, von hinten unten nach vorn oben schräg ansteigende Fläche des Schambeins, so geräth er, auf dieser hingleitend, unter den Samenstrang. Zwischen Knochen und Samenstrang festgehalten, bewegt er sich weiter zwischen Bauchhaut und Muskulatur, bis er wieder an dem Rippenbogen (besonders bei der bei solchem Abstürzen gewöhnlichen nach vorn geneigten Haltung des Oberkörpers) Widerstand findet. Dann dringt er durch die Muskulatur und das Peritoneum in die Leibeshöhle ein. Darm-, Leber-, Milz-, Zwerchfellverletzungen können nun noch entstehen.

Ich meine, aus dem Mitgetheilten ist Einiges zu lernen, was, wenigstens in den Lehrbüchern, bis jetzt nicht genügend hervorgehoben ist.

1. Auch bei sicher constatirtem Eindringen eines Pfahls auf Fusslänge in den Unterleib vom Scrotum aus ist die Prognose nicht von vornherein ungünstig.

2. Scrotalwunden, die durch Pfählung entstanden sind, bedürfen ganz besonders sorgfältiger Untersuchung betreffs ihrer Ausdehnung.

3. Findet sich, dass eine solche Wunde über die Einmündungsstelle des Samenstrangs in den Leistencanal hinaus sich ausdehnt, so muss die Bauchhaut eingeschnitten, und der Canal, den der Stab bohrte, jedenfalls bis zu seinem Ende verfolgt werden.

Dass, falls eine Bauchmuskelwunde und ein Peritoneumriss sich vorfindet, so gehandelt werden muss, wie ich im Fall 2 that, ist selbstverständlich.

Gedruckt bei Julius Sittenfeld in Berlin W.

Verhandlungen

der

Freien Vereinigung der Chirurgen Berlins.

Herausgegeben

von den Schriftführern

E. Sonnenburg, J. Israël, C. Langenbuch.

Jahrgang III.

1890.

Sonderabdruck aus der „Deutschen Medicinischen Wochenschrift“ 1890 und 1891.

Redacteur: Geh. Sanitätsrath Dr. S. Guttmann.

Leipzig.

Verlag von Georg Thieme.

1891.

Inhalt.

I. Seite

30. Sitzung, am 3. Februar. Vorsitzender: Herr E. Hahn . . . 3
Neue Methode der Gastrostomie. Zur Casuistik der Rückenmarksverletzungen. — Ausgedehnte Rippenfractur. — Ueber Behandlung von Verbrennungen. — Demonstration des Senn'schen Apparates zur Aufblähung des Darms.

31. Sitzung, am 10. März. Vorsitzender: Herr v. Bergmann . . . 10
Die tuberculöse Ostitis im und am Atlanto-Occipitalgelenk. — Ueber den schnellenden Finger.

32. Sitzung, am 12. Mai. Vorsitzender: Herr Israel 11
Hernia incarcerata gangränosa operat. — Zur Chirurgie der Nieren. — Ein Fall von Aktinomykose. — Ein Fall von geheilter Pankreascyste. — Ueber Desinfection elastischer Katheter.

33. Sitzung, am 9. Juni. Vorsitzender: Herr Küster 17
Nierensteine durch Nephrectomie gewonnen. — Ueber Sarcom der langen Röhrenknochen. — Vorstellung eines Knaben mit Aneurysma cirsoideum des Hinterhauptes. — Echinococcus des Brustraums.

34. Sitzung, am 14. Juli. Vorsitzender: Herr Rose 27
Empyem. — Invaginationsmethode der Osteo- und Arthroplastik. — Operation der irreponiblen Daumenverrenkung. — Knöchelamputation ohne Opfer lebender Weichtheile. — Studien zur conservativen Chirurgie der Gallenblase. — Geheilte Blasenruptur.

35. Sitzung, am 13. October. Vorsitzender: Herr Langenbuch . 36
Fall von Heilung recidivirter multipler Sarcome der Hautdecken nach einem Erysipelas migrans. — Fall von Fixirung eines Schnürlappens der Leber. — Fall von operativ geheilter Wanderleber. — Fall von Cholecystotomie. — Vorstellung einer Tätowirung. — Dermoidcyste des Ovarium. — Verästelte Nierenconcremente. — Myom des Uterus. — Strumaknoten.. — Haematom der Dura mater. — Cestodenlarve.

36. Sitzung, am 10. November. Vorsitzender: Herr Sonnenburg 50
Gehirnabscess bei putrider Bronchitis. — Intermittirende Hydronephrose. — Fall von Echinococcus des Kleinhirns. — Magenfistel.

Seite

— Magenanheftung nach Hahn. — Fall von Gastrostomie nach Hahn. — Fall von grossem Defect des knöchernen Schädeldachs. — Fall von Hämatomyelie. — Conservative Behandlung schwerer Kniegelenksleiden. — Thyreotomie wegen multipler Kehlkopfpapillome. — 2 Fälle von Lues hereditaria. — Fall von diffusem Lipom.

37. Sitzung, vom 8. December. Vorsitzender: Herr Julius Wolff. 59
Fall von Exstirpation eines primären Carcinoms der Tonsille. — Ueber die Operation der mit Sitz des Zwischenkiefers an der Nasenspitze und beiderseits durchgehender Gaumenspalte complicirten Hasenscharte. — Rhinoplastik bei Sattelnase. — Ueber ein neues Operationsverfahren bei veraltetem, mit Diastase geheiltem Querbruch der Patella. — Demonstration betreffend die Deformitäten. — Demonstration eines Präparates nach Pharynxexstirpation. — Hydronephrose. — Demonstration zur Technik der Aspiration bei der Litholapaxie. — Ueber die Theorie des Knochenschwundes durch vermehrten Druck und der Knochenanbildung durch Druckentlastung.

II.

Vorträge:

Seite

1. Israel: Ueber Nierentuberculose 3
2. Karewski: Zur Diagnose und Therapie der Pankreascysten . . 13
3. Barth: Ueber Bauchaktinomykose 29
4. v. Bergmann: Mittheilung über die mit dem Koch'schen Heilverfahren gewonnenen Ergebnisse 41

Sachregister.

Aktinomykose . . . . . I. 15.
Aneurysma cirsoides . . . . . I. 26.
Atlanto-occipitalgelenk, tuberculöse Ostitis . . . . . I. 10.
Blasenruptur . . . . . I. 34.
Cestodenlarve . . . . . I. 42.
Cholecystotomie . . . . . I. 39.
Daumenverrenkung . . . . . I. 28.
Dermoidcyste des Ovarium . . . . . I. 41.
Echinococcus des Brustraums . . . . . I. 27.
— des Kleinhirns . . . . . I. 51.
Empyem . . . . . I. 27.
Finger, schnellender . . . . . I. 11.
Gallenblase, conserv. Chirurgie der . . . . . I. 32.
Gastrostomie . . . . . I. 3, 53, 54.
Gehirnabscess . . . . . I. 50.
Hämatom der Dura mater . . . . . I. 42.
Hämatomyelie . . . . . I. 56.
Hasenscharte mit Gaumenspalte . . . . . I. 61.
Hernia incarcerata . . . . . I. 11.
Hydronephrose . . . . . I. 50, 71.
Katheter, Desinfection . . . . . I. 16.
Larynxpapillome . . . . . I. 57.
Litholapaxie . . . . . I. 72.
Lues hereditaria . . . . . I. 58.
Myom . . . . . I. 42.
Nierensteine . . . . . I. 17, 41.
Nierentuberculose . . . . . I. 12, II. 3.
Osteoplastik . . . . . I. 27.
Pankreascyste . . . . . I. 16, II. 13.
Patellarbruch . . . . . I. 65.
Pharynxexstirpation . . . . . I. 69.
Processus vermiformis, Exstirpation . . . . . I. 42.
Rhinoplastik . . . . . I. 63.
Rippenbruch . . . . . I. 9.

Rückenmarksverletzung . . . . . I. 9.
Sarcom der langen Röhrenknochen . . . . . I. 17.
— multiple der Haut . . . . . I. 36.
Schädelbruch, complicirter . . . . . I. 56.
Schnürlappen der Leber . . . . . I. 37.
Struma . . . . . I. 42.
Tätowirung . . . . . I. 41.
Tonsillencarcinom . . . . . I. 59.
Verbrennung . . . . . I. 9.
Wanderleber . . . . . I. 38.
Wasserstoffgasapparat, Senn'scher . . . . . I. 10.

I.

Verhandlungen.

Sitzung am 3. Februar 1890.

Vorsitzender: Herr E. Hahn; Schriftführer: Herr Sonnenburg.

1. Herr Eugen Hahn schildert unter Vorlegung eines Präparates eine neue von ihm angegebene und seit 1887 in acht Fällen ausgeführte Methode der **Gastrostomie.** Dieselbe besteht darin, dass der Magen nicht an den bis jetzt üblichen Stellen eingeheftet, sondern durch den achten Intercostalraum dicht am sternalen Ende hindurchgezogen und hier eingeheftet und eröffnet wird. Die Vortheile dieser Operation bestehen in einer sicheren Befestigung, in einem vorzüglichen Verschluss, so dass bei Nahrungseinführung nichts neben dem Rohr zurückfliesst, und in der Unmöglichkeit einer späteren Erweiterung der Fistel, weil die Rippenknorpel einmal einen Verschluss, wie ein Quetschhahn ausüben und später jeder Erweiterung einen erfolgreichen Widerstand leisten.

Die 15 von Hahn meist im Krankenhause Friedrichshain ausgeführten Gastrostomieen werden in zwei Perioden getheilt. In der ersten Periode sind 7 nach der älteren Fenger'schen Methode operirt. Die Resultate derselben waren besonders durch mehrere Male erfolgte Ablösung des eingenähten Magens und dadurch bedingte Peritonitis und durch erschwerte Nahrungszuführung infolge Insufficienz der Fistel bei und nach der Ernährung und dadurch bedingte Inanition so ungünstig, dass Hahn mehrere Jahre hindurch die Gastrostomie ganz aufgegeben und in dieser Zeit zweimal die Jejunostomie ausgeführt hatte.

Von den acht in der zweiten Periode nach der von Hahn angegebenen Methode operirten wurden 3 Patienten nach 15, 55 und 156 Tagen ohne Obturator entlassen. Bei den fünf später letal verlaufenen Fällen war in keinem Falle Peritonitis infolge von Ablösung des eingenähten Magens entstanden. Nur einmal war eine Ablösung des Magens an einer Stelle erfolgt, jedoch führte dieselbe in eine kleine abgekapselte Höhle und wurde daher auch nicht die Veranlassung zu einer Bauchfellentzündung.

Was die Ausführung anbetrifft, so wird zunächst eine Incision parallel dem Rippenrande links in der Höhe des 7. und 8. Rippenknorpels gemacht, und nach Eröffnung des Peritoneums der Magen mit Daumen und Zeigefinger der linken Hand an den linken achten Intercostalraum gezogen, wenn dieses leicht geschehen kann, dann wird der achte Intercostalraum eröffnet und durch eine von aussen eingeführte Kornzange der Magen durch die in dem Intercostalraum gemachte Oeffnung gezogen, hier eingenäht und eröffnet. Die zuerst gemachte Orientirungsöffnung wird zuletzt geschlossen.

Nach zahlreichen an Leichen vorgenommenen Untersuchungen ist eine Verletzung des Zwerchfells im achten Intercostalraum, wenn man sich dicht am sternalen Ende hält, nicht zu befürchten. Aus dem vorgelegten Präparat, bei welchem der Magen, dicht an dem Vereinigungspunkt des achten und neunten Rippenknorpels durch den achten Intercostalraum herausgezogen ist, kann man erkennen, dass das Zwerchfell von dieser Stelle noch mehrere Centimeter entfernt ist. Ferner haben die Untersuchungen über den Ursprung des Zwerchfells an dieser Stelle ergeben, dass bei schmalem und langem Thorax auch der 7. Intercostalraum ohne Gefahr der Zwerchfellsverletzung zur Operation gewählt werden kann; bei kurzem und breitem Thorax dagegen nur der achte.

Herr Sonnenburg sieht den Vortheil der von Herrn Hahn vorgeschlagenen Operationsart hauptsächlich in dem Umstande, dass die Eröffnung des Magens sicher in der unmittelbaren Nähe der Cardia erfolgt. Sonnenburg hat bei allen seinen Patienten, bei denen die Magenfistel möglichst nahe der Cardia angelegt werden konnte, die Beobachtung gemacht, dass die Ernährung dieser Patienten leicht und bequem von statten geht. So hat er noch vor kurzem in dem Verein für innere Medicin eine Patientin vorgestellt, die sechs Monate lang durch eine derartige Fistel ernährt wurde, und demonstrirt, dass die Ernährung leicht zu machen ist und das lästige Ausfliessen des Mageninhalts ganz wegfällt. Je näher aber die Oeffnung des Magens dem Pylorus liegt, um so schwieriger, ja unmöglich wird die Ernährung des Patienten. Bei der von Hahn vorgeschlagenen Modification der Gastrostomie wird es aber wohl nicht immer möglich sein, den Magen bis zum Intercostalraum vorzuziehen, da derselbe, besonders bei krankhaften Veränderungen in der Umgebung der Cardia, also bei sehr tief sitzenden Oesophaguscarcinomen, stark fixirt zu sein pflegt.[1])

Herr Rose: M. H.! Als ich im Jahre 1873 (neben v. Thaden der erste deutsche Arzt) meine erste Gastrostomie gemacht und die Erfahrungen darüber im Zürcher Verein jüngerer Aerzte (vgl. Schweizer Correspondenzblatt IV p. 483) vorgetragen habe, sprach ich mich für diese Operation aus, empfahl aber dringend, sie nicht zu spät zu machen, ohne jedoch soweit zu gehen, wie später Verneuil, der sie bei noch durchgängiger Speiseröhre vorzunehmen empfohlen hat. Wie viele Kranke, die schon 3 Tage lang nicht mal Flüssigkeiten schlucken konnten, habe ich schon vor 30 Jahren in meiner Assistentenzeit durch allmähliche Dilatation mit aller Geduld dahin gebracht, dass sie ohne Hülfe die gröbste Nahrung bis zu ihrem Tode allein schlucken konnten. Ein Kind, welches ich so vor Jahren nach einer Laugenstrictur vor dem Hungertode gerettet hatte, kam nach vielen Jahren in ähnlichem Zustande mit einem Rückfall angereist; im Vertrauen auf meine Kenntniss des Falls habe ich ihm damals den von Verneuil so verpönten Cathétérisme forcé, allerdings mit einigem Blutverlust, gemacht; ich konnte ihm doch aber auf der Stelle eine halbe Flasche Wein mit Ei beibringen, und das Kind ging glücklich und gestärkt nach Hause. Es wurde ganz geheilt. Ich bin darum nicht blind gegen die Gefahren dieser Methode, allein es giebt doch Umstände, wo diese Methoden, die eine oder die andere, besser und schnell zum Ziele führen, zumal wenn der Verhungernde ein Krebskranker mit seinem Siechthum ist.

Nichtsdestoweniger habe ich mich 1873 im Nothfall, besonders wenn sich der Speiseröhrenkatheter bei aller Vorsicht doch stets röthlich von

[1]) Sonnenburg hat sich unterdessen durch Leichenversuche überzeugt, dass in der That bei normalen Verhältnissen die Operation bequem auszuführen ist.

Blutstreifen beim Abwischen gefärbt zeigt, für die Anlage eines Magenmundes nach Vorgang von Sedillot in Strassburg ausgesprochen. Ich konnte mich freilich zur Empfehlung damals noch auf keinen einzigen geheilten Fall stützen, denn erst der 32. Fall ist Verneuil im Jahre 1876, freilich nur bei einer Narbenstrictur, gelungen. Dass man aber mit einem Magenmund leben kann, zeigte doch schon 1834 der canadische Jäger v. Baumont mit seiner Schusswunde, zeigte der Hund, den Bardeleben nach künstlichem Verschluss der Speiseröhre ein Jahr lang durch einen Magenmund ernährte.

All' den verunglückten Fällen von Gastrostomie gegenüber berief ich mich damals auf die Erfolge der Gastrotomie, so dass also die Undankbarkeit der Gastrostomie hauptsächlich von der Inanition der Kranken herrühren muss. Damals konnte ich nur an das grosse Aufsehen erinnern, welches trotz des 30jährigen Krieges der preussische Wundarzt Daniel Schwab in Königsberg verursacht hat, als er 1635 in Gegenwart der ganzen medicinischen Facultät und vieler Studenten zum ersten Mal in der Welt einem armen Bauer ein 18 cm langes Messer durch den Magenschnitt entfernte. Und das auch gleich das erste Mal mit Erfolg.

Heute benutze ich gern die Gelegenheit, Ihnen einen kleinen Druck in Quart vorzulegen, benannt:

„Historische Beschreibung des Preussischen Messerschluckers,
Wie er nicht allein durch einen Schnitt des Messers befreiet,
glücklich geheilet, sondern nunmehr ein Weib gefreyet, und
zu Landsberg in Preussen seine Wohnung genommen, Sich auch
bis anhero frisch und gesund befindet.
Nebenst seinem natürlichen Contrafayt und des verschluckten
Messers eigentlicher Gestalt und Länge, verfertigt durch
Daniel Beckhern D. und Professor
Königl. auch Churfürstl. Brandenburg-Preussischen
bestalten Hoff-Medicum und Stadt Kneiphoff
Physicum ordinarium.
Königsberg. In Verlegung Peter Hendels Buchf.
Im Jahr 1643."

Die Schrift ist dem grossen Kurfürsten gewidmet.

Wir sehen aus dem Bilde hinter dem Titelblatt, dass dieser ers e Magenschnitt glücklich und ohne alle Folgen überstanden ist. Und doch waren schon 6 Wochen vergangen, ehe sich die Facultät zu dieser Operation entschloss. Die Krankengeschichte selbst lernen wir besser aus dem unmittelbaren Bericht eines anderen Zeugen, des Prof. med. Primarii und Facultätsseniors Georg Loth kennen, aus seiner „Kurzen Relation von einem d. 29. Maji stylo novo abgeschluckten und d. 9. Juli allhie ausgezogenen Messer" (Königsberg in Quart 1635 bei Peter Hendeln). Nebenst dessen Conterfayt und vorgenommenen Operation und Kuration. Zusamst einer der löblichen Medicinischen Facultät zu Königsberg nothwendigen Ablehnung wider die daselbst ausgepflogenen Gesanglügen von unser Kur."

Ich habe diese Titel ausführlicher mitgetheilt, weil man schon daraus sieht, dass in diesen Vertheidigungsschriften jener Wunderthat die Hauptsache für uns, die Operation, sehr nebenher behandelt wird, ohne alles Bewusstsein, dass es sich hier um den glücklichen Anfang der ganzen Magenchirurgie handeln sollte!

Der 22jährige Bauernknecht des Herrn Georg von der Gröben, Namens Andreas Grühnhaide aus dem Dorfe Grünwalde, fühlte sich unwohl und übel; um Brechen zu erregen, kitzelte er sich deshalb mit dem Schaft seines gewöhnlichen Messers im Schlunde und, da das nichts half, stiess er

es etwas tiefer hinein, wobei es ihm aus den Fingern entwich und im Halse stecken blieb, zumal es, wie Sie sehen, am unteren Ende Widerhaken hat. Vergeblich stellte er sich auf den Kopf, es kam nicht wieder heraus, schliesslich gab man ihm eine Kanne Landsberger Bier zu trinken, welches „im Hinabfliessen ein Gemurr gemacht, bis endlich das ganze Messer in den Magen kommen," wonach er eine zeitlang bei der Arbeit Ruhe hatte. Neuer Schmerzen wegen wurde er die 7 Meilen nach Königsberg gebracht und hier anfangs mit öligen Mitteln behandelt, dann mit einem Magnetpflaster. „Ob auch ein Magnetisches Pflaster die Kraft hat Eisen an sich zu ziehen" lautet die „VII. Medicinalische Frage", welche Prof. Beckher in seinem Buche abhandelt; gestützt auf die Experimente mit den Magneten und Bernstein und die Empfehlungen der anziehenden Wirkung des Magnetsteins selbst als Pulver im Pflaster von Felix Wirtz, Sennert und Paré vertheidigt er den Versuch damit um so mehr, als es ja einem Messerschlucker in Prag 1602 so nützlich gewesen. Die „herausziehende Wirkung des Magnetpflasters" bestand nämlich darin, dass das bereits festgekeilte Messer unter demselben allmählich auseiterte, wie schon Fabricius v. Hilden ein verschlucktes Messer nach 2jährigem Leiden in der Weise herauseitern sah, bei einem Pariser Messerschlucker das Auseitern 9 Monate dauerte. Dass kleinere Metallkörper gern „die gewöhnliche Hinterthür" benutzen und oft ohne Schaden, manchmal aber nach entsetzlichen Beschwerden, abgehen, belegt er mit zahlreichen Beispielen. Da nun aber Hippokrates Meinung von der Unheilbarkeit der Magenwunden schon von Galenus bestritten und in der Neuzeit sattsam widerlegt sei — zu den Fällen von Fallopia, Schenk, Matthäus fügt er aus seiner Erfahrung noch einen Fall aus Danzig an, wo einem Schiffer ein Stich in den Magen geheilt wurde —, so sei es gewiss besser gewesen, die Leiden abzukürzen und zum Magenschnitt zu schreiten.

Wie hat nun Daniel Schwab den ersten Magenschnitt gemacht? Es verlohnt sich vielleicht die Akten zusammenzusuchen.

Nachdem der zeitige Docent der Facultät, der genannte Prof. Beckher, ein Gebet gesprochen, wurde der Messerschlucker auf ein Brett gebunden, und mit einer Kohle der Ort, da der Schnitt geschehen soll, gezeichnet „und war derselbe nach der linken Seiten unter den kurzen Ribben ohngefähr 2 Finger breit nach der Länge". Anderen Orts heisst es, der Schnitt war „die Grösse von 4 Daumen quer". Auf dem Bilde bei Beckher sehen wir, dass die Narbe dem linken Rande des linken Musc. rectus abdominis entspricht, eine Stelle, die noch heute vorzugsweise bei Magenoperationen gewählt wird. „Es ward aber erstlich die Haut, darnach das Fleisch und dann das Peritonaeum, darinnen die Därmer verfestet sind, geöffnet." „Ob nun wohl, weil der Patient nüchtern war, der Magen nicht bald zu fassen war, und etwas sich verlängert", — hat doch der Chirurgus beim Anziehen des Magens mit einer krummen Nadel des Messers Spitze vermerket, darauf das Messer ergriffen und höher gefahren, bis er an die Messerspitze gelanget, etwas daselbst gelüfftet, darauf nachgedruckt und also mit der Messerspitze den Magen durchgestossen, dass die Spitz in Etwas sich herausbegeben, welche Herr Schwabe[1]) mit einem Kornzänglein weiter herausgezogen, und wie er die Finger angeleget, ist solches Messer glücklich und völlig herausgebracht worden, und ist also keine grössere Wunde dem Magen zugefüget, als dass der Schafft des Messers genau hat durchgezogen werden können." — „Wie dann auch, wie der Schafft gar herausser kommen, die Lefftzen der Wunde des Magens gleichsam wie mit einem Hall oder Schmatz zusammen-

[1]) In demselben Buch auf einer Seite heisst der Wundarzt bald Herr Schwab bald Herr Schwabe.

gefahren." Dies „Zuschnappen" der Magenwunde nahm Alle Wunder. „Das ist mein Messer", rief der Kranke. Daniel Schwab operirte also schon mit einem grossen Bauch- und möglichst kleinem Magenschnitt.

Der Operirte wurde dann befreit und in's Bett gelegt, die Wunde gereinigt und das Abdomen aussen mit 5 Heften vereinigt, endlich mit des Fabricius ab Aquapendente „spanischem Balsam" (der Terpenthin, Myrrhe und Aloe enthält) verbunden und ein Umschlag von Eiweiss mit Bolus-Alaun darüber gelegt. Dabei bekam er täglich die wunderbarsten Arzneien von seinen Medicis verordnet, z. B. Perlenwasser, so dass man wohl annehmen muss, dass der Magen sofort nach jenem „Zuschnappen" anscheinend schon ohne Naht wasserdicht geschlossen hat, wohl vermöge der Kleinheit der Wunde, die das Verfahren bei der Elasticität des Magens und der Ausdehnung beim Vorziehen mit sich geführt hat. Am andern und dritten Tage wurden schon je 2 Hefte aufgelöst und ein Stichpflaster darübergelegt.

Als der Patient noch „bettrinsig" war, kam Wladislaus IV., König von Polen und Schweden, durch Königsberg; er liess sich das Messer zeigen und durch seinen Leibarzt und Leibchirurg über die Operation und den Zustand der Wunde berichten.

Wer war denn nun der glückliche Operateur? Vergeblich sehen wir uns noch heute in dem grossen Biographischen Lexikon unseres verehrten Collegen Gurlt nach Daniel Schwab, dem Begründer der Magenchirurgie, um. Von ihm selbst ist mir nichts bekannt. Aus den angeführten Schriften geht hervor, dass von der Facultät für die Operation gewählt wurde doch wohl als der beste „Herr Daniel Schwab, Königl. Magister in Pohlen und zu Schweden, auch Churfürstl. Durchlaucht zu Brandenburg und der löblichen treuen Stadt Königsberg wohlbestalter Chirurgus und Lithotomus". Durch Patent vom 3. Januar 1635 hat der Kurfürst Georg Wilhelm von Brandenburg den „ehrenfesten und wollerfahrenen Daniel Schwaben Chirurgen, Oculisten, Stein- und Bruchschneider um der sonderlichen und vortrefflichen Erfahrenheit seiner freien Kunst unter seine Diener aufgenommen und von allen bürgerlichen Beschwerden als einen privilegirten Diener freigemacht und allerlei Freiheiten nachgegeben." Er kann nicht mehr ganz jung gewesen sein, denn Wladislaus IV. bestätigte bei seinem Aufenthalt in Königsberg am 20. Juli 1665 ihm alle diese Privilegien wegen dieser Cur nicht bloss, sondern dehnte sie zugleich auf seinen Sohn Friedrich Wilhelm aus, der schon „aus des Vaters und anderer Meister Institution in der Arzt-Kunst geübet, in der Weise, dass sie in allen Orten seines Königreichs frei prakticiren dürften und sich kein ausländischer Chirurg und Bruchschneide- ausser den öffentlichen Jahrmärkten unterstehe, dieselbe Kunst ihnen zum Schaden zu treiben, bei Strafe." Endlich im Jahre 1643 gehörte Daniel Schwab, der Begründer der Magenchirurgie, nicht mehr zu den Lebenden, wie wir aus dem Buch von Prof. Daniel Beckher entnehmen.

Jedenfalls gewinnt man aus dieser Geschichte des ersten Magenschnittes nicht den Eindruck, als ob selbst bei der damaligen Technik der Verlauf ein sehr schwerer gewesen wäre. In dieser Werthschätzung des einfachen Magenschnitts bin ich durch die Geschichte eines anderen Messerschluckers bestätigt worden, den ich voriges Jahr in Bethanien operirt habe.

Sie sehen hier ein 16,5 cm langes, 1 cm breites, stumpfkantiges, an der Spitze abgerundetes, am Ende scharfzackig quer abgebrochenes messerartiges Stück Eisen, welches wie das abgebrochene Ende eines Kinderdegens aussieht. Am 1. September 1879 beschäftigte der 17jährige Mechanikerlehrling Gustav Sch. aus Berlin sich damit zu seinem Vergnügen, es den sogenannten Degenschluckern nachzuthun, wie er das früher schon oft ge-

than. Hierbei entglitt dasselbe seinen Fingern, da es keinen Stiel hat, und wurde unwillkürlich verschluckt. Am folgenden Tage brachte ihn sein Vater nach Bethanien (Journ. No. 1141 Saal 63) aus Sorge vor Verschlimmerung, obgleich der Sohn zunächst nur einen beständigen Druck zwischen linkem Rippenbogen und Schwertfortsatz fühlte. Erbrechen trat nicht ein, im Rachen fand sich keine Verletzung, die Sonde glitt leicht durch die leere Speiseröhre hindurch, ohne dass man etwas fühlen konnte. Bei den straffen Bauchdecken des kräftigen Menschen war man nicht imstande, einen Fremdkörper durchzufühlen.

Zunächst wurde reichliche Mehlnahrung und 1 Esslöffel Ricinusöl gegeben, wonach ich doch schon vor 30 Jahren manchen verschluckten und in den Magen hinabgestossenen Groschen binnen 24 Stunden „die gewöhnliche Hinterthür“ habe benutzen sehen. Viermal trat Stuhlgang ein, allein ohne den gewünschten Erfolg. Der Druck blieb derselbe.

Da nun in der ganzen Beobachtungszeit der in's Bett gesteckte Kranke stets schon bei leichtem Druck auf die Magengrube Schmerz bekam, entschloss ich mich zum Magenschnitt, obgleich aus dem Kranken bei seiner Einsilbigkeit über den Zusammenhang und das Object vor der Operation nicht viel herauszubringen war.

Am 5. September wurde die Linea alba zwischen Schwertfortsatz und Nabel gespalten, da man doch von hier aus für alle Fälle den Oberbauch am besten controlliren kann; das Bauchfell war nicht verklebt, hinter dem vorliegenden linken Leberlappen suchte ich an der Wirbelsäule den eng zusammengezogenen Magen auf. Er war in der That, wie man schnell fühlen konnte, durch einen querliegenden Körper gespreizt, dessen Enden die Magenwände vorbuchteten. Da während der ganzen Operation das Brechen nicht aufhörte, obgleich die Narkose mittels des Junker'schen Apparates und mit einem Gemisch von Chloroform und Aether stattfand, befestigte ich die vordere Wand mittels 2 seidenen Schlingen, an denen ich sie eng an den Bauchschnitt heranziehen liess, ehe ich den Magen klein öffnete. Es gelang mir leicht, mit dem in den Magen geführten Finger das Messer so zu lockern und zu drehen, dass es mit seinem runden Ende in die Oeffnung des Magens trat; beim Herausschieben trat kein Mageninhalt aus, da er jetzt so gut wie leer war. Die 2 cm lange Magenwunde wurde durch eine fortlaufende (in Jodoformäther getauchte) Catgutnaht geschlossen. Als ich mit einem dünnen Seidenfaden darüber nochmals die Serosa nach Lambert fortlaufend vereinigt hatte, riss er leider aus; ich wiederholte es mit einem dickeren Faden und breiter ausgreifend, so dass die Stiche durch 2 Schlingen mit eingenäht wurden. Mit Catgut wurde laufend das Bauchfell, dann die Fascie und endlich mit Seide die Haut genäht. Die Temperatur stieg nur am 6. Abends auf 38,6 bei Puls 108 in maximo, dann nochmals am 10. Abends vorübergehend auf 39, als der Kranke heimlich eine ganze Düte mit Zuckerwerk, die ihm von den eigenen Eltern zugesteckt war, gegessen hatte. Da ihm das sonst nichts machte, bekam er schon am 15. gewöhnliche Kost, nachdem die ersten Nähte am 11., die übrigen am 15. entfernt waren; alles war geheilt und der Bauch normal. Der Kranke verliess erst am 8. October ganz gesund das Haus, da er noch, von einem schlechten Zahn verursacht, eine Vereiterung einer Lymphdrüse in der linken Fossa submaxillaris bekam, die am 18. eine Incision erforderte; der Befund am Bauch liess nichts zu wünschen übrig.

Welch' merkwürdiger Unterschied in dem glatten Verlauf und dem ungestörten Wohlbefinden nach dem einfachen Magenschnitt und dem schweren Darniederliegen der Kräfte eines fast verhungerten Krebskranken, selbst wenn man nach gelungener Anlage eines Magenmundes sie zu heben sich bemüht.

2. Herr Bode: **Zur Casuistik der Rückenmarkverletzungen.** Vortragender berichtet über eine Anzahl von Verletzungen des Halsmarks, welche in letzter Zeit im Städtischen allgemeinen Krankenhause im Friedrichshain zur Aufnahme gekommen sind. Zuerst wird ein Fall von Stichverletzung des rechten Seitenstrangs im oberen Halsmark, welcher zur Heilung kam, besprochen. Die Symptome verliefen unter dem Bilde einer halbseitigen Lähmung der unterhalb gelegenen Theile mit eigenthümlichem Verhalten der Reflexe. Es fehlte jede Sensibilitätsstörung. Nach Vergleichung dieses Falles mit den experimentellen Rückenmarksdurchschneidungen der Physiologen geht Vortragender zu drei Fällen mit Quetschungen verschiedenen Grades und in verschiedener Höhe des Halsmarks über, welche infolge Verletzungen der Halswirbelsäule entstanden waren. Nach Erörterung der Aetiologie, des Symptomencomplexes und des Verlaufs der erwähnten Verletzung wird auf die besonderen Eigenthümlichkeiten derselben, wie sie meist an genannter Stelle auftreten, aufmerksam gemacht. Zum Schluss wird die Frage der Trepanation der Wirbelsäule bei Brüchen derselben mit Verletzung des Halsmarks aufgeworfen und vor derselben gewarnt, wenn die Symptome einer Querschnittsverletzung des Halsmarks auftreten.

3. Herr Schwalbe demonstrirt einen 59jährigen Patienten mit **geheilter ausgedehnter Rippenfractur.** Die Verletzung ist dadurch zustande gekommen, dass ein 10 Ctr. schwerer Wagen dem Pat. quer über die Brust hinwegging. Als interessant wird hervorgehoben, dass neben einer axillaren Fractur der 2.—7. linken Rippe auch ein Bruch des 2., 5. und 6. linksseitigen und 4.—5. rechtsseitigen Rippenknorpels, vielleicht aber auch noch eine costosternale Luxation des 3. und 4. linksseitigen und 3. und 6. rechtsseitigen Rippenknorpels zu constatiren ist. Schwalbe geht mit einigen Worten auf die allgemeinen anatomischen und pathologischen Grundlagen der beiden letzteren Affectionen ein und demonstrirt einige darauf bezügliche anatomische Präparate. — Zum Schluss weist er auf die zweifelhafte Prognose derartiger Verletzungen hin. Im vorliegenden Falle sind trotz der Schwere des Unfalls die inneren Organe garnicht betheiligt gewesen, der Pat. ist nach der Ueberfahrung $^1/_4$ Meile weit gegangen, und eine Heilung (mit Depression der vorderen Rippenpartieen) ist in 14 Tagen erfolgt: in einem anderen ähnlichen Falle hat sich der Pat. nach der Verletzung auch fast ohne fremde Hülfe zu Fuss in das Krankenhaus Friedrichshain begeben, ist aber ohne bestimmte Symptome einer inneren Affection zu Grunde gegangen und hat bei der Section eine hochgradige Zertrümmerung der Rippen, Zerreissung des linken Lungenunterlappens, der Milz, Leber, rechten Niere und linken Nebenniere dargeboten.

Herr Nicolai erinnert an den von ihm in der Sitzung vom 8. October 1888 vorgestellten Fall von mehrfacher schwerer Verletzung durch eine Locomotive und die Art der erfolgreichen Behandlung (vgl. Abhandlungen Jahrgang I, p. 14 ff.).

Herr Hahn betont den vorzüglichen Erfolg des Herrn Nicolai und würde bei starker Dyspnoe stets das Verfahren desselben anwenden.

4. Herr Bardeleben jr: **Ueber Behandlung von Verbrennungen.** Dieselbe wurde in letzter Zeit im Städtischen allgemeinen Krankenhause am Friedrichshain ausschliesslich ungefähr nach folgendem Schema geleitet: Nach gründlicher Säuberung der verbrannten Stellen, wobei das gewöhnlich vor der Aufnahme schon angewandte Brandliniment (Aqua Calcis und Oleum Lini zu gleichen Theilen) viele Schwierigkeiten bereitete, wurden dieselben mit Carbol- ($2^1/_2-3\,\%$) oder Salicylsäure- ($3\,‰$) Lösungen abgespült. Sodann folgte nach vollständiger Entfernung etwa vorhandener Blasen und

ihres Inhaltes unter antiseptischen Cautelen eine ausgedehnte Einpuderung der gesammten verbrannten Fläche mit Magisterium Bismuthi subtilissime pulverisatum. Darüber Verband mit Bruns'scher Watte, welche eventuell bei späterer Durchtränkung bis auf die unterste Lage zu erneuern ist. Die Erfolge waren überraschend. Die Patienten hatten weitaus weniger Schmerzen, als bei jeder anderen Behandlung, die Heilung selbst erfolgte schneller, gewissermaassen unter trockenem Schorf. Bei sehr grossen Brandflächen lösten Salbenverbände den Wismuthtrockenverband ab. Selbst bei den ausgedehntesten Verbrennungen wurden Intoxicationserscheinungen nicht wahrgenommen.

Zufällig erfuhr Vortragender, dass bereits ganz unabhängig Herr Wolff (Griesheim) dieselbe Behandlung seit geraumer Zeit eingeschlagen hat. Die Gleichartigkeit der Resultate im Krankenhause veranlasste genannten Herrn, eine Zusammenstellung seiner Erfahrungen über den Wismuthverband bei Verbrennungen zu machen, welche demnächst im Druck erscheinen soll.

5. Derselbe: **Demonstration des Senn'schen Wasserstoffgasapparates zur Aufblähung des Darmes.** Der Apparat, welcher in Thätigkeit vorgeführt wird, ist auf Veranlassung von Director Hahn für das Städtische allgemeine Krankenhaus am Friedrichshain nach einem Modell des Dr. Meisenbach aus St. Louis U. S. ausgeführt.

Zur Entwickelung des Wasserstoffgases ist Zincum granulatum purissimum, frei von Salpeter- und Arsenverbindungen, gewählt unter Hinzufügung von verdünnter Schwefelsäure (Aq. 850,0, Acid. sulf. angl. 150,0). Das Wasserstoffgas tritt nach Reinigung durch einen sogenannten Wasserfilter in einen etwa 40 cm im Längsdurchmesser haltenden, birnenförmigen Gummiballon ein. Ist derselbe gefüllt, so genügt ein Gewicht von 50 kg, ein Druck welcher nach Angabe des Erfinders leicht durch Heraufsetzen bewirkt wird, um die nöthige Spannung zur Aufblähung des Darmes zu erzeugen. Das Gas wird zu diesem Zweck der Controlle halber nochmals durch einen Wasserfilter getrieben, der durch einen Gummischlauch dasselbe dem in den Anus geführten olivenförmigen Endstück zuführt, welches durch sinnreiche Einrichtung jede Regurgitation und damit jede Verstopfung verhindert.

Ohne auf die klinische Bedeutung des Apparates weiter einzugehen, wird die praktische Anwendung an einem herausgenommenen Darm demonstrirt.

Sitzung am 10. März 1890.

Vorsitzender: Herr v. Bergmann; Schriftführer: Herr Israel.

1. Herr v. Bergmann: **Die tuberculöse Ostitis im und am Atlanti-Occipitalgelenk.** (Der Vortrag ist in der „Sammlung klinischer Vorträge" erschienen.)

Herr A. Bidder: In Bezug auf eine Seite der Diagnose, die der Herr Vortragende nur flüchtig berührt hat, möchte ich mir eine Bemerkung erlauben. Ich meine die differentielle Diagnose zwischen Tuberculose resp. Caries des Atlas-Hinterhaupt-Gelenks und beginnendem Sarcom der Schädelbasis im Winkel zwischen Atlas und Os occipitale. Sie kann in den Anfangsstadien Schwierigkeiten machen, doch glaube ich ein ziemlich sicheres Unterscheidungsmerkmal angeben zu können: Bei Tuberculose des Gelenks gewährt bekanntlich die permanente Extension den Patienten grosse Erleichterung, beim Sarcom dagegen steigern sich bei der Extension die Schmerzen so sehr, dass man von ihr abstehen muss. In sehr auffälliger

Weise fand sich dieses Merkmal in einem Falle von Sarcom der Schädelbasis, den ich vor einer Reihe von Jahren beobachten und seciren konnte und im 5. Bande der deutschen Zeitschrift für Chirurgie („Ein Beitrag zur Geschwulstlehre") p. 133 veröffentlicht habe. Auf die naheliegende Erklärung dieser Erscheinung habe ich dort hingewiesen. Auf eine Frage v. Bergmann's nach dem Sitze des obengenannten Sarcoms bemerkt Bidder, dass es in dem Raume zwischen Occipitale basilare und vorderer Fläche des Atlas begonnen hatte und allmählich nach den Seiten und abwärts, den Halsgefässen folgend und sie zum Theil umschliessend, gewuchert war. Der Zahn des Epistropheus und die Gelenkflächen des Altas etc. waren durch secundäre rareficirende Ostitis erheblich usurirt. Ein genauer Untersuchungsbericht findet sich am genannten Ort.

2. Herr Bramann: **Ueber den schnellenden Finger.** (S. die Vorträge in der zweiten Abtheilung dieses Bandes.)

Sitzung am 12. Mai 1890.

Vorsitzender: Herr Israel; Schriftführer: Herr Sonnenburg.

1. Herr Salzwedel: **Hernia incarcerata gangraenosa operat.** (mit Krankenvorstellung). Herr Salzwedel stellt einen Kranken vor, bei welchem er am 11. April 1890 wegen einer incarcerirten Hernie, da der Darm der Gangrän verdächtig erschien, die Operation ausführte, welche Herr Prof. Helferich auf dem letzten Chirurgencongress für diese Fälle vorgeschlagen hat. Nachdem der Darm durch die Herniotomie freigelegt war, zeigten sich 3 linsengrosse, schiefrig verfärbte, der Gangrän verdächtige Stellen. Die Darmschlinge wurde soweit aus dem Abdomen hervorgezogen, dass jeder Schenkel (vom Einschnürungsringe an gerechnet) über Handbreit aus der Bauchhöhle herauslag. Am abdominalen Ende der Schenkel wurde jetzt zwischen ihnen eine reichlich 4 cm lange, für 3 Finger leicht durchgängige Enterostomose angelegt und der Darm soweit in das Abdomen reponirt, dass nur die der Gangrän verdächtige Partie draussen liegen blieb. Mit 3 Seidennäthen wurde die Schlinge in der Bauchschnittwunde befestigt. — Flatus per anum am 2. Tage. Da die verdächtigen Stellen nekrotisch wurden, wurde am 12. Tage, nachdem am 10. und 11. Tage nach Weglassung des Opium Stuhl per anum erfolgt war, die Abtragung der Schlinge vorgenommen. Die angelegte Anastomose befand sich etwa fingerlang hinter der Bauchöffnung und war für die Zeigefingerspitze durchgängig. Es wurde versucht, die Darmenden durch Einstülpung und Naht der Serosa zu schliessen. Am nächsten und darauf folgenden Tage erfolgte Stuhlgang per anum. Am dritten Tage wich die Naht auseinander, und es etablirte sich jetzt ein Anus praeternaturalis. Nunmehr verlegte sich die Anastomose so schnell, dass sie am 8. Mai nur noch für einen dünnen Sondenknopf durchgängig erschien. — Ebenso war sie am Tage der Vorstellung. Der Sporn zwischen beiden Darmlumina ist so dünn, dass die Aussicht besteht, denselben sehr bald mit Hülfe der Dupuytren'schen Klammer zu beseitigen. Was die Operation selbst anbetrifft, so hält der Vortragende dieselbe nicht für besonders schnell ausführbar. Dieselbe nahm $1^3/_4$ Stunde in Anspruch. Eine geringe Abkürzung wäre zu erzielen gewesen, wenn die Oeffnung im Darm an der Stelle gemacht wäre, welche dem Mesenterium gerade gegenüber liegt (Herr Helferich hat die Eröffnung an dieser Stelle gemacht), und nicht wie es geschah, an der Stelle, wo sich die Darmschlingen von selbst aneinander legten, d. h. etwa 2,5 cm von dem Mesenterialansatz entfernt. Durch

diese Schnittlage wurden die Gefässe des Darms in zu grosser Nähe des Mesenteriums an einer Stelle durchschnitten, wo ihre Lumina noch so weit sind, dass es eine erhebliche Blutung gab, deren Stillung mit Unterbindung von jederseits 4 Gefässen einige Zeit in Anspruch nahm, die gespart werden konnte. Immerhin bleibt die Dauer der Operation eine bedenklich lange, da man es ja doch in den meisten Fällen mit Kranken zu thun hat, bei denen jede Abkürzung der Narkose und der Dauer des operativen Eingriffs von grösster Wichtigkeit ist.

Als ein zweiter ungünstiger Umstand ist anzusehen, dass beim Abkappen der herausgelegten Darmschlinge die Abtragung zu nahe an der Haut erfolgte. Es gelang deshalb das Einstülpen der gegenseitigen Darmserosa zum Verschluss der Darmlumina nur unvollständig. — Man könnte einwerfen, wenn die Naht sicherer gehalten hätte, und der Koth gezwungen gewesen wäre, sich durch die Anastomose hindurchzudrängen, so hätte er selbst vielleicht als Dilatator gewirkt. Bei dem schnellen Verschluss der am 23. April noch für den Zeigefinger durchgängigen und am 8. Mai, also nach 15 Tagen, schon völlig verlegten Oeffnung, scheint dies aber sehr unwahrscheinlich.

Ein ähnlicher Gedanke, eine derartige Anastomose zwischen den beiden Darmstücken herzustellen, hat schon früher, wenn auch in anderer Weise, in dem Enterotom von Linbard (Bardeleben, Lehrbuch 1881, III. Band S. 846) einen Ausdruck gefunden. Das Verfahren scheint jedoch sehr bald aufgegeben zu sein.

Der Vortragende schlägt noch vor, in den Fällen, wo der Kräftezustand der Kranken überhaupt gestattet, an eine längere Zeit dauernde Operation zu denken, die Anastomose so gross zu machen, dass sie bis an das Hautniveau heranreicht, also 8—10 cm lang. Es würde dann der Vortheil erreicht sein, dass nach Abtragung der gangränösen Darmpartie keine Scheidewand zwischen dem ab- und zuführenden Darmtheil vorhanden wäre, so dass eine Beseitigung des Sporns unnöthig wird. Der Darm würde somit früh für den Inhalt durchgängig werden, ein Umstand, welcher für die Ernährung von Bedeutung werden kann, wenn die eingeklemmte Stelle sehr hoch im Dünndarm sitzt.

2. Herr Israel: **Zur Chirurgie der Nieren.** (S. die Vorträge in der zweiten Abtheilung dieses Bandes.)

Herr E. Küster: Bei der Seltenheit primärer Nierentuberculose dürfte es wohl erwünscht sein, wenn ich meine eigenen Beobachtungen — zwei operirte Fälle — hier gleichfalls mittheile. Die Erfahrungen in diesen beiden Fällen haben bei mir im ganzen dieselben Schlussfolgerungen hervorgerufen, welchen Herr Israel Ausdruck gegeben hat; immerhin sind aber einige kleine Abweichungen vorhanden, die ich besprechen muss. Zunächst haben mich die beiden Fälle gelehrt, dass die Nierentuberculose in zwei makroskopisch sehr verschiedenen Arten auftritt, der verkäsenden und der miliaren Form. Bei der ersten Form findet sich eine gelbe, käsige Infiltration an den Wänden der Kelche und des Nierenbeckens; kratzt man die käsige Masse ab, so findet man darunter eine geschwürige Schleimhaut, in welcher zahlreiche graue Knötchen zerstreut sind. Die ganze Niere ist in der Regel stark vergrössert, mehr oder weniger im Zustande einer Sackniere. — Bei der miliaren Form findet sich eine Gruppe kleiner Knötchen mit oder ohne gelbes Centrum in der Rindensubstanz, zum Theil selbst unter der Kapsel; das Nierenbecken ist nur im Zustande des eiterigen Katarrhs. Meine beiden Beobachtungen lehren, dass beide Formen nicht nur primär in der Niere vorkommen, sondern auch ziemlich lange auf die Niere beschränkt bleiben

können. Ich theile zum Beweise ganz kurz die Krankengeschichten mit. In dem ersten Falle handelte es sich um einen ca. 35jährigen, früher sehr fettleibigen Mann, der, als er vor 4 Jahren in meine Behandlung kam, zum Skelett abgemagert war. Wegen einer Niereneiterung war ihm in seiner Heimath, einer polnischen Stadt, die transperitoneale Nephrotomie und späterhin noch ein Gegenschnitt in der Lumbalgegend gemacht worden. Als die Eiterung trotzdem nicht erlosch, wurde er uns zugeschickt. Man fühlte einwärts von den beiden Schnitten, welche einen sehr übelriechenden Eiter entleerten, eine stark vergrösserte Niere. Bei dem Einschnitt von hinten her kam ich in eine mit schwefelgelber käsiger Masse gefüllte Höhle, welche mir den Charakter der Krankheit sofort aufdeckte, so dass ich ohne weiteres zur Nephrectomie überging. Die Operation war wegen der zahlreichen peritonealen Verwachsungen sehr schwer, gelang aber vollkommen. Der Kranke gewann schnell seine frühere Corpulenz wieder und ist bis zum heutigen Tage gesund geblieben. Der zweite Fall ist deshalb besonders wichtig, weil er wohl die früheste Diagnose auf Nierentuberculose darstellt, welche bisher gestellt worden. Es handelt sich um ein ca. 25jähriges Mädchen, welches früher ganz gesund, seit ca. 8 Wochen erkrankt war. Die Untersuchung des eiterhaltigen Urins ergab die Anwesenheit zahlreicher Tuberkelbacillen. Die Blase erwies sich als gesund; es konnte sich nur um eine Nierenerkrankung handeln, obwohl ein Tumor nicht fühlbar war. Indessen war doch ein Symptom vorhanden, welches sofort auf die linke Niere hinwies, obwohl ich es nirgends erwähnt gefunden habe. Drückt man von hinten hér auf die linke Lumbalgegend, so klagt Patientin regelmässig über stechenden Schmerz in der Harnröhre; auch konnte in tiefer Narkose eine geringe Vergrösserung des Organs nachgewiesen und eitriger Urin aus dem Katheter entleert werden, wenn man nach dem Vorgange v. Bergmann's die Blase sorgfältig ausspülte und dann auf die linke Niere drückte. Da Pat. hoch fieberte und sehr heruntergekommen war, so machte ich sofort die Nephrectomie. Nach Freilegung der Niere zeigte sich am oberen Pol eine Gruppe von grauen Knötchen, welche mit der Kapsel eine ziemlich feste Verwachsung erzeugt hatten. Die Kranke erholte sich sehr schnell und heilte. Ein Jahr später bekam sie ein örtliches Recidiv in der Narbe, welches indessen bald zur Heilung kam. Seitdem ist sie, $2^1/_2$ Jahr seit der ersten Operation, gesund geblieben und erfreut sich einer beachtenswerthen Leibesfülle. Es ist demnach sehr wohl möglich, in geeigneten Fällen eine frühe Diagnose zu stellen und danach zu handeln. Allen übrigen Ausführungen des Herrn Israel schliesse ich mich unbedingt an.

Herr A. Martin ist in der Lage, die von dem Herrn Vortragenden aufgestellte These von der primären Localisation der Tuberculose in der Niere durch eine Beobachtung zu unterstützen, welche dadurch besonderen Werth hat, dass sie eine Heilungsdauer von nur 8 Jahren einbeschliesst. Frau B.-Braunschweig, 32 Jahre alt, O para, von gesunder Familie, hatte 1878 einen impotenten syphilitischen Mann geheirathet, der am 9. Mai 1881 an acuter Tuberculose zu Grunde ging. Seit 1879 war Patientin angeblich magenleidend, dann traten Schmerzen in der rechten Oberbauchseite auf, die krampfartig verliefen, nach ganz unvermuthetem Eintritt unter Drängen zum Urinlassen, massiger Entleerung von klarem Urin und galligem Erbrechen verliefen. Seit dem Tode des Mannes mehrten sich die Anfälle, es stellte sich abendliches Fieber ein, und unter Abmagerung und tiefer Erschöpfung und Gehunvermögen ein constanter Schmerz in der rechten Seite. Reichliche Dosen Morphium brachten Erleichterung; es stellte sich jedesmal Erbrechen ein und dann übermässige Urinentleerung, welche sonst nur spär-

lich erfolgte. Ich constatirte am 1. Mai 1882 einen deutlich als vergrösserte Niere anzusprechenden Tumor der rechten Seite. Derselbe war beweglich, doch durch seine Grösse nur wenig zu verschieben. Der Druck darauf wurde sehr schmerzhaft empfunden, besonders zur Zeit des Anfalles, der regelmässig Nachmittags eintrat. Die linke Niere war nach Grösse, Consistenz und Druckempfindlichkeit gesund. Der Urin enthielt Eiter mit zweifelhaften (bacillären?!) Beimischungen. Es bestand eine geringe Bronchialreizung ohne erkennbare Spitzenaffection. Indem ich annahm, dass sich bei der Patientin unter den seit 1879 entwickelten Erscheinungen eine gewisse Beweglichkeit der rechten Niere ausgebildet, fand ich in den etwa seit $^3/_4$ Jahren aufgetretenen Symptomen den Beweis, dass seitdem die Niere selbst erkrankt sei, und vermuthete, dass es sich wahrscheinlich um eine Tuberculose handle. Am 5. Mai 1882 entfernte ich in einer relativ leichten Operation die rechte Niere. Dieselbe war durchsetzt mit Tuberkelherden, in denen Herr Koch, dem ich das Präparat übergab, Bacillen nachwies: eine der ersten prägnanten Beobachtungen. Die Heilung der Patientin verlief ganz glatt. Der Eiter ist aus dem Urin verschwunden. Patientin hat eine völlige Reconvalescenz durchgemacht und erfreut sich zur Zeit eines blühenden Gesundheitszustandes, nachdem sie die ersten Winter theils im Süden, theils in einer geschlossenen Anstalt, der ich sie aus Vorsicht zuwies, verbracht. Vortragender möchte bei dieser Gelegenheit die Frage aufwerfen, warum die Herren Chirurgen den Angriff auf die Niere von der vorderen Bauchwand her so andauernd zurückweisen. Nach seinen auf etwa $1^1/_2$ Dutzend Fälle basirten Beobachtungen lässt sich jede Art von Nierentumor resp. Nierenerkrankung gerade auf diesem Wege leicht erreichen, und erscheint die Gefahr der peritonealen Infection zur Zeit doch wesentlich geringer, als vordem. Die Narben danach sind viel weniger entstellend, als z. B. in dem Falle des Herrn Vortragenden.

Herr E. Küster: Es giebt nicht nur einen, sondern es giebt zahlreiche Gründe, weshalb die Chirurgen bei der Nephrectomie die extraperitoneale Methode vor der intraperitonealen bevorzugen. Wenn ich auch vollkommen zugebe, dass die letztere an Bedenken mehr und mehr verloren hat, so wird doch kein Chirurg behaupten wollen, dass eine intraperitoneale Methode ebenso ungefährlich sei, wie eine gleich einfache extraperitoneale, zumal da eine Infection des Bauchfells mit dem Inhalt eines Nierensackes niemals mit vollkommener Sicherheit ausgeschlossen werden kann. Nun kommt aber hinzu, dass die transperitoneale Nephrectomie weniger einfach ist und deshalb länger dauert, da das Bauchfell zweimal genäht werden muss. Der einzige Einwurf, welcher gegen den Lumbarschnitt erhoben werden kann, besteht darin, dass derselbe bei grossen Tumoren das Operationsfeld zu unübersichtlich lässt, allein da wir jeder Zeit in der Lage sind, durch Verlängerung des Schnittes nach vorn uns die Vortheile der Eröffnung des Bauchfelles zu eigen zu machen, indem wir halb extra-, halb intraperitoneal operiren, so fällt auch dieser Einwurf. — Ist also die extraperitoneale Methode ungefährlicher und leichter — es giebt in der That nichts einfacheres, als die Exstirpation einer mässig vergrösserten Niere durch den Lumbalschnitt —, so versetzt sie auch den Patienten für die Zukunft in eine bessere Lage, als der Transperitonealschnitt. Nur wer als Chirurg nicht mit Ileus zu kämpfen hat, wird gleichgültig sein gegen die Herstellung von intraperitonealen Strängen und Narben, die jeder Zeit zu inneren Einklemmungen den Anlass geben können. Nimmt man endlich noch hinzu, dass die Narbe nach Transperitonealschnitten für die Entstehung von Bauchbrüchen besonders geeignet sich erweist, so sind der Gründe übergenug angeführt, weshalb die Chirurgen die transperitoneale Methode abweisen. Wenn Herr Martin schliesslich an

der Hässlichkeit der Narbe Anstoss nimmt, so glaube ich zwar nicht an die grössere Schönheit der Narbe nach Transperitonealschnitten; allein auch dies Bedenken wird verwischt durch Anwendung des von mir angegebenen einfachen Horizontalschnittes, mit dem ich bisher noch in allen Fällen ausgekommen bin, und der eine Entstellung kaum hinterlässt.

3. Herr Adler: **Ein Fall von Aktinomykose.** Ich wollte mir erlauben, Ihnen heute einen Fall von primärer Lungenaktinomykose mit Uebergang auf das peripleurale Gewebe und Perforation durch die vordere Brustwand vorzustellen. Die Patientin, welche Sie hier vor sich sehen, ist 51 Jahre alt, war früher stets gesund, hat insbesondere vor ihrer jetzigen Erkrankung nie eine Mund- oder Halsaffection gehabt. Als die Frau eines Bürstenmachers hatte sie vielfach Gelegenheit, mit den Haaren verschiedener Thierarten und mit Pflanzenfasern, welche zum Theil aus dem Auslande bezogen werden, in Berührung zu kommen. Mit Thieren oder mit Getreide hat sie sonst nichts zu thun gehabt. Die Zeit des Beginns der Erkrankung ist nicht genau festzustellen. Sicher ist jedoch, dass Patientin schon im December v. J., also mindestens schon vor 5 Monaten, an Husten und Auswurf gelitten hat. Erst vor ca. 2 Monaten bemerkte Patientin an der rechten Brust eine Verhärtung, die Haut nahm allmählich eine blaurothe Farbe an, die gerötheten Partieen waren schmerzhaft. Ein Arzt incidirte an einer Stelle und entleerte eine eiterige Flüssigkeit. Da die Verfärbung immer weiter um sich griff, und da Eiter spontan an mehreren Stellen durchbrach, so suchte Patientin im jüdischen Krankenhause Aufnahme. Patientin ist sehr schwach, auffallend anämisch. Puls und Respiration beschleunigt, Temperaturen Morgens 37,5—38,0° C, Abends 39,0—39,5°. Kein Appetit. — Im Munde ausser der anämischen Mundschleimhaut und drei cariösen Zähnen nichts abnormes; ebenso nichts im Halse. Ueber der medialen Hälfte der rechten Mamma und zwischen beiden Mammae ist die Haut weinhefenartig verfärbt und von ungefähr 12 Fisteln durchbohrt, welche alle auf Druck bald gelblichen, bald grünlichen fötiden Eiter entleeren, in welchem man schon mit blossem Auge die für Aktinomykose charakteristischen Körner erkennen kann. Die verfärbte Haut hat teigig weiche Consistenz.

Bei der Inspection des Thorax fällt sofort auf, dass Patientin mit der rechten Seite fast garnicht athmet. Die rechte Seite ist stärker ausgedehnt, doch dürfte dies wesentlich durch die bestehende Scoliose bedingt sein. Die Percussion ergiebt vorn rechts eine Dämpfung, welche unter der Clavicula beginnend, in die Leberdämpfung übergeht. Links vorne Lungenschall, rechts hinten unten breite Dämpfung, welche sich nach oben zu in den Interscapularraum rechts von der Wirbelsäule fortsetzt, über der Scapula Lungenschall. Die Auscultation ergiebt vorne rechts stark abgeschwächtes Athmen; vorne links und zu beiden Seiten Vesiculararathmen, mit kleinblasigen Rasselgeräuschen, hinten rechts stark abgeschwächtes Athmen, mit schwachen, kleinblasigen Rasselgeräuschen. — Am Herzen nichts abnormes. Das in Ballenform ausgeworfene Sputum erweist sich bei genauer Betrachtung als aus einem Convolut feinster Fäden bestehend, und gerade in diesen Fäden findet man Aktinomyces in reichlicher Menge, wenn auch nicht so reichlich, wie in dem aus den Fisteln entleerten Eiter. Das Sputum ist fötid, reagirt sauer und zeigt ausser den charakteristischen Pilzen bei der mikroskopischen Untersuchung zahlreiche Eiterkörperchen, Alveolarepithelien und Fettsäurenadeln. — Im Urin und in den Fäces nichts abnormes.

Anmerkung: Ergebniss der Section der am 12. Mai vorgestellten Patientin, welche am 27. Mai gestorben ist:

Nach Entfernung des Sternum an der Knochenknorpelgrenze zeigt sich,

dass die specifische Gewebsdegeneration sich im Mediastinum anticum nach der linken Seite hinüber bis zum vorderen Rand der linken Lunge fortsetzt. Das Gewebe des Mediastinum anticum ist in eine milchweisse, zähspeckige Schwarte umgewandelt, innerhalb welcher bienenwaabig angeordnet goldgelbe Erweichungsstellen und eitererfüllte Hohlräume eingelagert sind.

Herzbeutel liegt total obliterirt unter der Schwarte des Mediastinum anticum.

Linke Lunge frei. Rechte Lunge: Ein Längsschnitt durch die laterale Partie zeigt keine Herderkrankungen. Ein Längsschnitt in der Parasternallinie zeigt zunächst eine zwischen Brustwand und Lunge, von der 2.—5. Rippe reichend, mit fetzigen Wandungen ausgekleidete Höhle, deren Grund gebildet wird von der schwartig verdickten Visceralpleura. Von dieser aus erstrecken sich weisse sehnige Bindegewebszüge in das Parenchym der rechten Lunge hinein, welche am reichlichsten erscheinen im medialen Theile des Unterlappens. Auch hier finden sich kleine Herde eingesprengt, theils von Stecknadelkopfgrösse, theils durch Confluenz mehrerer kleiner Herde entstandene buchtig contourirte Herde von gelblich weisser Farbe, unter das Niveau der Schnittfläche einsinkend, von weicher Consistenz. Die Pleura ist auf $^3/_4$ cm verdickt und enthält gleichfalls gelatinös durchschimmernde Herde. Die fibröse Degeneration der Lungen ist am weitesten vorgeschritten im medialen Theile des Unterlappens, der dem rechten Vorhof aufliegt (Granitfarbe der Lunge). Zwischen Lunge und Vena cava sup., resp. der Wandung des rechten Vorhofes findet sich eine breite Zone, theils eitrigen, theils gelb gesprenkelten, theils grünlich fetzigen Gewebes.

Im Innern der Vena cava sup. eine pilzartige halbkirschkerngrosse Prominenz. Die Oberfläche derselben ist uneben kleinhöckerig, Farbe rosaroth, mit gelben Herden bis zu Stecknadelkopfgrösse.

Ausserhalb dieser Prominenz schimmern eine Anzahl gelber Flecke durch die Intima hindurch. Ein Durchschnitt durch die Prominenz zeigt, dass die mit einer Fibrinauflagerung bedeckte Intima durch einen Abscess in das Lumen vorgebuchtet ist.

Herr Sonnenburg stellt im Anschluss an den demonstrirten Fall einen analogen Fall von Aktinomykose bei einem Patienten (Kutscher) aus dem Moabiter Krankenhause vor. Auch hier handelt es sich nicht allein um eine hochgradige Erkrankung der Haut der vorderen und hinteren Seite des Thorax und des Rückens, eine Erkrankung, die vom Knie bis zum Schwertfortsatze vorne, hinten vom Nacken bis zu den Lendenwirbeln reicht, sondern auch um eine Erkrankung der Pleura (wahrscheinlich auch der Lunge) sowie der grossen Unterleibsdrüsen. Zwar ist es bisher nicht gelungen, in dem Sputum die charakteristischen Pilze zu finden, während sie in der Haut mit Leichtigkeit nachgewiesen werden können, immerhin deuten die Dämpfungen und sonstigen Veränderungen auf eine Infiltration der Lunge und nicht allein des peripleuralen Gewebes. Die Entscheidung darüber, welche Erkrankung die primäre ist, lässt sich hier bei der Ausdehnung der Erkrankung und der mangelhaften Anamnese nicht mehr feststellen, möglicherweise kann aber auch hier eine primäre Lungenaktinomykose vorliegen, die nach aussen durchgebrochen ist.

4. Herr Karewski stellt einen Fall von **geheilter Pankreascyste** vor. (S. die Vorträge in der zweiten Abtheilung dieses Bandes.)

5. Herr P. Gueterbock macht im Anschluss an seinen im Sommer gehaltenen Vortrag über „Katheterfabrikation“ einige Bemerkungen über die **Desinfection elastischer Katheter.**

Dieselbe ist neuerdings, abgesehen von gelegentlichen Bemerkungen in

Zeitschriften und anderweitigen Arbeiten, durch zwei Schüler Guyon's, die Herren Albarron und Tuffier, gefördert worden. Trotzdem hat man bis jetzt kein für die gewöhnliche Praxis allgemein brauchbares Desinfectionsverfahren. Es kommt nicht so sehr darauf an, die elastischen Instrumente für einen einmaligen Gebrauch zu desinficiren, sondern sie ein für alle Mal aseptisch zu erhalten. Durch den längeren Aufenthalt in wirklich wirksamen antiseptischen Medien wird, wie der Vortragende an 1‰ starker Sublimatlösung demonstrirt, fast immer die Oberfläche des Katheters geschädigt. Guyon hat daher von der Firma Vergne solchen Lösungen mehr Widerstand leistende Instrumente mit einem Gummiüberzug herstellen lassen. Der Vortragende zeigt, dass diese in der That trotz mehrtägiger Sublimateinwirkung völlig intact bleiben, andererseits durch ihre grosse Steifigkeit und ihren relativ hohen Preis (3 Frcs. pro Stück) sich von den sonstigen französischen Fabrikaten nicht gerade vortheilhaft unterscheiden; da dieselben überdies nicht Jedermann zu Gebote stehen, und die weniger eingreifend wirkenden Antiseptica hier unzureichend sind, empfiehlt Vortragender so oft wie möglich neue elastische Katheter zu verwenden und jedenfalls nicht bei verschiedenen Patienten ein und dasselbe Instrument ohne genauere Prüfung zu gebrauchen. (Der Vortrag wird an anderer Stelle in extenso veröffentlicht werden).

Sitzung am 9. Juni 1890.

Vorsitzender: Herr Küster; Schriftführer: Herr Israel.

1. Herr E. Küster legt einige **Nierensteine** vor, welche er vor 14 Tagen durch eine, inzwischen glücklich verlaufene **Nephrectomie** gewonnen hat. Der Fall ist ausgezeichnet durch die Anzahl der Steine: es fanden sich deren 11 im Nierenbecken, von denen 7 eine ziemlich erhebliche Grösse, bis zu Kleinwallnussgrösse, besitzen, während die kleinsten nur die Grösse einer Linse haben. Ungewöhnlich ist ferner Form und Farbe der Steine. Alle haben mehr oder weniger die Form eines Tetraeders mit abgerundeten Ecken, die Flächen entweder leicht convex oder concav, ganz glatt und spiegelnd, wie polirt; nur an einigen Stellen sitzt diesen glatten Flächen eine weisse, schillernde Concretion auf, welche sich mikroskopisch als aus Cholestearinkrystallen bestehend erweist. Die Steine sind sämmtlich von schöner dunkelbrauner Farbe, welche den glatt polirten Flächen ein ungewöhnlich prachtvolles Ansehen giebt. Indessen gehört diese braune Farbe nur einer ziemlich dünnen Schicht an, wie Sie an dem einen dieser Steine, in welchen ein kleines Loch gebohrt worden, erkennen können. Die Hauptmasse bildet ein gelblichweisses, leichtes, poröses Concrement, welches nach der Untersuchung des Herrn L. Lewin, dem einer der Steine ganz überlassen wurde, nebst dem braunen Mantel, ganz aus Phosphaten besteht. Reine Phosphatsteine sind in der Niere selten und pflegen nur bei alkalischem Urin vorzukommen. Der Befund zahlreicher Phosphatsteine ist deshalb um so auffallender, als der Urin des Patienten vor der Operation sauer reagirte.

2. Herr Küster: **Ueber Sarkom der langen Röhrenknochen.** (S. die Vorträge in der zweiten Abtheilung dieses Bandes.)

Herr Rose: Ich glaube, wir sollten hier alle unserem gehrten Präsidenten, Herrn Professor Küster, unseren besten Dank wissen, dass er uns diesen schönen Fall einer wirklichen und definitiven Sarkomheilung vor-

gestellt hat, wie sie nun schon seit 6 Jahren besteht nach Exarticulation der Hüfte wegen eines Oberschenkelknochensarkoms. Ist doch diese Operation, für die ich mich früher, wie sie hörten, so sehr interessirt[1]) habe, und zwar wiederholentlich noch jüngst in diesen Räumen, bei Gelegenheit des Chirurgencongresses, von Herrn Borck als so äusserst undankbar hingestellt, ihre Berechtigung sogar angezweifelt worden.

Ich meine, Sie sollten sich durch seine Statistik nicht abschrecken lassen! Sie beweist doch nur, wie wenig wissenschaftliches Material zur exacten Erledigung der Frage vorliegt, nicht wie schlecht die Operation ist.

Obgleich ich gewiss mehr als 1 Dutzend Oberschenkelexarticulationen wegen primärer bösartiger Neubildungen gemacht habe, bin ich leider nicht in der Lage, von ihren Ausgängen genaue Rechenschaft geben zu können. Sie wurden alle nach meiner Methode operirt, offen behandelt, und bei allen trat die unmittelbare Vereinigung ein. Viele bekamen aber schon bald nachher Rückfälle an der Leiste; ein Mädchen starb nach der Heilung an zahllosen Metastasen an der Schädelbasis und an sämmtlichen Rippen, über deren interessante und schnelle Entwicklung seiner Zeit H. Huguenin berichtet hat.

Gerade aber solche Fälle haben mich zu der Ueberzeugung gebracht, dass, will man definitive Heilungsresultate haben, Arzt und Kranker sich zur gründlichen Operation viel früher, als es meist geschieht, entschliessen sollten. Man soll nicht mehr zuwarten, bis die Geschwulst kopfgross, der Kranke dadurch bettlägerig wird. Jenes Mädchen hatte ich schon bei einer Consultation ein halbes Jahr vorher bestürmt, sich bald amputiren zu lassen; der Unterschied der Tumoren an der Leiche in Bezug auf die Grösse sprach dafür, dass sie secundärer Natur, Metastasen, waren, und nicht im Cohnheim'schen Sinne sich aus einer Geburtsanlage in einer Gewebsschicht gleichzeitig mit entwickelt hatten. Immerhin ist selbst in diesen verspäteten Fällen die Operation bei der Gefahrlosigkeit der Methode und der Trostlosigkeit der Krankheit gerechtfertigt. Ich weiss zwar nicht, wann meine Kranken ihren Recidiven erlegen sind. Anfangs habe ich solche Fälle nach dem Vorgange meines Meisters Wilms als Noli me tangere betrachtet. Andere konnten sich auch später garnicht zu einer Operation entschliessen. Sah ich dann, wie diese bettlägerigen Kranken schon wenige Wochen darnach (selbst ohne Aufbruch) zu Grunde gingen, so hat mich dies gerade bestimmt, mich für die Exarticulationsfrage seiner Zeit ernsthaft zu interessiren. Ich bin in der That der Meinung, dass durch die blutlose Operationsmethode das Leben des Kranken verlängert werden kann. Aus diesem Grunde habe ich sogar keinen Anstand genommen, die Exarticulation noch bei den elendesten Personen, selbst bei secundären Tumoren, vorzunehmen, ein Zeichen, wie gefahrlos sie jetzt geworden ist.

Der erste Fall der Art war freilich ganz trostlos, und ich habe mich 3 Wochen gesträubt, der Bitte der Kranken um eine Operation nachzugeben. Billroth hatte ihr 1865 ein Sarcom der Fascia lata exstirpirt, welches am unteren Ende der Narbe unmittelbar an der Kniegelenkkapsel adhärirte und zum Recidiv führte. So habe ich sie 1870, 1872 und 1874 dreimal von apfel- und eigrossen Tumoren mit Blosslegung der Kniegelenkkapsel anscheinend glücklich befreit, dann bei der fünften Spitalaufnahme 1875 blieb mir nichts als die Oberschenkelabnahme übrig. Aber es war zu spät! Jetzt wurde sie mir im Jahre 1878 gebracht, indem die ganze, bei der stets angewandten offenen Wundbehandlung etwas breite Narbe in eine mächtig

[1]) Man vergl. die Dissertationen von Lörmig (Zürich) und Schultz (Sonnenburg).

wuchernde, jauchende Masse verwandelt war, welche pilzartig die Seiten des Stumpfes überwallte. Der Gestank war entsetzlich, liess sich aber nicht bessern; zum Isoliren hatte ich in dem übervollen Spital leider keinen Raum, und von der Exarticulation schreckte die Dämpfung ab, welche sich zwei Hände breit rechts in die Brusthöhle hinaus erstreckte. Neben ihr lag im Saal eine sonst stets gesunde Frau, der es am wenigsten schaden könnte, dachte ich, weil sie nur ein chronisches Fussgeschwür hatte. Infolge des Gestankes, ihrer Meinung nach, bekam diese zum ersten Mal in ihrem Leben einen schweren, aber ganz typischen epileptischen Anfall und erlag nach einigen Tagen einem zweiten Anfall, wie die Obduction bestätigte — durch die Abwesenheit jedes sonstigen Befundes. Das hat mich dann veranlasst, den allgemeinen Wünschen nachzugeben und die elende Kranke am 16. November 1878 zu exarticuliren. Am 25. November trat endlich der Tod ein; bei der Obduction fanden sich neben dem mächtigem Lungensarkom rechterseits noch Sarkome in beiden Nieren vor. Die Operation hatte alle Betheiligten befriedigt, das Ende der Kranken erleichtert und wohl schwerlich beschleunigt.

Solche und zahlreiche ähnliche Fälle haben mich zwar zu der Ueberzeugung gebracht, dass man durch sorgfältige Operation jedes Recidivs die Lebensdauer solcher Kranken sehr verlängern kann, dass es aber besser ist, sich bei localen Recidivoperationen ja nicht zu lange aufzuhalten. Man kann ja leider eben erfahrungsweise nie wissen, ob beim Eintritt eines örtlichen Rückfalles zur Zeit der Operation nicht auch schon kleine innere Metastasen hinzugekommen sind, ob der Kranke bei der Rückkehr überhaupt selbst örtlich noch operabel sein wird, ob ihm der Muth zu wiederholten Operationen nicht vergangen sein mag. Und deshalb möchte ich Sie gerade an den Extremitäten, wo Sie so freien Spielraum zu radicalen Operationen haben, im Gegensatz zum Oberkiefer und Mastdarm, warnen. Je mehr Fälle mir bekannt geworden, in denen ich schon vor 10, 20 Jahren eine wirkliche Krebsheilung erzielt habe, desto radicaler bin ich im Operiren geworden.

Erfolgreicher war die Behandlung in den 2 Fällen, in denen ich wegen eines secundären metastatischen Sarkoms den Oberschenkel exarticulirt habe. Im Sommer 1875 wurde ich von einer 42 Jahre alten, abgemagerten Dame, die in ihrer Jugend an Bleichsucht und Magengeschwür gelitten hatte, um Rath gefragt; nachdem ihr 1872 wegen eines riesigen Sarkoms die Brust in Luzern abgenommen worden war, hatte sich jetzt neben einem Recidiv in der Narbe ein über kopfgrosses Sarkom in den Weichtheilen des Oberschenkels gebildet, welches hinten unter der Mitte des Oberschenkels begann und dann bis zum Sitzbeinhöcker reichte und den horizontalen Ast des Schambeins berührte. Die Oberschenkelhaut darüber war straff gespannt und mit dem bekannten Netz ectasirter Venen überzogen. Der grösste Umfang des linken Oberschenkels bei der kleinen schwächlichen Person betrug 68 cm. Unter solchen Verhältnissen hatte man in ihrem Heimathscanton der bettlägerigen Kranken jede weitere Operation als aussichtslos verweigert. Nachdem die Exarticulatio femoris von mir nach meiner Methode mit sehr geringem Blutverlust und 58 Ligaturen am 2. August 1875 vorgenommen, und das Recidiv in der Mammanarbe am 8. October entfernt war, konnte die Kranke bei ihrer Entlassung mittels Krücken zu Fuss nach Hause gehen. Im März 1876 bekam Herr Dr. Lüning[1]) und 1881 Herr Dr. Siegfried

[1]) Ueber die Blutung bei der Exarticulation des Oberschenkels und deren Vermeidung von Dr. Lüning. Diss. inaug., Zürich, bei Schulthess, 1876, p. 47.

Fischer[1]) von Aussersicht Nachricht von ihrem vollständigen Wohlbefinden, ein Recidiv war nicht eingetreten. 1883 ist sie an Gicht gestorben, wie die Erkundigungen des Herrn Dr. Eduard v. Meyer[2]) lauteten. So ist das Leben dieser Kranken durch die Exarticulation um mehr als 7 Jahre verlängert worden. Dass die tiefen Weichtheilformen am Oberschenkel etwa weniger schnell verlaufen sollten als die, welche vom Knochen ausgehen, lässt sich wohl kaum erwarten, da letztere lange Zeit am Knochenschaft oder wenigstens an der Beinhaut je nach ihrem Ursprung abgekapselt bleiben; meiner Erfahrung würde es jedenfalls nicht entsprechen.

So habe ich denn auch öfters bei centralen Knochensarkomen weiter aufwärts im Mark ganz abgetrennt secundäre Knoten gefunden, in Fällen, wo äusserlich die Geschwulst am Knochen erst jüngst deutlich geworden war, ein Umstand, der die schnellen Recidive bei sehr knappen conservativen Amputationen in solchen Fällen erklärt und bei nicht ganz frischen Fällen die Exarticulation aussichtsreicher macht.

Immerhin habe ich noch jüngst von einem Fräulein v. G. gehört[3]), dass sie jetzt ein blühendes Fräulein geworden, nachdem ich sie 1885 wegen eines myelogenen Osteosarkoms am unteren Ende des Femur hoch amputirt habe; also auch ein Bestand von 5 Jahren.

Berechtigte Zweifel an der Zweckmässigkeit solcher Sarkomoperationen werden sich also wohl nicht halten lassen. Alle Analogie spricht dagegen.

Als die bösartigste Form der Sarkome gelten die Melanosarkome, so dass Langenbeck in meiner Studienzeit sie für ein Noli me tangere erklärte. Von den zwei definitiven Heilungen, von denen ich in meiner Praxis weiss, will ich nur einen am Oberschenkel anführen. Im Mai 1869 habe ich einer 54 Jahre alten Bauersfrau aus Schwarzenbach bei Zürich einen 2faustgrossen Tumor aus der linken Leiste exstirpirt, in den das Lig. Pouparti, ein Theil der Bauchmuskulatur und die Gefässscheiden aufgegangen war. Die Vasa iliaca musste 1 Zoll, die Vasa emoralia communia und superficialia 3 Zoll lang Schnitt für Schnitt davon abgetrennt werden. Zum Glück riss der Tumor dabei nicht ein. Als Professor Statz den Tumor durchschnitt und untersuchte, ergab sich ein Lymphdrüsensarkom, das halb gelblich, halb schwarz auf dem Durchschnitt aussah. Einige Zeit zuvor hatte ihr Hausarzt ein Gewächs am Daumen abgebunden. Die Kranke, die sehr oft in der Klinik und später von mir und meinem Assistenten untersucht worden ist, lebt noch heut nach 21 Jahren frisch und munter, frei von jedem Rückfall, trotzdem dass es sich also um ein Melanosarkom[4]) im Rückfall und mit Durchbruch in die Nachbarschaft handelte. Am günstigsten für den Operateur liegen die Fälle von Sarkomen an den Extremitäten, welche sich an Zehen und Finger befinden. Durch die Störungen, die sie schon bei geringer Grösse verursachen, werden die Besitzer viel schneller veranlasst, Hülfe zu suchen, als am Oberschenkel, in dessen Tiefe selbst gebildete Kranke Geschwülste oft erst bei Eigrösse oder noch später entdecken. Eine Näherin, der ich im Juli 1870 die linken zwei Zehen und den rechten

---

[1]) Siegfried Fischer, Ueber die Ursachen der Krebskrankheit und ihre Heilbarkeit durch das Messer. Deutsche Zeitschrift f. Chirurgie 1881, Bd. 14, p. 543.

[2]) Ein Beitrag zur Lehre von der Heilbarkeit der Krebskrankheit von Dr. Ed. v. Meyer in der Deutschen Zeitschrift f. Chirurgie, Bd. 28, p. 179.

[3]) Durch ihre Schwester, welche bei uns in Bethanien Diaconissin geworden ist.

[4]) Vergl. Siegfried Fischer. Ibidem p. 550. Ed. v. Meyer. Ibidem p. 172.

Mittelfinger exarticulirt habe, weil zwei nussgrosse, mit der Gelenkkapsel zusammenhängende Sarkome sich daran entwickelt hatten, lebt noch heut nach 13 Jahren ohne Rückfall.[1]) Ganz ähnlich verhielt es sich mit der einzigen Kranken, von der ich bestimmt weiss, dass sie infolge Entfernung eines Osteosarkoms am Oberschenkel jetzt nach 5 Jahren noch gesund geblieben, also wohl definitiv geheilt ist. Gegenüber den pessimistischen Ansichten des Herrn Borck, wonach durch die Exarticulation noch kein Osteosarkom des Femur definitiv geheilt, keinem solchen Kranken das Leben verlängert sei und mit Recht Zweifel an der Richtigkeit dieser Operationsindication statthaft seien, möge es mir noch gestattet sein, deshalb auf diese charakteristische Krankengeschichte näher einzugehen:

Frl. D. v. G., die früher stets gesunde Tochter eines Landraths, trat, 12 Jahre alt, am 16. November 1885 in Bethanien angeblich wegen einer fungösen Kniegelenksentzündung ein. Sie stammt aus gesunder, tuberculös nicht belasteter Familie. Im September hatten sich zuerst vorübergehende Beschwerden im linken Knie eingestellt, so dass die Kranke zuweilen einen Tag lang auf dem Sopha liegen musste. Vor 4 Wochen erkrankte sie wieder an ihrem linken Beine ohne jede bekannte Ursache, ohne von Verletzung oder Erkältung etwas gespürt zu haben und ohne Allgemeinerscheinungen zu bekommen. Zuerst soll die Gegend des Condyl. ext. femoris, dann das ganze Knie angeschwollen sein. Eine Zeitlang wurden hydropathische Umschläge gemacht, dann nach 14 Tagen nahm der Hausarzt zwei Probepunctionen vor, deren eine erfolglos war, deren zweite durch Aspiration klare Flüssigkeit zu Tage förderte. Es wurden darnach Einpinselungen von Jodtinctur und passive Bewegungen verordnet, die letzteren mussten jedoch ihrer grossen Schmerzhaftigkeit wegen ausgesetzt werden. Der hinzugezogene Kreisphysikus legte deshalb das rechtwinklig gebogene Knie in einen Gypsverband und schickte die Kranke nach Bethanien (Tagesbogen 1231 Saal 84).

Als ich das gracil gebaute, sonst gut genährte und gesund aussehende Mädchen hier vorfand, lag das Knie unbeweglich in rechtwinkliger Beugung und war bis zur Grenze des unteren Femurdrittels geschwollen, selbst der Umfang oberhalb der Kniescheibe links 37 cm, rechts 31 cm; auf derselben links 36, rechts 33; unterhalb links 31, rechts 28 cm. Die Haut von gewöhnlicher Farbe ist nur über den Condyl. extern. handtellergross geröthet und schilferig. Die Stichstellen (angeblich oberhalb der Cond. ext.) sind nicht mehr zu erkennen. Die Kniescheibe ist sehr gehoben, ober- und unterhalb derselben geringe Fluctuation wahrnehmbar, die Consistenz sonst gleichmässig hart und prall, der Druck unempfindlich. Dabei war die Temperatur Morgens 37,9, Abends stets 38,2. Der Puls nur 100 Schläge. Bis zum 7. erholte sich die Haut, und das Glied liess sich durch leichte Belastung allmählich ziemlich strecken, dagegen hatte Schmerzhaftigkeit, Schwellung und Hautröthe zugenommen, ohne dass das abendliche Fieber gesteigert oder die Fluctuation deutlicher geworden wäre. Die Differenz im Umfang betrug jetzt 10 cm.

Dies schnelle Wachsthum ohne Deutlicherwerden der Fluctuation sprach für eine maligne Neubildung, das Fieber bekanntlich nicht dagegen.

Um aber ganz sicher zu gehen, wurde am 9. December, der Angehörigen wegen, in der Narkose nach Anlage des Esmarch'schen Apparates erst über dem Condyl. ext. ein 4 cm langer Einschnitt gemacht; aus ihm entleerte sich nicht Eiter, wie ich noch immer gehofft hatte, sondern Markschwamm-

[1]) Vergl. Siegfried Fischer. Ibidem p. 544 und Ed. v. Meyer. Ibidem p. 178

massen unter reichlicher Blutung. Die Wunde wurde deshalb mittels einiger Nähte geschlossen, und sofort oberhalb des unteren Drittels amputirt. Als jedoch auch noch hier der Zirkelschnitt auf die Neubildung traf, spaltete ich die Manchette rechts und links und durchtrennte die Weichtheile 5 cm höher. Nach sorgfältiger Unterbindung wurde die Wunde mittels 30 Suturen und 3 Drains geschlossen und antiseptisch verbunden. Die Heilung trat im ganzen durch erste Vereinigung ein, immerhin verzögerte sich die Entlassung durch leichte Gangrän der Wundränder, durch Incision eines Abscesses in der Beugeseite im Januar und durch eine folliculäre Tonsillitis im Februar bis 30. März.

Die Amputirte ist sehr bekannt in unserer Anstalt, da ihre eine Schwester Diaconissin geworden ist. Unter Lachen wurde mir erzählt, dass sie eine besondere Liebhaberei für das Klettern auf die Obstbäume in ihrem väterlichen Gut bekommen; jetzt sei sie gross und kräftig, nirgends eine Spur von Geschwulst.

In diesem Fall hat wohl der Durchbruch der Neubildung aus dem Oberschenkel gegen die Kniekapsel eine leichte Reizung derselben gemacht, wofür das Resultat der Probepunction und der Eintritt der Flexionsstellung spricht. Der vorgetäuschten Kniegelenksvereiterung ist es wohl zu verdanken, dass ich die Kranke so verhältnissmässig früh unter das Messer bekam. Die Amputation, deren sofortige unbedingte Vornahme ich verlangte, habe ich mit Mühe durchgesetzt; hätte ich ganz freie Hand gehabt, würde ich die Exarticulation als den sicherern Eingriff vorgezogen haben. Er wäre sicherer gewesen, weil er etwaige versprengte Herde im Mark, gegen das Hüftgelenk hinauf, mit entfernt hätte, die man bei der starken Wucherung der Sarkommassen erwarten konnte. Zum Glück zeigte der Längsschnitt des Femur, dass die Amputation mehr gesundes Mark entfernt hatte, als unbetroffene Weichtheile. Er wäre auch indicirt gewesen, da ferner vom Tumor der Blutgehalt geringer zu sein pflegt, eine hohe Oberschenkelamputation und eine Exarticulation wohl ziemlich gleich gefährlich sind, und bei der Exarticulation nach meiner Methode die Hauptgefahr der Operation, der Blutverlust, fast verschwindet. Denn wenn man meine Regeln nur genau befolgt, daran möchte ich zuletzt noch erinnern, so kann man den Blutverlust wirklich tropfenweis gestalten, dazu gehört nur die nöthige Geduld. Kein Gefäss durchschneiden, das nicht vorher doppelt unterbunden ist! Jeden Muskel einzeln vor der Durchschneidung oben und unten comprimiren, und die Gefässe unterbinden, ehe man die Compression fortlässt. Nur auf eins möchte ich noch aufmerksam machen. Es ist wohl besser, den hinteren Lappen recht gross zu machen, damit der Schnitt noch unter die Glutealfalte fällt, und das Lig. ter. dicht am Schenkelkopf abgeschnitten, weil die Art. lig. teretis und die kurz abgeschnittenen Aeste der Art. glutaea sonst manchmal lästig werden und der Blutverlust so leichter vermieden werden kann. Was man bei Geduld mit der Methode leisten kann, zeigte gewiss jene elende Kranke, die ich so widerwillig das 6. Mal in dieser Weise operirt habe; trotz ihrer mächtigen Metastasen erlebte sie noch die 2. Woche nach der Operation, und das nach einer Operation, bei der früher in ihrem ersten Jahrhundert von 1776—1876 71% starben, und 71% aller Todesfälle schon in den 5 ersten Tagen auftraten.[1])

Herr Eugen Hahn ist der Ansicht, dass nicht nur die Riesenzellen-Sarkome an den Kiefern, sondern auch die myelogenen Riesenzellen-Sarkome an den Röhrenknochen, besonders an dem oberen Ende des Humerus eine günstige Prognose geben und totale oder partielle Resectionen zulassen.

[1]) Vergl. die Statistik von Lüning, ibid. p. 57 und 59.

Vor 10 Jahren machte Vortragender bei einem etwa 20 Jahre alten Patienten wegen seit mehreren Monaten bestehender heftiger Schmerzen im Humeruskopf die Anbohrung des Knochens, um die Ingnipunctur anzuwenden, in der Annahme, dass die Schmerzen durch eine centrale Ostitis hervorgerufen würden. Bei Eröffnung des Knochens mit einem mittelstarken Knochenbohrer konnte man sofort markige Tumormassen erkennen, welche sich durch die mikroskopische Untersuchung als Riesenzellen-Sarkome erwiesen. Es wurde infolge dessen zur Resection des Humeruskopfes geschritten, der Knochen wurde anscheinend an der Grenze des Tumors durchsägt, wie das noch in Hahn's Händen befindliche Präparat zeigt, so dass noch eine Auskratzung der Markhöhle des Humerus vorgenommen werden musste, um alles Verdächtige zu entfernen. Der Kranke ist mit vollkommen gebrauchsfähigem Arm geheilt und bis jetzt 10 Jahre nach der Operation ohne Recidiv geblieben.

Ausserordentlich viel ungünstiger ist die Prognose bei den weit vorgeschrittenen Sarkomen, bei welchen man sich gezwungen sieht, die Hüftgelenksexarticulation auszuführen. Wenn man nicht, wie Küster in dem vorgestellten Fall, bei Sarkom am Kniegelenk die Exarticulation des Oberschenkels macht, wozu in diesem Falle die Erkrankung des Periostes bei Ausführung der Amputation die Veranlassung wurde, so ist die Prognose anscheinend sehr ungünstig. Nur selten wird man sich aber bei Sarkomen in der Höhe des Kniegelenkes dazu entschliessen, das ganze Bein zu exarticuliren. Von 4 oder 5 im Krankenhaus Friedrichshain wegen weit am Oberschenkel hinaufreichender Sarkome ausgeführten Hüftgelenksexarticulationen ist wie immer das Resultat unbekannt geblieben, die anderen sind an Recidiven zu Grunde gegangen. Inbetreff der Ausführung der Exarticulation wegen Tumoren des Oberschenkels, welche bis an das Becken heranreichen, giebt Hahn ebenfalls der von Rose angegebenen Methode der Exstirpation mit sofortiger Unterbindung jedes blutenden Gefässes vor allen anderen Methoden den Vorzug.

Herr Gluck: Emma Winter, welche Herr Geheimrath Küster soeben vorgestellt hat, hat sich zu wiederholten Malen im ganzen 3 Mal, zuerst in ihrem 18. Lebensjahre, eine Fractura colli humeri zugezogen. Diese Fractura colli humeri soll die ersten beiden Male mit ziemlich vollkommener Functionsfähigkeit ausgeheilt sein, das dritte Mal dagegen ist die Function keine sehr vollkommene geworden, trotz der elektrischen Behandlung, die eingeleitet wurde.

Dann entwickelte sich bei der Patientin auf der Höhe der Cavitas glenoidea eine Geschwulst (welche langsam, aber stetig gewachsen sein soll), welche sie veranlasste, ärztliche Hülfe aufzusuchen, und College Dengel hatte die Liebenswürdigkeit, mir die Patientin dann zur weiteren Behandlung zu überlassen. Wir konnten bei der Untersuchung constatiren, dass der Humerus der erkrankten Seite um 7 cm kürzer ist als derjenige der gesunden, und dass der Schaft des Humerus, die Humerusachse von der Achse eines normalen Humerus nach einwärts fiel (wie bei einer Luxatio präglenoidea). Auf der Schulterhöhe befand sich ein ziemlich grosser Tumor, über dem die Haut nicht gespannt war, der nicht druckempfindlich war und der die ganze Gegend der Cavitas glenoidalis sowohl vor wie hinter derselben einnahm. Dabei waren die Bewegungen des nach einwärts dislocirten Diaphysenschaftes in einer Nearthrose sehr vollkommene und an der Elevation durch den die Schulterhöhe überdachenden Tumor behindert. Die Patientin entschloss sich zur Operation, und ich führte dieselbe aus, indem ich einen Schnitt wie zur Resectio humeri machte, den Tumor freilegte und mich überzeugte, dass dieser Tumor keine Beziehungen zu der Nearthrose

besass. Diese Nearthrose hing mit dem Tumor in keiner Weise zusammen, der Tumor war vielmehr von dem in der Cavitas glenoidalis zurückgebliebenen Caput humeri ausgegangen. Ich resecirte daher das Collum scapulae und entfernte den Tumor mit dem mit ihm ein einheitliches Gebilde darstellenden oder vielmehr als seinen Ausgangspunkt zu bezeichnenden Caput humeri. Die Heilung erfolgte ohne weiteres, und Sie werden sich überzeugen, dass die Patientin jetzt imstande ist, nicht nur Pendelbewegungen im Gelenk auszuführen, sondern auch nach aus- und einwärts zu rotiren und den Arm bis zur Senkrechten zu eleviren. Die passive Elevation ist bis zur Senkrechten ohne Schmerzen ausführbar. Die mikroskopische Untersuchung des Tumors ergab, dass es sich um ein Osteoma spongiosum fibrosum handelt. Es hatte sich hier also auf dem Boden eines chronischen Reizzustandes rein mechanischer Natur ein Osteom entwickelt, und zwar von der zurückgebliebenen Epiphyse des Humeruskopfes. Ich habe vor einer Reihe von Jahren, 1879, einen ganz analogen Fall beschrieben, wo sich auf dem Boden eines chronischen Entzündungsprocesses am Kniegelenk ein solches Osteom entwickelt hatte. Bei diesem Patienten bestand seit Jahren eine Kniegelenkseiterung, die durch multiple Incision behandelt war; schliesslich war die Eiterquelle bis auf einige Fistelgänge versiegt, und der Patient befand sich leidlich wohl, als sich ein Tumor im Kniegelenk entwickelte (von langsamem, aber stetigem Wachsthum) und die Veranlassung gab, dass nach einigen Jahren die Ablatio femoris zu machen war. Bei der Untersuchung stellte sich heraus, dass, während sowohl der Femur wie der ganze Unterschenkel der hochgradigsten Inactivitätsatrophie anheimgefallen war (die Corticalis besass beispielsweise nur die Dicke einer Eierschale), im Kniegelenk selbst ein mächtiger Tumor sich entwickelt hatte, und zwar auf dem Boden eines chronischen Reizzustandes. Die beiden Fistelgänge führten nämlich in die Condylen des Femur hinein auf eine wallnussgrosse, mit Eiter gefüllte Höhle, die mit schlechten Granulationen und käsigen Massen ausgefüllt war. Das war aber neben Zügen derb fibröser Massen der einzige Rest der entzündlichen Neubildung im Gelenk; alles andere, was man da antraf, war ein mächtiges Osteoma medulloso-spongiosum genu (resp. condylorum femoris).

Herr Geheimrath Virchow äusserte sich dahin, die Geschwulstmasse errege die Vorstellung, als seien grosse Mengen corticaler medullärer und spongiöser Knochensubstanz in planloser Weise durcheinandergerührt worden und nun in diesem zwecklosen gegenseitigen Verhältniss geblieben

M. H.! Ich habe diese beiden Fälle hier nur erörtert, weil jetzt wohl alle Fachgenossen das Bestreben haben, bei den Tumoren, die sie zur Behandlung bekommen, nicht sowohl nach dem anatomischen Sitze der Geschwulst zu forschen, sondern auch danach, ob nicht etwa ein congenitaler Keim oder ein überschüssiges embryonales Gewebe zur Erklärung der Geschwulst herbeigezogen werden könnte. Ich wollte Ihnen besonders deswegen ein Paar exquisite Fälle vortragen, bei welchen sich ohne allen Zweifel die Entstehung der Geschwulst auf einen chronischen Reizzustand zurückführen lässt (das eine Mal entzündlicher, das andere Mal rein mechanischer Natur), und bei denen die Matrix der Geschwülste nicht von einem versprengten oder überschüssigen embryonalen Keime, sondern von einer durch ein Trauma abgesprengten und ihrer physiologischen Thätigkeit entzogenen Epiphyse gebildet wurde. Beide Fälle haben das Gemeinsame, dass Epiphysen jugendlicher Individuen ihrer physiologischen Function (das eine Mal durch Fractura colli humeri mit Nearthrosenbildung, das andere Mal durch eine chronische Gonitis) entzogen worden sind.

Während nun in dem Falle A die ganze übrige Extremität der Inactivitätsatrophie anheimfiel, haben die fistulösen Gänge die untere Epiphyse

des Femur zu einer Proliferation angeregt, deren Resultat ein Osteoma medulloso spongiosum war.

Ebenso haben die Bewegungen der Nearthrose in dem Falle B einen mechanischen Reiz abgegeben, welcher die ihrer physiologischen Function entzogene obere Humerusepiphyse zum Wachsthum veranlasste. Die Epiphyse lieferte ein Osteoma spongioso-fibrosum. Die beiden Fälle beanspruchen mithin ein hohes Interesse für die Genese und Aetiologie der Geschwülste.

Herr Nasse ist der Ansicht, dass man bei den schaligen Riesenzellensarkomen die Entfernung durch Auskratzen oder durch Resection des Knochens, nicht allein an der oberen, sondern auch an der unteren Extremität vornehmen soll, so lange das Sarkom abgekapselt ist.

Herr P. Gueterbock fragt an, ob weitere Erfahrungen, wie er sie selbst einmal gemacht, darüber existiren, dass nämlich Knochensarkome, wenn sie auf Weichtheile (Muskeln, Bindegewebe etc.) übergehen, ihren ursprünglichen Charakter verlieren, und ihr Gewebe sich nur aus kleinen Rundzellen mit spärlichem Stroma zusammensetzt. Bezüglich des Falles des Herrn Gluck müsse man vor der Täuschung warnen, aus dem guten Heilungsverlauf einer Fractur das Nichtbestehen eines Knochentumors zu folgern, und verweise er in dieser Hinsicht auf eine einschlägige Beobachtung, welche er vor längerer Zeit der deutschen Gesellschaft vorgelegt habe.

Herr Sonnenburg spricht die Vermuthung aus, dass in dem Falle des Herrn Gluck die mehrfache Fractur auf die Präexistenz eines centralen Knochentumors hinweise.

Herr Gluck: Auf die Bemerkung des Herrn Sonnenburg kann ich nur erwidern, dass der Tumor im pathologischen Institute von Herrn Dr. Israel ebenfalls untersucht und die Diagnose eines Osteoma spongiosofibrosum bestätigt wurde. Ich glaube, dass, wenn ein centrales Osteosarkom eine Fractur veranlasst, dieselbe schwerlich mit genügender Callusbildung zu heilen vermag, so dass eine Wiederherstellung der Function der Extremität resultirt. Jedenfalls erscheint es gezwungen, eine besondere Brüchigkeit des Knochens zur Zeit des Traumas abzuleiten von einem präexistirenden Geschwulstkeime oder einer schon vorhandenen grösseren Geschwulst. Die anatomische Untersuchung des Tumors stützt vielmehr die von mir vorgetragene Vorstellung über die Genese der Geschwulst. Wiederholte traumatische Einflüsse haben eben eine Summe von Reizen geliefert, welche nun allmählich eine Umwandlung des Geschwulsttypus bedingten, so dass schliesslich auf dem Boden eines Osteoma spongioso-fibrosum ein Osteosarkom sich entwickelte, mit allen Kriterien maligner Tumoren, und zwar 5 Jahre nach meiner letzten Operation. Die Patientin wünschte die Exarticulatio humeri von mir ausgeführt zu haben. Ich war selbst an den Folgen einer Wundinfection so schwer leidend, dass Patientin auf meinen Rath sich an Herrn Geheimrath Küster wandte. Das glänzende Resultat der Operation wird hoffentlich die Patientin dauernd vor einem Recidive schützen.

Herrn Gueterbock's Erörterungen sind für unseren Fall nicht zutreffend. Die Patientin hat ihr Leiden 1878 acquirirt im 18. Lebensjahre. Sie ist heute, trotz aller operativen Eingriffe, im 31. Lebensjahre blühend und widerstandsfähig. Von einer Brüchigkeit oder Osteoporose ihres übrigen Skelettes ist nicht die Rede. Die kranke Extremität ist über 1 Jahr durch Exarticulation ausgeschaltet, ohne bis heute ein Recidiv zu veranlassen.

Herr Nasse glaubt nicht, dass der Patientin durch das Auskratzen des Riesenzellensarkoms, selbst wenn ein Recidiv eintritt, sehr geschadet wird, wie es nach den Ausführungen des Herrn Professor Rose den Anschein habe. In der Litteratur sei nur 1 Fall besprochen, bei dem nach der Re-

section wegen eines schaligen Riesenzellensarkoms der langen Extremitätenknochen Metastasen infolge eines Recidivs eingetreten seien. Die übrigen Fälle seien meist durch Amputation geheilt worden, also durch dieselbe Operation, welche man vorher bei einem radicaleren Vorgehen ausgeführt haben würde.

3. Herr Karewski: **Vorstellung eines Knaben mit Aneurysma cirsoideum des Hinterhauptes.**

Bei dem 5jährigen Knaben wurde 14 Tage, bevor derselbe in die Poliklinik des jüdischen Krankenhauses kam, gelegentlich des Abschneidens der Haare ein Tumor bemerkt, der vorher nicht bestanden haben soll. Vortragender constatirte folgendes:

Sonst gesundes Kind, mit Schädelscoliose (vorn links, hinten rechts convex), Spuren von Rhachitis, geringem Exophthalmus, der sich angeblich seit Januar a. c. entwickelt haben soll, trägt auf dem Hinterkopf rechts neben der Protuberantia occipital. einen synchron mit der Carotis pulsirenden und vibrirenden Tumor, der längs oval 5 cm lang, 2 cm breit, 1 cm hoch, nicht ganz eben, sondern mit seichten Erhebungen und Vertiefungen versehen, von im übrigen normaler, mit kleinen Venectasieen besetzter Haut bedeckt ist. Auscultatorisch hört man bei zart aufgesetztem Stethoskop Sausen, stärkerer Druck bringt den ganzen Tumor zum Verschwinden. Eine dilatirte zuführende Arterie ist nicht zu finden; hingegen tritt die Pulsation sofort auf und fällt die Geschwulst gänzlich zusammen, sobald man einen circumscripten Druck (mit Sondenkopf oder Fingerspitze) am linken unteren Pol ausübt.

Auch eine oberhalb dieses Punktes gelegene Stelle ergiebt bei Compression denselben Effect, mit dem Unterschied, dass die nicht comprimirte periphere Partie nicht pulsirt. Ist der Tumor zusammengefallen, so legt sich die Haut dicht an den Knochen an, und man sieht, dass derselbe flach dellenförmig ausgehöhlt ist und verschiedene Unebenheiten zeigt, besonders eine etwa $^1/_2$ cm tiefe Aushöhlung am oberen linken Pol.

Bei Druck auf die Vena jugularis schwillt der Tumor stark an, hat man ihn zum Verschwinden gebracht und sperrt dann die Vena jug. ab, so dehnt er sich langsam wieder aus, so zwar, dass die Wiederausdehnung von oben links nach unten rechts fortschreitet. Forcirte Exspiration vermehrt sein Volumen, auch wenn die zu- und abführenden Gefässe verschlossen sind.

Die Untersuchung des Augenhintergrundes durch Herrn Prof. Hirschberg ergab geringes Oedem der Papille, rechts stärker als links — also Steigerung des intercraniellen Druckes. — Auf Grund dieser Erhebungen hält Karewski die Gefässgeschwulst für eine mit dem Confluens sinuum communicirende Gefässgeschwulst (Varix racemosus communicans), die auf nicht erklärte Weise mit der Arteria occipitalis in Beziehung getreten ist, ähnlich wie in dem Fall von Rizzoli. Sphygmographische Untersuchungen geben dieser Annahme Stütze, insofern deutlich eine arterielle und eine venöse Pulscurve nachweisbar ist. (Die ausführliche Publication erfolgt anderweitig.)

Herr Rose: Soviel ich sehe, entspricht der vorgestellte Fall des Herrn Karewski ganz den 2 Fällen von Sinus pericranii, die ich 1868 auf meiner Klinik hatte und die von meinem damaligen, leider nur zu früh verstorbenen Assistenten, Herrn Dr. Ulrich Wislicenus, ausführlich mit Sammlung aller ähnlichen Fälle beschrieben worden sind. (Ueber Sinus pericranii, Zürich, Diss. inaugur., bei Zürcher u. Fuerer 1869.) Die Benennung rührt von Stromeyer her, der diesen Fall 1850 zuerst unter diesem Namen beschrieben hat.

4. Herr Küster stellt einen Fall von geheiltem **Ecchinococcus des Brustraumes** vor. Die Patientin, welche jetzt 34 Jahre alt ist, wurde am 19. Juli 1886 im Augustahospital an einem Milzecchinococcus operirt. Der Operation war eine Probepunction voraufgegangen, welche zu sehr stürmischen Erscheinungen mit Ausbruch von Urticaria über den ganzen Leib geführt hatte. Die Heilung erfolgte bis zum 29. August bis auf eine Fistel, welche sich bald nach der Entlassung schloss. Ein Jahr später begann sie kurzathmig zu werden, und steigerte sich die Athemnoth im Laufe der nächsten 2 Jahre so, dass Patientin selbst im Liegen nicht frei war. Am 29. Juni 1889 wurde sie wiederum aufgenommen. Es fand sich eine fluctuirende Vorwölbung links vorn im Bereich der 2. und 3. Rippe; eine von der Clavicula nach abwärts sich erstreckende Dämpfung geht unten, am oberen Rande der 6. Rippe wieder in normalen Lungenschall über. Herz nicht verdrängt. — Die Probepunction liefert wasserhelle Flüssigkeit ohne Eiweiss und Formelemente. Ein neuer Ausbruch von Urticaria folgte dem kleinen Eingriff. Operation am 2. Juli 1889. Resection der 2. Rippe, Schnitt durch Pleura und fibröse Kapsel, Entleerung des flüssigen Inhaltes, welcher massenhaft Scolices enthält, und Extraction der Wurmblase, welche Tochterblasen nicht enthielt. Die Höhle war mannskopfgross, die Lunge nach hinten und unten verdrängt.

Tamponade der Höhle mit Jodoformmull. Unter hohem Fieber entwickelte sich in den nächsten Tagen eine seröse Pleuritis am hinteren Umfange des Thorax. Resection zweier Rippen am tiefsten Punkt, Entleerung etwa eines Liters seröser Flüssigkeit. Die völlig comprimirte Lunge geht wie ein Vorhang quer durch den Thoraxraum, ist aber am lateralen Rande angewachsen.

Hier wird sie durchstossen und ein Drain von vorn nach hinten durch den Brustfellraum geführt. Die Heilung erfolgte langsam und unter manchen Zwischenfällen, ist aber jetzt vollkommen. Der Thorax ist wenig eingesunken, die Lunge dehnt sich bei der Inspiration in ausgiebiger Weise.

Sitzung am 14. Juli 1890.

Vorsitzender: Herr Rose: Schriftführer: Herr Langenbuch.

1. Herr Gerhardt stellt einen 28jährigen mit Tuberculose behafteten Arbeiter vor, dessen linksseitiges **Empyem** durch einen Schnitt in den neunten J. C. R. hinten, geschützt gegen Lufteintritt durch Hautverschiebung, gegen Wundinfection durch Verband, entleert wurde. Heilung ohne Zwischenfälle, ohne Verengerung der Seite. Hierdurch soll bewiesen werden, dass einfaches Empyem nur dauernden Abschluss und Schutz gegen Erreger von Jauchung, nicht Luftzutritt zur Heilung nöthig habe.

2. Herr Gluck demonstrirt die Anheilung eines abgehauenen Fingergliedes, sowie einige klinische Fälle, in denen die **Invaginationsmethode der Osteo- und Arthroplastik** zur Anwendung gelangt war. Dauernd eingeheilt ist das Material in Fällen von Ersatz des Os metacarpi des Mittelfingers, des Daumens, der Grundphalanx des Daumens und des unteren Endes der resecirten Ulna.

Von den arthroplastischen Versuchen fällt vor allem ein Patient mit Kniegelenkresection auf, welcher mit dem implantirten Elfenbeincharnirgelenke active Flexions- und Extensionsbewegungen auszuführen vermag. Die Resectionswunde ist noch nicht vernarbt, vielmehr gestatten zwei Granulationsstreifen das Eindringen der Sonde in die Tiefe.

Die Fälle von Gelenkimplantation können vorderhand nur als berechtigte und interessante Versuche gelten, und muss das Endresultat erst abgewartet werden.

Ueberhaupt dürfte der tuberculöse Fungus der Gelenke nur in seltneren Fällen die Anwendung der in Frage stehenden Methode gestatten, während voraussichtlich die Comminutivfracturen und orthopädischen Osteo- und Arthrectomieen eher zu einem entsprechenden Versuche aufzumuntern vermöchten. Eins scheint jedoch mit einiger Gewissheit aus den bisherigen klinischen wie experimentellen Versuchen hervorzugehen, dass wir nämlich auch am knöchernen Scelett mit der Fremdkörperimplantation, insonderheit auch in die Markhöhle, gegenseitige Fixation von Fragmenten, Ueberbrückung von Continuitätsdefecten und Ersatz kleinerer und grösserer Knochen, z. B. Ossa metacarpi und Phalangen, in functionell und technisch recht vollkommener Weise zu leisten in der Lage sind.

Wie so leicht bei neuen, auf individuellen Anschauungen basirenden Empfehlungen der betreffende Autor allzu sanguinisch mit seinen Consequenzen über das Ziel hinausschiesst, so mag es wohl auch bei der Invaginationsmethode der Fall sein. Um so mehr wird es Aufgabe allgemeinerer Erfahrungen bleiben, einmal die Indicationen zu präcisiren und ferner zu entscheiden, in welchem Umfange die Methode der praktischen Chirurgie einverleibt zu werden verdient.

Herr v. Bergmann kann sich bez. des von Herrn Gluck vorgestellten Falles von Anheilung eines abgehauenen Fingerstückes nicht davon überzeugt halten, dass die Anheilung wirklich erfolgt ist, da nur der granulirende Stumpf eines verkürzten Fingers vorliegt, und weder eine Nahtlinie noch die vernarbten Nadelstiche sichtbar seien. Bezüglich der beiden vorgestellten Fälle von elfenbeinernem Ersatz der resecirten Kniegelenke vermag Herr v. Bergmann auch so lange nicht an einen Erfolg zu glauben, als die vorhandenen Fisteln, durch welche der Sonde der Zutritt zum Fremdkörper ermöglicht ist, nicht geheilt sind.

3. Herr Rose gab zunächst **drei Beiträge zur conservativen Chirurgie.** Als ersten Gegenstand der Besprechung schlug er die Operation der **irreponiblen Daumenverrenkung** vor, wie sie jetzt immer häufiger Gegenstand der Erwägung wird. Die Schwierigkeiten der Reposition trafen zwar nicht so oft, als behauptet, dabei ein — unter 836 einfachen und 49 offenen Luxationen kamen auf seinen Abtheilungen in Zürich und Berlin von 1867 bis 1890 im Ganzen 21 einfache und 9 offene Daumenluxationen vor, und von diesen waren nur 2 veraltete irreponibel, also nicht in 33%, sondern höchstens 6% aller Fälle — immerhin mag bei dieser geringen Zahl die Benutzung der Matthieu'schen Zange von wesentlichem Nutzen gewesen sein, die dem Operateur die Arbeit, den Daumen festzuhalten, beim Reponiren abnimmt. So wurde damit mancher Daumen eingerenkt, bei dem es mit der Luer'schen Zange nicht glückte. Was soll man nun machen, wenn man damit zu spät kommt, und die Theile schon zu rigid geworden sind? Es gehen lassen, wie noch Hueter es wollte? Lücke empfahl schon 1871 das „direkte Aufsuchen des Hindernisses mittels Schnitt", ein Vorgehen, welches heut bei der Ausbildung der Gelenkoperationen um so mehr am Platze sein wird. Zur Empfehlung stellte Herr Rose einen solchen Fall vor, bei dem der Kranke jetzt ohne Verlust durch eine Resection die volle Gebrauchsfähigkeit wieder erlangt hat.

Der Arbeiter war ausserhalb im Streit auf den abducirten Daumen gefallen; die Einrenkung war am Abend in der Sanitätswache nicht gelungen, so kam er erst am anderen Tage mit stark geschwollenem Arm nach Be-

thanien. Ein unter diesen Umständen vorsichtig gemachter Versuch mit der Luer'schen Zange scheiterte, deshalb wurde der Kranke aufgenommen, und die Elevation angewendet. Ein dritter Versuch, der erst am 3. Tage der bedeutenden Schwellung wegen gemacht werden konnte, gelang jetzt auch mit der Matthieu'schen Zange nicht mehr, weshalb am 5. zur Operation mit dem Messer geschritten wurde. Es handelte sich um die gewöhnliche dorsale Verrenkung, aber um die seltnere verkürzte „wacklige" Form in Bajonnetstellung, nicht um die gewöhnliche feste in Z-Form. Der Einschnitt wurde dorsal zwischen den Extensorensehnen gemacht, und empfiehlt sich das zur besseren Einsicht in die anatomische Lage und die Vorgänge bei der Einrenkung. Im auseinandergezogenen Einschnitt hing die vordere Kapselwand mit ihren 2 Sesambeinen, quer vom Periost des ersten Metacarpus abgerissen, herab, steif wie ein eiserner Theatervorhang und verdeckte den gegen den Zeigefinger dislocirten Kopf. Es war also eine „complexe Luxation" nach Faraboeuf's Bezeichnung. Der Vorhang bildete das Hinderniss durch seine Steifigkeit, er allein, wie alle weiteren Versuche zeigten. Die Einrenkung gelang erst, nachdem beide Knochen möglichst von einander entfernt, indem dann der Vorhang direkt mit grosser Kraftanstrengung über den Kopf zurückgeschoben wurde.

Trotzdem sich das Periost auch am Dorsum des Metacarpus weit hinab abgerissen fand, der Arm so stark geschwollen war, gelang die Heilung des 11 cm langen Einschnittes prima intentione, und der Mann hat jetzt seine alte Gebrauchsfähigkeit an diesem Gelenk wieder erworben.

Von der Flexorsehne war nichts zu sehen gewesen, ebensowenig vom Knopfloch in der Kapsel oder den Muskeln.

Es fragt sich nun, ob es 2 Arten von dieser Luxation giebt, eine gewöhnliche unbewegliche in Z-Form mit intersesamoidalem Längsriss der straff horizontal gespannten volaren Kapselwand, und die seltnere „wacklige" Form in Bajonnetstellung mit querer Abreissung der ganzen volaren Kapselwand vom Metacarpus.

Zur weiteren Erfahrung darüber empfiehlt sich gerade der dorsale Längsschnitt, weil er so übersichtlich ist.

Herr Israel hat eine Luxation des Daumens in der von Herrn Rose als „unbewegliche Z-Form" bezeichneten Stellung beobachtet, bei welcher die operative Autopsie ergab, dass die vordere Kapselwand mit einem Sesambein vom Metacarpalknochen abgerissen, sich zwischen die beiden Gelenkenden wie ein Vorhang gespannt hatte. Die Incision war hier in der Längsrichtung von der Volarseite gemacht, und die hinter dem Capitul. ossis metacarpi eingeklemmte Kapselwand kräftig mittels eines stumpfen Hakens herausgezogen worden. Die Bewegungsübungen sind in diesem Falle bereits nach Ablauf einer Woche begonnen worden und haben in kürzester Frist zu einer völligen Wiederherstellung der Beweglichkeit geführt. Herr Israel legt einen besonderen Werth auf möglichst frühzeitige, zuerst active, dann passive Bewegungen nach Gelenkverrenkungen.

Herr v. Bergmann hat in Fällen von Daumenluxation, wo der Mechanismus der Reductionshinderung schwer zu eruiren war, dreimal operiren müssen. In zwei Malen ergab sich ein sehr gutes Resultat, das des dritten Falles konnte nicht abgewartet werden und ist unbekannt geblieben. Der Einschnitt wurde, was immer zu empfehlen ist, auch in diesen Fällen frühzeitig unternommen.

Herr Max Schüller: In den Fällen von Daumenluxationen, welche mir zur Beobachtung kamen, war es nicht nöthig zu operiren, da mir in allen die Reposition gelang. Ich wollte dann noch bemerken, dass ich bei meinen zahlreichen Leichenversuchen, welche ich zum Studium der

anatomischen Verhältnisse bei den Daumenluxationen und besonders über die dabei möglichen Repositionshindernisse vorgenommen habe, weitaus in der Mehrzahl der Versuche, ja ich kann wohl sagen, fast regelmässig als Repositionshinderniss die Einklemmung der volaren Kapsel zwischen den luxirten Gelenkflächen erkennen konnte. Die volare Kapsel reisst hinter dem Köpfchen des Metacarpus ab und wird von der Phalanx nach oben fortgeführt. Sie liegt dann entweder vor dem Capitulum oder zusammengefaltet auf demselben, resp. zwischen den Gelenkflächen. Die Einklemmung der Kapsel kann aber auch erst erfolgen, wenn die Reposition in unzweckmässiger Weise durch einen Zug in der Axe des Metacarpus versucht wird. Da ferner Herr Rose die Schnittführung auf der Dorsalseite des Gelenkes, welche er im vorgestellten Falle einschlug, als ein neues, von der üblichen Eröffnung auf der Volarseite abweichendes Vorgehen bezeichnet hat, so erlaube ich mir noch hervorzuheben, dass ich schon in meiner (1885 erschienenen) chirurgischen Anatomie (Bd. I p. 361) bei irreponiblen Daumenluxationen die dorsale Eröffnung des Gelenkes empfohlen habe. Von einem dorsalen Längsschnitte aus, welcher zwischen den Sehnen der Daumenstrecker in das Gelenk eindringt, vermag man das Repositionshinderniss besser zu übersehen, besonders leichter zu beseitigen, wie von einem volaren Einschnitte aus. Ich bin übrigens auch der Ueberzeugung, dass man, falls es sich nicht um sehr veraltete Luxationen handelt, nicht zu reseciren braucht, da es in der Regel genügt, nach Eröffnung des Gelenkes von der Dorsalseite aus das Repositionshinderniss zu beseitigen, die normalen Verhältnisse im Gelenke wieder herzustellen, und so das Gelenk zur Heilung zu bringen und wieder gebrauchsfähig zu machen.

4. Herr Rose liess danach als ein zweites Beispiel seiner Bestrebungen in der conservativen Chirurgie einen Knaben hereinmarschiren, dem er ganz im Sinne des alten Bilguers, des Vaters der conservativen Chirurgie, eine merkwürdige **Knöchelamputation, ohne Opfer lebender Weichtheile** gemacht hatte. Der 6jährige Sohn eines Cigarrenmachers auf dem Lande hatte sich den linken Oberschenkel auf dem Eise gebrochen und war nun mittels eines Volkmann'schen Streckapparates behandelt worden. Als Gegenzug wurde ein Gummischlauch angewendet, der erst in dem rechten Oberschenkelschlitz einen brandigen Druckstreifen machte, dann bei Wechsel der Lage auch im linken. Soweit die Heftpflaster an die Wade hinauf zur Extension angelegt waren, wurde das Bein brandig, Harnverhaltung und Soor der ganzen Mundhöhle kam hinzu, um am achten Tage den Transport nach Bethanien zu veranlassen.

Die Bruchenden waren seitlich und der Länge nach verschoben, das ganze Bein stark geschwollen, allein die Art. poplitea pulsirte. Es wurde daher von einer sofortigen Amputation abgesehen.

Unter möglichst sorgfältiger Pflege und Behandlung besserte sich hier das Befinden, und der Brand ging nicht weiter, ja bei der Demarcation, die ringsum bis auf die Knochen am Unterschenkel ging, blieb sogar von der Wade oben ein Stück erhalten, welches sich in die Kniekehle zurückzog und dort infolge der Eiterung darunter fixirte. Ein zweites Hautstück von der Grösse zweier silberner Fünfmarkstücke blieb am innern Knöchel lebend, es war aber vollständig gefühllos, nachdem sich darüber bis zur Wade alles, Haut, Muskeln, Sehnen, Gefässe und Nerven, abgestossen hatte. In dieser Höhe lagen in der Distanz von 16—19 cm ringsum beide Unterschenkelknochen nackt da, nur verbunden durch das Ligament und eine ganz dünne Schicht von einem Muskel (Ext. hall. long.). Nachdem das Bein so, bei offener Wundbehandlung auf einer Hohlschiene gelagert, fortgeschritten war, der Knabe

sich erholt hatte, schritt Herr Rose, fünf Wochen nachdem der einfache Oberschenkelbruch geschehen, zur Operation, bei der nur der mumificirte Fuss und die durch Vereiterung der geöffneten Fussgelenke cariös gewordenen Fusswurzelknochen entfernt wurden. Wie bei der Amputation nach Syme oder Pirogoff wurde die Gelenkfläche beider Unterschenkelknochen abgesägt. Da aber die ganze Sohle und Ferse ebenfalls mumificirt war, und unterhalb der Wade sonst alles an der Grenze sich abgestossen hatte, was nicht schwarz eingetrocknet war, so befestigte er jenes gefühllose Hautstück (von der Grösse von zwei silbernen Fünfmarkstücken), welches am inneren Knöchel haftete, mit seinem untern Ende am Periost der äusseren Knöchel. Hier ist es auch glücklich angeheilt. Mit Hülfe des Wasserbades kam dann auch im Sommer die Uebernarbung des ringförmigen Defectes zwischen dieser Knöchelkappe und der Wade zu Stande. Freilich ein eigenthümlicher Stumpf, oben dick, dann über handbreit ein schmaler Cylinder, die durch die derbe Narbe fest zusammengepressten Unterschenkelknochen, und unten ein runder Wulst, der sich mit Oedem oder Fettgewebe zu polstern scheint, aber, wie sich zeigte, zum Laufen ebensogut wie ein Stelzfuss! Ja noch besser! Brennt es, so kann er ohne Hülfe barfüssig davon laufen!

Diese Amputation, so conservativ als möglich nach den Grundsätzen des alten Generalarztes Friedrich des Grossen, Bilguer, in der Grenze der Demarcation gemacht, bedarf keines künstlichen Apparates, sowenig wie ein Syme. Die Sohle der Kappe ist bereits hart und mit einem schwieligen Rande umgeben.

Der Knabe ist davon befreit worden, sein Leben lang dem Bandagisten tributpflichtig zu werden, wie auch sein erster junger Arzt.

Was gleich nach der Aufregung der Angehörigen zu vermuthen, geschah wirklich, trotz meines Abmahnens. Es wurde die Klage gegen den Arzt wegen Kunstfehler eingeleitet. Die ungewöhnliche Anlage eines Gummischlauches zur Contraextension wurde besonders angegriffen, und doch wird er gerade in dem neuesten Lehrbuch über Krankenpflege dazu besonders empfohlen. Allerdings kann man die Wirkung des Kautschuks immer schwer vorher bestimmen und muss man ein Auge darauf haben. Allein hier wurde er rechts auch gleich entfernt, links that er dann freilich nicht besser. Schade, dass man dann mit seiner Entfernung nicht auch gleich das Heftpflaster, welches an der Wade tief in die geschwollenen Weichtheile eindrückte und so die Grenze des Brandes bestimmte, mit entfernt hat.

Uebrigens kann man nicht oft genug daran erinnern, wie leicht gerade bei einfachen Brüchen am Oberschenkel Brand eingetreten ist, seitdem Fischer in Breslau zuerst zwei Fälle mitgetheilt hat, wenn es ja auch überhaupt selten dazu kommt. Der schlechte Zustand der Körperkräfte wird dabei stets eine Rolle spielen, wie er sich hier bei dem Kinde eines Cigarrenarbeiters im ganzen Aussehen, im Soor, in der sonst unmotivirten Harnverhaltung aussprach. Heilt solch ein Fall, so dankt alles dem lieben Gott! Gehts schlecht, so soll der Doctor Schuld gewesen sein! Das gab auch der Richter unter Lachen zu, und die Sache wurde niedergeschlagen.

Das Brandigwerden eines einfachen Beinbruchs ist nicht häufig. Merkwürdiger ist aber jedenfalls der Umstand, dass es gelang, die kleine gefühllose Hautstelle am innern Knöchel als Kappe bei der Amputation zu erhalten und trotz einer Distanz von über einen halben Fuss rings um die nackten Unterschenkelknochen über den Defect hinüber zur Anheilung und Vernarbung zu bringen.

Das Merkwürdigste ist jedoch schliesslich, dass diese ganze gefühllose Naturstelze, so zu sagen, jetzt nach einem Jahr schon wieder Gefühl bekommen hat; und zwar von oben herab, trotzdem noch jetzt über ein Zoll

breit die Narbe beide Unterschenkelknochen fest an einanderdrückt. — Wir haben hier also ein exquisites Beispiel von „spontaner Nervenregeneration" vor uns, welches ein eigenthümliches Licht auf die Frage von der Nervennaht wirft. Der Fall zeigt, dass eine Narbe zwar die Nervenregeneration hindert, aber jedenfalls doch nicht verhindert. Sind die neuen Forscher schon in Bezug auf die Nervennaht sehr skeptisch, so muss man doch gegen diese „ruhmvollste Errungenschaft der Neuzeit" gewiss noch skeptischer werden. Dass es weder eine prima noch secunda intentio nervorum giebt, wird festgestellt. Durchschnittene Nerven regeneriren sich (selbst bei der Naht) durch Sprossung vom centralen Stumpfe. Wenn demnach die Prognose bei hohen Nervenverletzungen noch heut erfahrungsgemäss ungünstig ist, warum sollte die Nevennaht à tout prix „Pflicht des Chirurgen" sein. Es wird dabei doch sehr auf die Verhältnisse ankommen, und ohne sie mancher Kranke besser fahren. Es ist nicht Sache der Wissenschaft, Reglements und Schablonen zu machen! Die Medicin ist eine freie Kunst und ihre Aufgabe das Individualisiren, sagte schon Schönlein, unser grosser Meister.

5. Herr Rose theilte drittens seine **Studien zur conservativen Chirurgie der Gallenblase** mit[1]). Zunächst wurde eine junge blühende Dame vorgestellt, an deren straffem Bauch eine feine weisse Linie quer unter dem rechten Rippenbogen die einzige Spur eines im Frühjahr ohne Fieber und ohne irgend eine Beschwerde durchgemachten „idealen Gallenblasensteinschnitts" darstellte.

Wegen eines Fussgeschwüres eingetreten, hatte sie in Bethanien Influenza mit sehr heftiger abscedirender Tonsillitis bekommen. In der Reconvalescenz wurde sie Nachts von einem Anfall von Gallensteinkolik mit fünfmaligem Erbrechen befallen; das hinterbleibende Gefühl von Schwere und Druck in der rechten Seite veranlasste eine genaue Untersuchung, bei der sich eine der Lage nach der Gallenblase entsprechende Geschwulst fand. Bei der Operation fand sie sich von Netz bedeckt mit dem Grunde etwa einen Zoll vom Bauchfell entfernt. Ein Einschnitt entleerte grüne Galle mit glasigen klebrigen Schleimklumpen in grosser Menge, dann wurden mittels Fingers und Chlorzinkdouche 79 Steine von Erbsen- bis Haselnussgrösse herausgestrudelt, so lange, bis der elastische Katheter die hergestellte Durchgängigkeit der Gallenwege verrieth. Danach wurde die Blase mit doppelter Naht geschlossen und versenkt, die Bauchdecken ohne Drain geschlossen. Die vollständige Heilung erforderte 18 Tage.

Zu diesem Vorgehen veranlasste das Vertrauen auf die Katheterisation der Gallenwege, wie sie sich dem Vortragenden schon seit dem Jahre 1884 bewährt hat.

Als ein zweites Beispiel für ihren Nutzen konnte ein Schuhmacher vorgestellt werden, dem 1884 ein Gallenblasenempyem in den Brustkorb geplatzt war. Er ging Herrn Rose im August 1884 mit Pyopneumothorax und Entzündung der vorderen Brustwand zur Operation zu. Nachdem die siebente Rippe rechts in ausgiebiger Weise resecirt, der rechte Brustfellsack von Eiter, Gas und Galle durch Ausspülungen befreit, fand sich ein Gang in der Furche zwischen Pleura costalis und diaphragmatia, welcher nach Erweiterung der Wunde sich mit dem Finger dilatiren liess und den Finger um den Leberrand in die Gallenblase führte. Da sie glatt war, und die Sondirung auf keinen Widerstand in den Gallenwegen stiess, wurde in die

[1]) Herr Langenbuch giebt bezüglich dieses Vortrages zu Protokoll, dass er einige Bemerkungen zu demselben an anderer Stelle veröffentlichen wird.

Brusthöhle wie gewöhnlich ein Doppeldrain, in die Gallenblase ein einfaches geführt, und dies schnell, gekürzt. Während der Ausheilung musste eine Phlegmone auf dem Brustbeine gespalten und eine mächtige Perichondritis linkerseits ausgiebig incidirt werden, beide wohl entstanden durch die Infiltration mit Galle, ehe sie in die Pleura Abfluss fand. Es wurden später fünf Stücke totaler Knorpelnecrosen, im ganzen in der Länge von 25 cm, von der linken Seite entfernt und im Verein zur Ansicht herumgegeben. Alle diese Narben liegen jetzt im Fettpolster tief verborgen, so stark ist der Mann geworden, zum besten Beweis, wie gut er sich erholt hat.

Herr Rose hat im Laufe der Jahre drei chirurgische Kranke später an latenten Gallensteinen zu Grunde gehen sehen. Eine geheilte Bruchkranke an Shock der Gallensteinkolik, einen alten General, dem Hämorrhoidalknoten mit dem Glüheisen beseitigt waren, an Brand der Gallenblase mit beginnender Perforati nsperitonitis, und eine alte Frau an Verblutung infolge Durchbruchs eines grossen Steins in das Duodenum. Diese traurigen Erfahrungen im Verein mit den steigenden Erfolgen bei immer kühnerer Behandlung der Gallenblasenfisteln haben sein wachsendes Interesse für die conservative Chirurgie der Gallenblase erregt. Zuerst machte er immer ausgiebigere Discisionen. Es wurden zwei Steine vorgezeigt, die danach abgingen und sofort die Heilung alter Fisteln zur Folge hatten. Dann wurde 1884 einer Dame, die infolge von Gallenfisteln ganz siech geworden war, die Blase und das Bauchfell geöffnet, um einen wallnussgrossen Stein zu entfernen. Die Oeffnung der Blase am Bauchfell bestand in einem knorpelharten Ring, der den grossen Stein ohne Eröffnung des Bauchfells nicht herausbringen liess. Da sich bei der Sondirung sonst kein Hinderniss ergab, wurde die Wunde in allen Geweben sorgfältig geschlossen, bis auf einen Drain, welcher in die Gallenblase gesteckt und bald verkürzt wurde. Die Dame hat sich danach schnell von ihrem Siechthum erholt. Der cubische Stein wurde vorgezeigt.

Bei einer andern Dame mit Fistel wurde die Gallenblase, welche breit angewachsen war, eröffnet und, nachdem 14 haselnussgrosse Steine e ntleert, mit dem scharfen Löffel ausgekratzt und durch Tamponade zur Obliteration gebracht, weil sich der Gallenblasengang verschlossen fand. Es trat Heilung ein, die Steine wurden vorgezeigt.

Endlich wurde bei einem alten Manne mit Krebs der Leber, des Pancreas und des Gallenblasengangs, wegen eines Empyems der Gallenblase, das unter grossen Schmerzen eine Art Senkungsabscess gegen das Lig. Poup. gebildet hatte, die Bauchhöhle geöffnet, der Grund dieses Sackes eingenäht in die Bauchhaut und geöffnet. Es wurden über 1000 ccm Eiter und 101 Steine entleert, von denen einige der vorgezeigten 1 cm gross waren. Durch diese Cholecystostomie wurde dem Aufbruch in die Bauchhöhle wenigstens vorgebeugt, und der Kranke für die letzte Lebenszeit von seinen Schmerzen befreit.

Nach diesen Erfahrungen hat sich Herr Rose über die conservative Chirurgie der Gallenblase und das Sondiren der Gallenwege folgende Ansichten gebildet: die Exstirpation der Gallenblase (die Cholecystectomie) wird sich wohl in den meisten Fällen vermeiden lassen, in denen es sich nicht um bösartige und vollständige Degenerationen handelt, dadurch, dass man die Blase örtlich behandelt und den Abfluss im Gallenblasengang herstellt. Gegen die Exstirpation erhebt sich das Bedenken, dass der Verschluss des Gallenblasengangs Ectasie der Gallenwege herbeizuführen scheint. Der Gallenblasensteinschnitt (die Cholecystotomie) mit Nath und Versenkung der Gallenblase und sofortigem Schluss der Bauchdecken kann in $2^1/_2$ Wochen heilen, und zwar ohne böse Folgen, nach seiner Erfahrung. Bei chronischer

Erweiterung der Gallenblase mit Verwachsung ihres Ausführungsgangs kann eine ganz unschuldige Obliteration die Exstirpation in manchen Fällen ersetzen. Die künstliche Anlage einer Gallenblasenfistel (die Cholecystostomie) ist eine palliative Operation und hat besonders Werth, wenn weder Exstirpation noch Ausheilung des Gallenblasengangverschlusses möglich ist. Sie ist keine radicale Operation, denn die Gallenblasenfisteln führen durch Säfteverlust bisweilen schnell zum Siechthum. Gallenblasenfisteln heilen ohne besondere Ursache von selbst und lassen sich heilen durch Entfernung dieser Ursache. Zu dem Behufe ist es gerechtfertigt, wie der Erfolg gezeigt hat, die Gallenblase zu öffnen, selbst mit der Operation der Laparotomie, das Hinderniss in der Blase aufzusuchen und womöglich zu beseitigen. Ueber die Beschaffenheit der Gallenblase und die Durchgängigkeit der Gallenwege giebt am besten Aufschluss die Untersuchung mit dem Finger und der Katheterismus der Gallenwege. Ist die Durchgängigkeit des Ausführungsganges hergestellt, so kann man die gesunde Blase gleich ganz schliessen und versenken, oder wenn z. B. Verwachsungen das hindern, nach unseres alten August Gottlieb Richter's Vorgang als ein Sicherheitsventil einen Gang nach aussen bilden, die Cholecystostomie, um ihn sich allmählich schliessen zu lassen. Nur wenn der Gallenblasengang dauernd verschlossen, tritt bei ihm die Obliteration oder Exstirpation oder allenfalls die bleibende Cholecystostomie in Frage.

Herr Gerhardt macht darauf aufmerksam, dass bei zarten oder nervös heruntergekommenen Personen schon heftige Gallensteinkolikanfälle für sich den Tod herbeiführen können.

6. Herr Rose stellt zum Schluss zwei Kranke mit **geheilter Blasenruptur** vor und setzt seine Erfahrung über die Symptomatologie dieser und der anderen mit Beckenbrüchen so oft verbundenen Verletzungen der Harnwege auseinander (wie er das ausführlich in der Deutschen Zeitschrift für Chirurgie mittheilen wird). In beiden Fällen wurde in der Linea alba die Bauchhöhle geöffnet und der Riss blosgelegt, der erste Fall betraf eine intraperitoneale, der zweite eine extraperitoneale Ruptur. Das pathognomonische Zeichen für beide Arten, welches Herr Rose schon 1865 angegeben hat, ist die „blutige Anurie". Die Blase ist leer oder enthält wenig blutigen Urin. Dort ergiesst sich der Urin zunächst in die Bauchhöhle und wird anfangs schnell resorbirt, später sammelt er sich an und kann wohl gar durch den Katheter aus der Bauchhöhle entleert werden, wie es schon der alte Generalarzt Theden einmal vor hundert Jahren gemacht hat. Stirbt der Kranke nicht schon, wie meist, in den ersten Tagen, so tritt jetzt Urämie und jauchig eitrige Peritonitis hinzu, der ohne Intervention bis jetzt alle erlegen sind.

Ohne solche schweren Erscheinungen geht es anfangs bei der extraperitonealen Blasenruptur zu, allein bei beiden kommt es schliesslich zur Urininfiltration in's Zellgewebe mit ihren unerfreulichen Folgen und Ausgängen, wenn es überhaupt noch dazu kommt.

All'dem könne nur die Operation, die möglichst frühzeitige, vorbeugen, aber selbst noch nach 2 Tagen hat die Laparotomie jenem Kranken das Leben gerettet.

Der vorgestellte 7 Jahre alte Knabe Paul P. wurde am 25. October 1889 nach Bethanien gebracht, weil er am 23. von einem Bierwagen überfahren war; ein Pferd soll ihn dann auf den Bauch getreten haben. Nach Hause getragen, bekam er zuerst Bauchschmerzen und konnte den Urin nur tropfenweis lassen, Nachmittags Uebelsein und Aufstossen, Abends Erbrechen. Am anderen Tage fand der College dieselben Erscheinungen, nur mit Mühe wurden

hier und da einige Tropfen blutigen Urins entleert. Am Abend wurde er benommen, versuchte in der Nacht aufzustehen, und wurde dann am Morgen des 3. Tages mit dem Bilde eines Typhuskranken in das Spital gebracht, russige Zunge, kühle Extremitäten (35.6°), Benommenheit, Bauch aufgetrieben und gespannt, überall empfindlich, rechts und aussen am Oberschenkel Sugillationen und dem entsprechend leichte Dämpfung, daneben die Zeichen einer Beckenfractur. Keine Blasendämpfung, dagegen ein minimaler Grad von Oedem an der Wurzel des Scrotum. In der Aethernarkose wurde zunächst mit Leichtigkeit der Theden'sche Katheterismus peritonaei ausgeführt, dann der Ausfluss eitrigen Urins unterbrochen, die Bauchhöhle vom Nabel zur Fuge gespalten. Der Retzius'sche Raum klaffte mächtig, voll eitrigen Urins. Jenes Oedem war das erste Zeichen von Urininfiltration. Die Blase war wallnussgross contrahirt, sagittal an ihrer vorderen und oberen Fläche zerrissen. Das grauschwarze mit Salzen incrustirte und missfarbige Bauchfell war durch die Infiltration abgelöst und ging vom Nabel aus direkt nach hinten, wo sich ein 2 Zoll im Durchmesser grosses rundes Loch fand. Der Katheter kam aus dem Blasenriss, ging durch einen Zwischenraum von $1^1/_2$ Zoll, der von eitrigem Urin gefüllt war, und lag mit dem Schnabel, nachdem er durch den Bauchfellriss ging, zwischen den contrahirten Dünndärmen, zwischen denen die flockige eitrige Urinmasse beim ersten Einschnitt im Bogen hervorschoss und dann herausrieselte.

Rechts und links von der Fuge klaffte im Schamkamme und -Bogen je ein senkrechter Beckenbruch, an dem die 8 Bruchenden mit zerrissenem Periost im urinösen Bauchwasser badeten. Die Behandlung wurde möglichst nach meinen Grundsätzen der offenen Wundbehandlung eingerichtet. Die Bauchhöhle wurde täglich mit Chlorzinklösung ausgewaschen und mit La Place'scher Sublimatlösung desinficirt; ein permanenter Katheter erwies sich als nutzlos. Alle Flüssigkeiten entleerten sich aus der Bauchwunde mittels eines dicken Doppeldrains, der zwischen Blasenriss und Bauchfellriss eingeführt und mit Jodoformgaze umgeben wurde, um die Därme am Vorfall zu hindern. Keinerlei Naht wurde angelegt.

Am anderen Morgen erwachte der Junge, bei einer Temperatur von 35,7 trotz kräftigster Analepsis, aus seiner Benommenheit, das Erbrechen, selbst das Aufstossen hatte aufgehört.

Am 1. November konnte ein Drain fortgelassen werden, am 7. liess der Knabe zum ersten Male etwas Urin selbst durch die Harnröhre, was vom 10. ab ständig stattfand. Am 10. wurde der 2. Drain fortgelassen. Am 20. December war die Wunde geheilt, der Urin eiweiss- und eiterfrei, der Knabe konnte mit seinem ohne Exfoliation geheilten Beckenbruch gehen wie zuvor.

Als Nachkrankheit trat die Steinkrankheit auf. Am 21. Januar wurde ein wenigstens 11 mm dicker Stein durch die Lithotripsie in einer Sitzung beseitigt, am 13. April musste ich einen zweiten kirschgrossen, der in der Pars ascendens penis festsass, mit dem äusseren Harnröhrenschnitt entfernen, welcher bei offener Wundbehandlung schnell ohne Fieber heilte. Sicherheitshalber wurde der Kranke noch bis zum 19. Juni im Hause behandelt; dann ging er wohl und munter nach Haus.

Der zweite Fall von Blasenzerreissung, welcher von Herrn Rose vorgestellt wurde, kam bei einem Akrobaten vor, der in der Trunkenheit Morgens 3 Treppen hoch aus seiner Wohnung auf den gepflasterten Hof hinabstürzte und neben 3 Beckenbrüchen eine extraperitoneale Beckenzerreissung davontrug. Bei voller Klarheit willigte er nach 2 Tagen in die Operation, welche ihm der „blutigen Anurie" wegen vorgeschlagen wurde. Bei der Eröffnung der Beckenhöhle ergab sich ein 5 Zoll langer sagittaler Riss an der aus-

gedehnten klaffenden Blase, von der sich 5 cm nach unter das unverletzte Bauchfell erstreckte. Vorn fand sich derselbe Beckenbruch wie bei dem Knaben, wieder klafften die 8 Bruchflächen durch das zerrissene Periost in den uringefüllten Retzius'schen Raum hinein. Ausserdem verschwand bei der Operation sofort ein tellergrosses Hämatom am Hintern, auf dessen Höhe eine kleine verklebte Wunde gelegen hatte, es wird also wohl zum grossen Theil aus Urin bestanden haben. An seiner Stelle konnte man jetzt bei der Vorstellung deutlich einen dicken mächtigen quer über das Heiligenbein sich erstreckenden Calluswall fühlen, zum Zeichen, dass hier noch eine schräge Bruchlinie durch das Becken gegangen war.

Sitzung am 13. October 1890.

Vorsitzender: Herr Langenbuch; Schriftführer: Herr Sonnenburg

Der Vorsitzende richtet zunächst einige warme Abschiedsworte an den nach Marburg zur Uebernahme der dortigen ordentlichen Professur der Chirurgie verziehenden Herrn Küster.

1. Herr Langenbuch: Vorstellung eines Falles von **Heilung recidivirter multipler Sarkome der Hautdecken nach einem Erysipelas migrans.** Dem 27jährigen Arbeiter Gottlieb Kotzerke wurde im August 1888 im Augustahospitale zu Berlin eine kindskopfgrosse Geschwulst aus der linken Hüftgegend exstirpirt, welche im subcutanen Gewebe sass und bei der mikroskopischen Untersuchung die Charaktere eines Rundzellensarkoms mit spärlichen fibrillären Beimengungen zeigte. Nach seiner Heilung entlassen, zeigten sich bei ihm schon vom 1. März 1889 an sowohl ein Recidiv in der Operationsnarbe, als auch eine neue grössere Geschwulst im Nacken, sehr bald traten auch noch grössere an der rechten Gesässseite auf, sowie ausserdem circa 50 kleinere Geschwülste von Schwanenei- bis zur Nussgrösse herab, von denen sich der bei weitem grösste Theil besonders auf der vorderen Brust- und Bauchfläche localisirt hatte. Der Kranke suchte von neuem Hülfe im Lazaruskrankenhause. Die Aufgabe, alle diese Geschwülste operativ zu entfernen, musste eigentlich unlösbar erscheinen. Trotzdem wurde mit der Exstirpation der drei grössten vorgegangen, und zugleich in der Hoffnung, die übrigen Tumoren dadurch zur Verkleinerung zu bringen, eine heroische Jodnatrium-Arsenikcur eingeleitet. Die Exstirpationswunden heilten gut, und es schien auch, dass die multiplen Geschwülste sich unter dem Einflusse des Jodes und Arseniks sehr deutlich verkleinerten; da wurde der Patient plötzlich von einem Erysipelas migrans befallen und zu gleicher Zeit binnen circa 8 Tagen von seinen Geschwülsten befreit. Die rapide Verkleinerung derselben begann schon am dritten Tage und war in circa 5 Tagen beendet. Der Kranke überstand das Erysipel leicht und konnte vorläufig ganz genesen entlassen werden.

Im Herbste dieses Jahres trat in einer Operationsnarbe am Nacken eine etwa wallnussgrosse Geschwulst auf, die als Recidiv der ursprünglichen Geschwulst durch das Mikroskop erkannt und sofort gründlich exstirpirt wurde. Im übrigen findet sich bis jetzt keine andere Spur einer von neuem auftretenden Geschwulst. Wir haben hier also wieder einmal einen der Fälle, wo ein Erysipel selbst grössere und sehr zahlreiche, wohlcharakterisirte Sarkome schnell zum Verschwinden brachte. Es ist möglich, dass die zuvor schon einige Zeit durchgeführte energische Jodarsenikcur unterstützend wirkte, jedenfalls brachte auch sie schon eine deutliche Grössenabnahme der

Geschwülste zu Wege, indessen ist die Rapidität der Resorption ohne allen Zweifel auf die Einwirkung des erysipelatösen Processes zurückzuführen.

Der Fall ist immerhin geeignet, der Tendenz, operativ unheilbaren subcutanen Geschwülsten bezw. Sarkomen bei noch widerstandsfähigen Individuen durch eine Impfung mit Erysipelasculturen entgegenzutreten, von neuem Vorschub zu leisten.

2. Herr Langenbuch: Vorstellung eines Falles von **Fixirung eines Schnürlappens der Leber.** Die vorgestellte Dame, Frl. P., 50 Jahre alt, litt seit 20 Jahren an periodisch wiederkehrenden Brechanfällen, die sich durch heftigen Kopfschmerz, ein Gefühl der Schwere im Magen, Leberschmerzen, sowie Kreuz- und Schulterschmerzen ankündigten. Zuerst kehrten diese Schmerzen in Zwischenräumen von 4—5 Wochen wieder, im Laufe der Jahre wurden die Pausen immer kürzer, und im letzten Halbjahre wiederholten sich die Anfälle fast allwöchentlich. Die genossenen Speisen wurden vielfach wieder ausgebrochen, und da zugleich grosser Appetitmangel, sowie hartnäckige Verstopfung bestand, sanken die Kräfte immer mehr und mehr. In der letzten Zeit wurde auch ein quälender häufiger Drang zum Urinlassen, sowie ein chronisches Oedem des linken Beines lästig.

Die Ursachen für diese Erscheinungen einer „Enteroptose" konnten, nach der vorgenommenen Untersuchung des Unterleibsraumes, auf einen seine rechte Hälfte ausfüllenden flachen, glatten und derb anzufühlenden Tumor zurückgeführt werden, der mit der Leber zusammenhing, sehr verschieblich war und mit grösster Wahrscheinlichkeit als Schnürlappen gedeutet werden musste. Derselbe comprimirte nicht nur die unter ihm gelegenen Unterleibsorgane, sondern schob auch die Flexura coli dextra nach unten und links, sie vermuthlich stark knickend und obendrein comprimirend. Eine Abhülfe von den Beschwerden, die sich recht gut auf die von der Leber gesetzten Circulationshindernisse für den Darminhalt zurückführen liessen, durfte nur von einer durch Fixation an die vordere Bauchwand bedingten dauernden Dislocation des Organs nach oben rechts erwartet werden.

Die am 11. Juni 1890 unternommene Laparotomie bestätigte zunächst die Diagnose. Der rechte Leberlappen reichte bis zur Regio iliaca hinab und war in der Gegend zwischen unterem Rippenrand und Nabel durch eine horizontal verlaufende lineare Bindegewebsbrücke in eine obere und untere Hälfte getheilt. Die Därme, besonders das Colon, fanden sich in der oben erwähnten Weise gewaltsam dislocirt.

Ich schob nun zunächst die Leber nach oben und hinten so weit als möglich und nicht ohne Anwendung einer kleinen Gewalt zurück, sodass sich der untere Rand des auch die Gallenapparate tragenden Schnürlappens etwas oberhalb der Nabelhöhe befand. Hiernach legte ich, entsprechend dem nunmehrigen Stande des unteren Leberrandes, einen Querschnitt durch die Bauchdecken und vernähte den Schnürlappen vermittels dicht nebeneinander durch die dicksten Partieen seines Gewebes gelegter starker weit und tief greifender Seidensuturen mit der Muskel- und Subcutanschicht der Bauchdecke etwas oberhalb der queren Bauchwunde und ihr natürlich parallel. Die Fäden, welche median verliefen und möglichst viel von dem subcutanen Bauchdeckengewebe fassten, wurden ohne durchschneiden zu dürfen fest zugeschnürt, so dass sie tiefe Furchen im Lebergewebe erzeugten, und dann geknotet. Aus den Stichcanälen der Leber floss kaum ein Tropfen Blut ab. Auf diese Weise war der Lappen zunächst in eine mehr normale Lage gebracht, so dass das Colon wieder aufathmen konnte, und zugleich in seinem Volum wesentlich vermindert, an der vorderen Bauchwand mit breiter Fläche fixirt resp. aufgehangen. Hiernach Schluss der Bauchwunde. Die Heilung

verlief normal und ohne deutliche Beschwerden seitens der doch zunächst etwas gewaltsam zusammengeschobenen Leber. Nach 6 wöchentlicher ruhiger Rückenlage durfte Patient aufstehen. Die untere Lebergrenze hatte sich genau in den ihr angewiesenen Grenzen gehalten. Die bestandenen Beschwerden, namentlich das viele Erbrechen, die Appetitlosigkeit und Stuhlbehinderung waren successive geschwunden. Die Patientin ging dann nach Kissingen, spazierte viel und gewann wöchentlich ein Pfund an Gewicht, sodass sie jetzt 9 Pfund seit ihrer Entlassung am 18. August 1890 zugenommen hat.

Die Operation der Fixirung eines lästigen Leberschnürlappens hat in diesem Falle gewiss so gut wie lebensrettend gewirkt und dürfte für ähnliche derartige Fälle nur dringend zu empfehlen sein, zumal alle Bandagen durch die Verstärkung des Druckes nach hinten das Uebel nur zu vermehren pflegen.

3. Herr Langenbuch: Vorstellung eines Falles von **operativ geheilter Wanderleber.** Die Patientin wurde in der freien Vereinigung schon einmal im vorigen Jahre vorgestellt. Sie hatte an einer rechtsseitigen Wanderniere gelitten und war durch die lumbare Annähung geheilt worden. Die anfangs verschwundenen Beschwerden hatten sich indess nach einigen Wochen, wenn auch in verminderter Form, wieder eingestellt. Wiederum zeigten sich ziehende Schmerzen in der rechten Leibeshälfte, welche namentlich beim Gehen und Stehen empfindlich wurden. Dazu traten aber ausstrahlende Schmerzen nach dem Brustkorbe und in die rechte Schulter, über die Patientin sich früher nicht so sehr zu beklagen hatte.

Die Untersuchung des Unterleibes ergab eine von neuem aufgetretene bewegliche Geschwulst in der oberen rechten Bauchhälfte, welche, obwohl weicher und voluminöser, zunächst doch den Verdacht auf ein Recidiv des geheilt gewesenen Nierenleidens erwecken musste. Es wurde freilich schwer, diese Möglichkeit zuzulassen, da die Niere durch 6, das Parenchym tief durchgreifende Nähte befestigt worden war. Der erneute Einschnitt in die rechte Lumbargegend zeigte indess, dass die Niere vollständig fest haftete und dass die anscheinend neue Geschwulst dem rechten, lose in den Bauch herabhängenden Leberlappen angehörte. Nach Schluss der Lumbarwunde wurde nun am rechten Rande des M. rectus abd. eine Explorativincision angelegt, und die Diagnose Wanderleber von hier aus überraschend leicht bestätigt. Es gelang nämlich, das schlaffe Organ durch die Bauchwunde etwa wie eine Lunge weit hervorzuziehen, eine Manipulation, welche mit der normal befestigten Leber vorzunehmen, so gut wie unmöglich ist. Ich legte nun wiederum einen den unteren Rippenbogen entsprechenden Querschnitt durch die Bauchdecken an, führte von der unteren Leberfläche durch die Dicke des rechten Lappens 8 dicke seidene Fäden, durchstach dann mit den Nadeln die nahe gelegenen Rippenknorpel, zog die Fäden durch und knotete sie wie in dem vorigen Falle mit Vermeidung des Durchschneidens von Lebersubstanz fest zu. Der untere Rand des rechten Leberlappens lag nunmehr innerhalb seiner normalen Grenzen. Die Blutung aus den Stichcanälen war gleich Null, und die ganze Operation somit innerhalb weniger Minuten vollendet, auch der Wundverlauf ein absolut normaler, sodass am 10. Tage die Fäden aus der Bauchwunde entfernt werden konnten.

Ueber die mögliche Ursache für die Dislocation der Leber, welche wohl schon lange im Verein mit der Wanderniere bestanden, aber durch diese verdeckt resp. mehr in Schranken gehalten war, haben möchte, zumal sie bei der Untersuchung in der liegenden Stellung nicht so deutlich, als bei der aufrechten Körperhaltung hervortrat, schien die Inspection des Zwerch-

fells einiges Licht zu verbreiten. Es ergab sich nämlich, dass die rechte Zwerchfellhälfte schlaff und nach unten convex herabhing, mithin gelähmt war, und es stellte sich ferner durch Nachfragen heraus, dass die Patientin vor einer Reihe von Jahren eine schwere Diphtheritis durchgemacht hatte. Unmöglich ist es also nicht, dass in diesem Falle eine bestanden gebliebene diphtherische Lähmung der rechten Zwerchfellhälfte das Leiden verursacht hatte, und dass auch für andere Fälle eine solche Aetiologie zu eruiren wäre. Wir haben uns, ohne Arg über einen solchen Zusammenhang, über den Stand der unteren Lungengrenze vor der Operation keine Notizen gemacht und finden denselben jetzt so ziemlich in der normalen Höhe.

Es ist anzunehmen, dass die solchergestalt an den Rippenknorpeln durch weitumfassende Nähte aufgehängte Leber in der ihr zugewiesenen Lage verbleiben wird, und dass das sofort nach der Wundheilung constatirte Wohlbefinden der Patientin, welche ebenfalls 6 Wochen nach der Operation in der Rückenlage verharren musste, wie bis jetzt, 3 Monate nach der Entlassung, auch fortan ein daverndes bleiben wird.

4. Herr Langenbuch: Vorstellung eines Falles von **Cholecystotomie mit Einnähung der ideal geschlossenen Gallenblase in die Bauchwunde.** Die 30jährige Frau Z., welche in den letzten Jahren nur unbedeutende Störungen in der Lebergegend gespürt hatte, wurde 4 Wochen vor ihrer Aufnahme von heftigen Schmerzen in der Gegend der Gallenblase befallen. Diese wies bei der Untersuchung eine gänseeigrosse bewegliche, harte und sehr druckempfindliche Geschwulst auf. Da die bislang angewandten Mittel keine Besserung brachten, ward am 17. Januar 1890 zur Probeincision geschritten. Wie erwartet, hing die Geschwulst mit der Gallenblase zusammen. Die Kranke ward nunmehr an den Rand des Tisches gebracht und auf die rechte Seite gelegt, die Blase möglichst hervorgezogen und zur Absperrung von der Bauchhöhle mit Schwämmen und Gaze umgeben, dann eröffnet. Es entleerten sich galligeitrige Flüssigkeit und 15 grössere Steine. Die Schleimhaut befand sich im Zustande katarrhalischer Auflockerung, und die Blasenwand entzündlich verdickt und infiltrirt.

Da es bislang an heftigeren Erscheinungen bezw. Gallensteinkoliken gefehlt hatte, vielmehr die eitrige Cholecystitis einen ganz acuten Charakter zeigte, beschloss ich, vorläufig noch von einer Exstirpation der Blase abzustehen und es an der idealen Cholecystotomie mit einer ihr grössere Sicherheit verleihenden Modification bewenden zu lassen. Dies von Czerny und davon unabhängig auch von mir zuerst angewandte Verfahren besteht darin, dass die durch Naht verschlossene Blase hinterher noch in die Bauchwunde gerade so eingenäht wird, als sei sie nicht geschlossen, sondern wie bei der Fistelanlegung offen geblieben.

Die grossen Vortheile des Verfahrens liegen auf der Hand. Man erlangt auf diese Weise den idealen Vorzug der Gallenblasennaht und zugleich die Elimination der ihr anhaftenden Gefahr. Die Modification ist also sowohl eine solche der idealen Methode, als auch der einzeitigen Cholecystotomie, und scheint in der That für beide Methoden die trefflichste Ergänzung zu bilden.

Der Verlauf war im vorliegenden Falle ein ausgezeichneter, insofern sich das Oval der eingenähten Blasenkuppe ungemein schnell unter Granulationen in die Bauchhöhle zurückzog, und die Heilung in gut 2 Wochen bis auf einen dünnen Granulationsstreifen vollendet war. Die Beschwerden verschwanden sofort und sind bis jetzt nicht wiedergekehrt. Es ist indessen nicht ausgeschlossen, dass sich von neuem eine Steinbildung zeigt, und dass es doch noch einmal zur Exstirpation der Blase kommen kann.

Herr E. Küster: Es ist mir durchaus verständlich, dass Herr College Langenbuch bei einer Eiteransammlung in der Gallenblase sich geschēut hat, die sogenannte ideale Operation, d. h. Naht der Gallenblase und Versenkung derselben zur Ausführung zu bringen; in einem solchen Falle halte ich ebenfalls die Operation, wie ich früher bereits einmal besprochen habe, nicht für angezeigt. Was aber sonst früher und jetzt gegen diese Operationsmethode gesagt worden, halte ich um so weniger für zutreffend, als meine Erfahrungen inzwischen sich noch vermehrt haben und nur günstig sind bis auf meinen bereits publicirten ersten Fall, in welchem ich eine Perforation der Gallenblase mit Gallenerguss in die Bauchhöhle und beginnende Peritonitis bereits vorfand. Besonders beweisend aber für die Zuverlässigkeit der Doppelnaht an den Gallenwegen ist eine Operation, welche ich in diesem Sommer ausführte, bisher aber noch nicht veröffentlicht habe. Als ich diese Operation machte, glaubte ich, dass sie vollkommen neu sei, habe aber inzwischen gesehen, dass bereits 2 ähnliche, wenn auch nicht so gut verlaufene Fälle in der diesjährigen Litteratur sich vorfinden. Es handelte sich um einen von mir vorher diagnosticirten Verschluss des Ductus choledochus durch einen grossen Stein, welcher einen mehrmonatlichen Icterus erzeugt hatte. Ich entfernte den Stein durch Incision des Ganges und schloss den Schnitt durch eine doppelte Nahtreihe. Die Kranke ist vollkommen geheilt. Nähere Angaben behalte ich mir für eine anderweitige Publication vor.

Herr Hahn: Die Hauptgefahr bei der sofortigen Eröffnung der Gallenblase und Entfernung der Steine besteht in dem Hineinfliessen von Galle oder Eiter in die Bauchhöhle, welches üble Ereigniss schwer bei den beiden geschilderten Methoden zu vermeiden sein wird, da die Entfernung der Gallensteine schwierig, zeitraubend, und ein sicherer Abschluss der Bauchhöhle dabei unmöglich ist. Ein Bedürfniss, von der entschieden sichersten Methode der zweizeitigen Operation abzugehen, erkenne ich nicht an. Wenn die Blase den Leberrand überragt, und eine Einnähung derselben in die Bauchwunde leicht auszuführen ist, halte ich die zweizeitige Operation für die entschieden am wenigsten gefährliche Methode und möchte sie daher als die idealste zur Entfernung von Gallensteinen bezeichnen.

Herr Langenbuch: Ich vermag der Ansicht des Herrn Hahn, dass man die Cholecystotomie nur zweizeitig vornehmen solle, nicht beizustimmen. Auch die zweizeitige Methode hat ihre technischen Schwächen, welche den Verlauf des Ganzen beeinträchtigen können. Zunächst muss man mindestens 6 Tage warten, wenn man mit der Eröffnung der Blase in Hinblick auf die Sicherheit der Adhärenzen ganz sicher gehen will, und auch dann noch kann eine dicke Blase selbst dem spitzesten Messer einen Widerstand leisten, der die Haltbarkeit der Adhärenzen überlastet, wie ich es einmal selber erfahren. Ferner ist die Neigung der Bauchwunde, über der eingenähten Blase sich schnell zusammenzuziehen und alles mit Granulationen zu bedecken, insofern nicht günstig, als für die Eröffnung öfters nur ein Punkt übrig bleibt, von dem aus man sich orientiren kann, zumal die Blase, trotzdem sie mit Fäden befestigt ist, doch noch vermöge des seitens der Leber an ihr ausgeübten Zuges und dank der Transformationsfähigkeit der Granulationen, in denen die Fädenschlingen ebenfalls, gleich allen Fremdkörpern wandern, sich in die Tiefe zieht und eine ganz andere Lage, als die Operation ihr zuwies, einnimmt. Ferner kann die Blase ursprünglich so klein gewesen sein — ich spreche auch hier aus mehrfältiger Erfahrung —, dass es nur dann gelingt, sie genügend weit in die Bauchwunde vorzuziehen, wenn man sie zuvor öffnet, entleert und durch Ectropioniren ihrer Schnittränder etwas verlängert. Schliesslich kann auch ein neuer Anfall von Gallensteinkolik während der Schonzeit für die Adhärenzbildung Contractionen an

der ihrer Dünnwandigkeit halber nur sehr zart vernähten Blase hervorrufen, die die Fäden zum Durchschneiden bringen und so den Nahtverschluss wieder sprengen. Alle diese ungünstigen Möglichkeiten fallen aber fort, wenn man die Blase vor ihrer Annähung oder sofort nach derselben, je nachdem die Umstände liegen d. h. sich vor allem die Blase in der Seitenlage des Körpers dank einer gewissen Länge etwas zur Bauchwunde herausziehen lässt —, wenn man also die Blase sofort öffnen, entleeren und dann die sichere Vernähung durch die ganze Dicke der Wandung vornehmen kann. Meines Erachtens kann man für die Technik der Cholecystotomie keine bindende Methodennorm aufstellen, sondern muss in jedem Falle den Umständen nach individualisiren. Ich wenigstens operire heute so und morgen so.

Herr E. Hahn: Auf die Schwierigkeiten, die Herr Langenbuch erwähnt, bin ich bei der mehrere Tage nach der Einheftung vorgenommenen Incision in die Gallenblase nie gestossen. Ich verfahre bei der Einheftung der Gallenblase in der Weise, dass ich dieselbe in der Ausdehnung von circa 2 qcm durch 6—8 Nähte an das Peritoneum befestige und die Fäden lang lasse. Zwischen die Fäden wird Jodoformgaze gelegt. Bei der nach 5—6 Tagen vorzunehmenden Eröffnung schneide ich den innerhalb der Fäden liegenden Theil ein, welcher die Gallenblase sein muss. Bauchbrüche nach der zweizeitigen Methode später gesehen zu haben, erinnere ich mich nicht. Aber selbst wenn diese immerhin nicht sehr angenehme Zugabe zuweilen zu erwarten wäre, würde ich dennoch in Anbetracht der grösseren Sicherheit immer die zweizeitige Cholecystotomie empfehlen.

5. Herr Langenbuch: Vorstellung einer **Tätowirung.** Der vorgestellte 40jährige Arbeiter trägt mehrere Tätowirungen, von denen eine die ganze Brustfläche einnimmt. Dieselbe stellt den lockenumwallten Kopf eines jungen Mädchens dar und soll das Porträt der Braut des Trägers sein. Die Ausführung der Tätowirung stammt von einem Hamburger Porzellanmaler und nahm mehrere Wochen in Anspruch. Sie ist gleich dem Gesicht selbst von grösster Schönheit und Kunstfertigkeit und als ein Meisterstück seiner Art zu betrachten. Besonders bewundernswerth erscheint der zarte Uebergang des Wangenroths in die weisse Hautfarbe, und das Ganze kann als eine vollkommene Uebertragung der feinen Porzellanmalerei auf die menschliche Haut gelten.

6. Herr Langenbuch: Vorstellung von Präparaten. a) Colossale **Dermoidcyste des Ovarium.** Dieselbe entstammt der glücklich verlaufenen Laparotomie bei einer 53jährigen Frau vom 18. November 1889. Die Geschwulst hatte schon vor 15 Jahren mit raschem Wachsthum begonnen und eine ungeheure Grösse erreicht, als sie vor 6 Jahren in's Rectum perforirte und in Folge davon wesentlich an Umfang abnahm. Bald aber wuchs sie wieder und zeigte sich bei der Aufnahme der Kranken ad maximum ausgedehnt. Die Exstirpation gelang leicht, da nirgends, auch am Rectum nicht nennenswerthe Adhäsionen vorhanden waren. Als Inhalt zeigte sich neben massenhafter trüber schmieriger Flüssigkeit ein gänseeigrosses seifenartiges Conglomerat von Epithelsubstanz, ferner ein fest verfilztes Convolut von dunkelblonden Haaren in Orangengrösse. Ausserdem steckte in der Cystenwand eine zierliche wohlausgebildete rechtsseitige Unterkieferhälfte, aus der in schnurgerader Pallisadenanordnung aufgereiht, 4 Backzähne hervorragten. In einiger Entfernung trat noch isolirt ein 5. Backzahn hervor.

b) Vorzeigung eines collossalen corallenförmig **verästelten Nierenconcrementes** von $11^1/_2$ cm Länge und 7 cm Breite, welches bei der Enucleirung durch die lumbare Operation grosse Schwierigkeiten bereitete.

c) Eines nur halb so grossen Concrementes, welches durch die lumbare Exstirpation der Niere gewonnen wurde.

d) Eines regelmässig ovoid gestalteten **Strumaknotens von Schwaneneigrösse,** welcher sich leicht aus der Thyreoidea einer 70jährigen Frau enucleiren liess. Die Patientin hatte in Folge säbelscheidenförmiger Compression der Trachea die grösste Athemnoth und ausserdem verdächtige Lymphdrüsenschwellungen an beiden Halsseiten. Die mikroskopische Untersuchung ergab das Vorhandensein krebsiger Umwandlung der einschichtigen Epithelien in den Follikeln, welche damit förmlich ausgestopft erschienen. Die Lymphdrüsen am Halse der alten und schwächlichen Frau erschienen schon zu sehr mit den Muskeln und übrigen umliegenden Geweben verwachsen, als dass sich noch eine Exstirpation derselben zu empfehlen schien.

Da das zurückbleibende Drüsengewebe nicht carcinomatös verändert erschien, dürfte es als interessant hervorgehoben sein, dass die maligne Neubildung das Organ nicht in diffuser Verbreitung ergriff, sondern in einem durch eine wohlentwickelte Bindegewebskapsel isolirten grossen Knoten zur Entwickelung gelangte.

e) Eines mit Glück entfernten walzenförmig gestalteten **Myomes des Uterus** von 20 cm Länge und ca. 18 cm Umfang. Dasselbe hatte sich, vom rechten Uterusumfang entspringend, mit seiner Längsachse nach abwärts in das kleine Becken gesenkt und dort eingekeilt, sehr beschwerliche Symptome besonders seitens des Mastdarms und der Blase hervorgerufen. Diese Einkeilung der sonst nirgends adhärirenden Geschwulst war eine so feste, dass sich selbst ihrer Entwickelung nach der Bauchwunde zu einige Schwierigkeiten entgegenstellten. Der Operationsverlauf war ein guter.

f) Eines massigen **Hämatoms der Dura mater.** Das Präparat stammt von einem als Potator strenuus bekannten 60jährigen Manne, der sterbend zur Aufnahme gelangte. Die filzartig derbe Blutplatte von mehr als Mannesfingerdicke liegt der rechtsseitigen Hirnconvexität auf und hat intra vitam eine beträchtliche Depression der betreffenden Hemisphäre erzeugt. Die Flächenausdehnung des Fibrinkuchens, der sich wohl auch in die Maschen der Arachnoidea hineinverzweigte, entspricht der Palma eines Erwachsenen.

g) Einer **Cestodenlarve** aus dem Hirne eines unter den Erscheinungen einer Meningitis verstorbenen Knaben. Die Blase, welche den Cysticercus an Grösse etwas übertrifft und ihren Sitz in der weichen Hirnhaut über dem Processus cerebelli ad pontem sinist. hatte, scheint als Coenurus gedeutet werden zu müssen.

7. Herr Sonnenburg: **Zwei Fälle von frühzeitiger Exstirpation des Processus vermiformis.** (Der Vortrag ist in der Sammlung klinischer Vorträge N. F. No. 13 erschienen.)

Herr v. Bergmann bemerkt, dass zur Zeit ein Fall von Perityphlitis mit grossem Exsudat in seiner Klinik liegt, bei dem der Schnitt durch die Bauchdecken bis auf das Peritoneum gemacht wurde, eine weitere Operation aber unnöthig wurde, da das Exsudat sich zurückbildete.

Herr E. Küster: Wichtiger als die Frage nach der ein- oder zweizeitigen Operation scheint mir die andere von Herrn Sonnenburg aufgeworfene Frage, ob die Peri- und Paratyphlitis immer mit Eiterung verläuft. Hat Herr Sonnenburg darin Recht, dass dies stets der Fall sei, so ist auch seine Forderung der möglichst frühzeitigen Operation berechtigt. Seine Prämisse indessen muss ich bestreiten. Da ich in meiner nächsten Familie kürzlich eine Perityphlitis erlebt habe, so habe ich auch mit Vertretern der inneren Medicin vielfach diese Verhältnisse besprochen und dabei gehört, dass College Gerhardt die Häufigkeit der Eiterungen auf 5—10% 0

schätzt. Mag dies immerhin etwas niedrig gegriffen sein, so steht doch fest, dass unsere medicinischen Collegen, welche die Fälle in der Regel frischer sehen, als wir, die Neigung zur Eiterung nicht hoch veranschlagen, und es ist, nach den Vorgängen an anderen Stellen des Bauchfells, wohl verständlich. Sehen wir doch häufig genug Peritonitiden entstehen, welche rein adhäsiver Natur bleiben. Weshalb soll nun der Reiz, welchen ein Kothbröckel im Wurmfortsatz hervorruft, sofort zur Eiterung führen? Zweifellos giebt es hier eine ganze Stufenfolge von pathologischen Veränderungen, von einer adhäsiven Peritonitis leichtester Art bis zu sofortiger Gangrän des ganzen Darmstücks mit nachfolgender septischer Infection. Die Schwere des Falles hängt wahrscheinlich davon ab, ob das Epithel des Wurmfortsatzes intact geblieben ist oder nicht. Ist ersteres der Fall, so verläuft der Fall leicht, und eine nachträgliche Verflüssigung des Kothbröckels schafft auch den Anlass zu Wiederholungen des Processes aus der Welt. Hiernach kann ich mich der Forderung nach sofortiger Operation nicht anschliessen, sondern ich werde, wie bisher, individualisiren und mich durch eine genaue Sichtung der Symptome leiten lassen.

Herr Langenbuch: Ich kann dem von Herrn Küster citirten Ausspruch des Herrn Prof. Gerhardt nur beipflichten und möchte auch glauben, dass mindestens 90% der Fälle von Perityphlitis der operativen Behandlung nicht bedürfen, zugleich aber meiner Ueberzeugung Ausdruck geben, dass auch bis jetzt noch wohl nicht alle der ihnen frommenden chirurgischen Behandlung theilhaftig werden. Ferner glaube ich, dass manche Chirurgen noch zu sehr dahin neigen, den Begriff der „Perityphlitis“ mit den bekannten Affectionen am Appendix vermiformis zu identificiren. Es laufen nämlich unter der Rubrik „Perityphlitis“ zwei ganz verschiedene Krankheitszustände nebeneinander her. Einmal, und dies bei weitem am allerhäufigsten, und zwar besonders dem Internen sehr geläufig, die mehr protrahirte Typhlitis und Perityphlitis stercoralis und andererseits ein in ca. 10% der Gesammtfälle die Appendicitis typhli necrotica s. perforativa. Die erstere Form ist thatsächlich in den meisten Fällen auf Kothanhäufungen im Coecum zurückzuführen, und auch sie kann sehr ernste Dimensionen annehmen, wenn die Darmschleimhaut katarrhalisch und geschwürig wird. Die Darmwand wird alsdann infiltrirt und starr, dazu gesellt sich eine Paratyphlitis, welche, obwohl zumeist nur in einer sehr serösen Durchtränkung des umliegenden Bindegewebes bestehend, dem untersuchenden Finger doch schon ganz als eine vorläufig zwar nur harte, aber doch zur eitrigen Zerfliessung tendirende Entzündungsgeschwulst, genau wie bei der Appendicitis imponiren kann. Diese Fälle gehen aber nach meiner Erfahrung — ich leite seit 18 Jahren auch die innere Station des Lazaruskrankenhauses — in den allermeisten Fällen unter der combinirten Behandlung mit Ricinusöl und Opium, sowie der Application warmer Breiumschläge vortrefflich zurück, wenn auch Reste des Exsudats noch lange als immer mehr schwindende Härten fühlbar bleiben. Solche Fälle zeichnen sich dadurch aus, dass das Fieber, wenn überhaupt, nur in einer Welle auftritt, während bei der Affection des Wurmfortsatzes sich zunächst ein Fieber mit oder ohne vorgängigen Schüttelfrost zeigt, das sich nach einigen Tagen wieder verliert und zu den besten Hoffnungen Anlass giebt, bald aber von neuem Froste und Fieberausbruche gefolgt wird, welcher sich dann an die Folgen der eingetretenen Perforation anknüpft. Solche Verläufe habe ich schon mehrere male zu beobachten und dann auch zu operiren Gelegenheit gehabt.

Auf die Frage des Herrn Sonnenburg, woher ich diese Unterscheidung der Fälle wisse, antworte ich, dass die neuere innere Pathologie ihre Ansicht dahin schon seit längerem geklärt hatte, und dass sie sich in

jedem besseren neueren Handbuche in dem von mir dargelegten Sinne besprochen finden wird. Zudem habe ich auch einmal Gelegenheit gehabt, die Section eines an Perityphlitis leidenden und an einer intercurrenten Krankheit gestorbenen Knaben — ich glaube es handelte sich um eine Pneumonie — zu machen. Es fand sich dort eine Thrombosis stercoralis des Coecums, geschwürbildender Katarrh der Schleimhaut und eine feste Infiltration des umliegenden Zellgewebes sogar bis zur rechten Niere hinauf, ohne jegliche Eiterbildung und Affection des wurmförmigen Fortsatzes. Der Knabe wäre ohne die Pneumonie sicherlich, und zwar ohne operativen Eingriff von seiner Perityphlitis genesen.

Herr Rose: Die Perityphlitis und ihre Operation hat zu grosse praktische Bedeutung bei ihrer Häufigkeit gerade in Berlin, und die Sprachverwirrung auf diesem Gebiete ist zu gross, als dass ich nicht an zwei allbekannte Thatsachen erinnern möchte, von deren Richtigkeit ich mich oft durch die fortlaufende Beobachtung am Krankenbett und die Prüfung der für den Chirurgen so wichtigen Verhältnisse an der Leiche überzeugt habe.

Wenn hier kurzweg der Satz ausgesprochen ist, die Perityphlitis fange stets mit einem umschriebenen Eiterherd an, und die allgemeine Eiterung im Bauchfell folge erst nach, so widerspricht dies nach meiner Erfahrung den Thatsachen. In dem Fall, dass das Coecum wie das Colon ascendens zum Theil retroperitoneal liegt, und man unter Perityphlitis nach dem Sprachgebrauch mancher Aerzte die Vereiterung des retrocoecalen Beckenzellgewebes versteht, wird man hier noch weniger als früher zaudern, mit dem Messer einzugreifen, sowie man eben diese Eiterung im Beckenzellgewebe überhaupt in der Regel doch durch einen Herd nachweisen kann. In den meisten Fällen aber, die ich gesehen, liegen Coecum und Proc. vermiformis frei in der Bauchhöhle. Und wenn man hier in Analogie von Perimetritis, Pericystitis mit der Bezeichnung Perityphlitis die zunächst auf der Serosa des Coecum localisirte Peritonitis meint, so kann dieselbe ja ebenso wie bei den analogen Formen local bleiben und sich abkapseln, einen Herd bilden, dem man heut zu Tage leichteren Herzens und meist siegreich entgegentreten wird. Der Herd ist aber nicht der Anfang, sondern schon ein günstiger Ausgang. Sehr oft geht hier aber die locale Peritonitis nach der Perforation des Proc. vermiformis sofort in eine allgemeine jauchige über, ohne dass es überhaupt zu einem Herd kommt, wie ich mich noch in jüngster Zeit wiederholt durch die tägliche Beobachtung und den Vergleich bei der Section überzeugt habe. Eiter und Jauchemassen finden sich wohl, aber keine abgekapselten Herde, sondern unbegrenzte Lagen und nicht am klaffenden Wurmfortsatz, sondern zwischen den Därmen, auf den Nieren, an der Gekröswurzel, im kleinen Becken, wie sich auch bei diesen foudroyanten Fällen als Anhaltspunkte für die Todesursache mannigfache septische Erkrankungen in anderen Organen secundärer Natur nachweisen lassen. Es ist ja sehr schmerzlich, wenn der Chirurg in solchen Fällen vergeblich alle Tage mit dem Messer lauert, wie er Hülfe bringen könnte, sich täglich wieder von der Aussichtslosigkeit überzeugen muss, irgendwie dem Verhängniss Einhalt thun zu können.

Die zweite Thatsache, an die ich hier erinnern wollte, wo es sich um die Coupirung der Perityphlitis durch die Amputation des Processus vermiformis handelt, ist die, dass ja bei der Perityphlitis oft genug der Processus vermiformis vollständig unbetheiligt ist, so dass man den in Amerika so beliebten Namen Appendicitis nicht ohne weiteres mit unserer (vor über 50 Jahren von Puchelt so getauften) Krankheit zusammenwerfen sollte. Noch jüngst habe ich ein Mädchen an dieser (von Albers vor langen Jahren Typhlitis stercoralis genannten) Abart der Perityphlitis verloren, wo ich

sehr frühzeitig consultirt, dann auch vergeblich die wenigen Tage ihres Lebens auf einen Herd gelauert habe. Allgemeine septische Peritonitis ergab die Section mit Ausgang von einem Geschwür des Coecum, welches bis zum Peritoneum vorgedrungen war, aber nicht perforirt hatte bei normalem Wurmfortsatz und Abwesenheit eines Herdes.

So schwer man sich heut nach den traurigen Erfahrungen zu einem Eingriff bei allgemeiner septischer Perforationsperitonitis — heilt man besten Falls die Perforation, so stirbt der Kranke wohl gar noch an den metastatischen septischen Erkrankungen — gewiss entschliessen wird, so schnell werden wir gewiss alle mit dem Messer bei der Hand sein, wenn wir uns wirklich von einem „Herd" überzeugen können. Nur wird es wieder nicht immer blos mit dem Proc. vermiformis abgemacht sein. Vorm Jahr habe ich in Bethanien einem Lehrer durch einen Schnitt längs der rechten Seite des rechten Rectus in der 9. Woche seiner Perityphlitis ein mannshandgrosses Stück von seinem brandigen Blinddarm mit dem Wurmfortsatz entfernt; diesen Sommer ist er schon trotz eines kleinen Bauchbruchs in den Bergen herumgeklettert.

Herr Schlange: Als im vorigen Jahre hier über dasselbe Thema verhandelt wurde, erlaubte ich mir, darauf hinzuweisen, dass die sogenannten typhlitischen Processe sich in zweierlei Form darzustellen pflegen. Es handelt sich entweder um Entzündung nur des Proc. vermiformis infolge eines Kothsteins, der dann in der Regel in die Bauchhöhle perforirt und eine eitrige Peritonitis verursacht. Hier fehlt jede locale perityphlitische Geschwulstbildung, und die Erscheinungen der circumscripten eitrigen Peritonitis sind die ersten Krankheitssymptome. Da auf Spontanheilung hier kaum zu rechnen ist, sollte ohne Verzug die Eröffnung der Bauchhöhle über dem muthmasslichen Sitz der Perforation, Entfernung des Processus vermiformis und möglichst schonende Behandlung des zunächst noch umschriebenen Abscesses vorgenommen werden.

Diesen Fällen gegenüber stehen die Fälle von Entzündung des Coecums und Colon ascendens, bei denen der Proc. vermiformis viel öfter, als man annimmt, ganz unbetheiligt zu sein scheint. Coprostase, Bildung einer starken, druckempfindlichen Geschwulst in der Coecalgegend, Fieber sind hierfür charakteristisch. Sie gelangen in der Regel zur Heilung ohne Operation, der nur verhältnissmässig selten die Aufgabe zufällt, einen retroperitonealen Abscess zu öffnen. — Ich erinnere an diese Bemerkungen, die damals auf Widerspruch stiessen, um so lieber, als dieselben durch die heutige Discussion mehrfach bestätigt worden sind.

Herr Israel: Ich möchte die Gelegenheit, welche Herr Sonnenburg durch die Mittheilung seiner Fälle giebt, nicht vorübergehen lassen, ohne mich gegen die jetzt immer stärker werdende Strömung auszusprechen, welche jeden Fall von Perityphlitis als Object eines chirurgischen Eingriffs betrachtet wissen will. Die Verallgemeinerung eines solchen Vorgehens würde berechtigt sein, wenn die Mehrzahl der Fälle ohne chirurgischen Eingriff ungünstig verlaufen würde; unter dieser Voraussetzung wäre auch eine gefährliche Operation erlaubt und geboten. Dass aber die Mehrzahl der Perityphlitiden (unter welcher Bezeichnung ich auch die vom Proc. vermiformis ausgehenden Entzündungen verstehe) unter medicinischer Therapie, Opium und Ruhe, heilen, ist eine allen Praktikern geläufige Thatsache. Von diesem Gesichtspunkte aus kann ich also die Operation als typische Behandlung für jeden Fall nicht gerechtfertigt finden. Die Verallgemeinerung der Operation würde aber auch gerechtfertigt sein, wenn nur eine geringe Zahl der expectativ behandelten Fälle tödtlich verliefe, dafür aber der Eingriff einerseits als ein durchaus ungefährlicher, andererseits stets erfolgreicher zu be-

zeichnen wäre. In solchem Falle würde man es verantworten können, die Majorität der Fälle einem vielleicht unnöthigen, aber ungefährlichen Eingriffe zu unterziehen, wenn man durch die Verallgemeinerung der Operation die sonst verlorene Minorität retten würde. Aber auch die Gefahrlosigkeit der Operation kann ich nicht in dem Maasse zugeben, dass man berechtigt wäre, dieselbe auf Fälle anzuwenden, welche bei conservativer Therapie zur Heilung kommen. Denn die zu eröffnenden Abscesse liegen durchaus nicht immer unmittelbar hinter dem Parietalblatt des Bauchfells und mit demselben verwachsen, sondern es giebt eine ganze Zahl, insbesondere in den ersten Tagen der Krankheit, bei welchen der aufzusuchende Herd in der Tiefe der Bauchhöhle, bedeckt von nicht verklebten freien Darmschlingen, liegt. Bei solchem Verhalten muss man, um den Abscess zu eröffnen, einen Theil der freien Bauchhöhle passiren, und hier liegt die Gefahr nahe, bei dem septischen Charakter des Abscessinhalts gelegentlich einmal eine diffuse Peritonitis zu erzeugen.

Es ist endlich noch ein dritter Grund gegen die Verallgemeinerung der Operation anzuführen. Die Voraussetzung jedes operativen Eingriffs bei der Perityphlitis ist die Bildung eines noch so kleinen Abscesses; denn das nächste Ziel der Operation ist die Entfernung des Eiters. Nun aber halte ich es noch gar nicht für erwiesen, dass, wie jetzt vielfach behauptet wird, jede Perityphlitis resp. Appendicitis zu einer circumscripten Peritonitis eitrigen Charakters, also einem Abscesse führen müsse. Denn erstens steht bei der Majorität der zur Heilung kommenden Fälle der Beweis dafür mangels einer Autopsie aus, zweitens aber giebt es Autopsieen der nach Heilung des Processus an einer anderen Krankheit verstorbenen, welche keinen Tropfen Eiter an der früher erkrankten Stelle erkennen lassen, vielmehr nur adhäsive Processe aufweisen. In solchen Fällen ist also überhaupt kein Eiter jemals vorhanden gewesen, oder wenn er vorhanden gewesen, gänzlich resorbirt worden, Beweis, dass solche Fälle wirklich definitiv ausheilen können, und nicht nur scheinbar unter Hinterlassung eines kleinen latenten Abscesses, der zu häufigen Recidiven Veranlassung geben könnte. Ich selbst verfüge über einen solchen sehr beweisenden Sectionsbefund, bei welchem der Proc. vermiformis mit der Blase durch straffe kurze bindegewebige Adhäsionen verwachsen war, innerhalb welcher sich ein grosser Kothstein fand, ohne dass um diesen die Spur einer Höhle vorhanden gewesen wäre. Vielmehr umhüllte das dicke Bindegewebe dicht den Stein, den Rest des Wurmfortsatzes und die den Stein berührende Wandpartie der Blase.

Für noch weniger berechtigt als den jedesmaligen Versuch, dem Abscesse operativ zu Leibe zu gehen, halte ich das Bestreben, in jedem Falle den Wurmfortsatz zu entfernen, als den Krankheitsherd, von dem immer wieder Recidive ausgehen. Ein solches Vorgehen ist durchaus gefährlich und als Princip verwerflich. Denn abgesehen von der grossen Inconstanz der Lage dieses Organs, welche seine Auffindung ausserordentlich unsicher macht, oder oft erst nach langem Suchen in der erkrankten Bauchhöhle gestatten würde, ist man häufig gezwungen, behufs seiner Entfernung die schützenden Adhäsionen zu sprengen, welche den wirksamsten Wall gegen die Verallgemeinerung der Peritonitis bilden. Meines Erachtens soll man den Wurmfortsatz abtragen, wenn man denselben frei und leicht entfernbar in der Eiterhöhle findet — sonst nicht. Dass ein solches Verhalten nicht gerade häufig ist, beweisen mir meine operirten Fälle, unter welchen ich nur einmal in der Lage war, den Wurmfortsatz zu entfernen, und zwar in diesem Falle mit Erfolg. Meine bisherigen Ausführungen richten sich gegen die schablonenhafte Verallgemeinerung der Incision, und zwar zunächst der einzeitigen. — Nun meint aber Herr Sonnenburg in der zweizeitigen Operation eine Methode zu besitzen, welcher die Nachtheile der einzeitigen

nicht anhaften, daher gestattet, jeden Fall, wenn ich mich so ausdrücken darf, präventiv zu operiren. Ich kann dieser Anschauung nicht beitreten, und werde kurz darlegen warum.

Zuvörderst muss man sich darüber klar sein, dass die sogenannte zweizeitige Methode Herrn Sonnenburg's überhaupt keine Methode ist, welche in jedem Falle auf ein bestimmtes, vor Ausführung der Operation in's Auge gefasstes Ziel consequent vorgeht. Wer dieses Verfahren übt, weiss in keinem Falle mit Bestimmtheit vorher, ob er das Programm der Methode erfüllen wird, welches im ersten Acte in der Durchschneidung der Bauchdecken bis auf das Bauchfell mit nachfolgender Tamponade, und in einer zweiten Sitzung in der Eröffnung des Abscesses besteht, wenn derselbe inzwischen bis an das Bauchfell vorgerückt ist. Denn — findet der Operateur nach Vollendung des ersten Actes den gesuchten Abscess unmittelbar hinter dem Bauchfell, so wird er ihn natürlich sofort eröffnen, dann hat er also nicht zweizeitig, sondern einzeitig operirt. Findet er ihn nicht, und bildet sich, wie so oft, der Process zurück (wie ich es wiederholt beobachtet habe), so wird die Bauchhöhle weder in der ersten noch in der zweiten Sitzung eröffnet. Man hat also auch in dem Falle keine zweizeitige Abscesseröffnung, sondern eine überflüssige einzeitige Bauchdeckenincision gemacht, welche die Heilungsdauer des Pat. verlängert und leicht zu einem Bauchbruch Veranlassung giebt. Findet man den Abscess nach Spaltung der Bauchdecken nicht, so soll man nach Herrn Sonnenburg mit der Incision des Bauchfells warten, bis er an die Oberfläche gerückt ist, und das ist der ausgesprochene Zweck der zweizeitigen Operation. Aber dieses Programm kann doch nur dann innegehalten werden, wenn der Process gutartig genug verläuft, um ein Zuwarten bis zu dem zeitlich gar nicht definirbaren Momente zu gestatten, an welchem der Abscess an das Parietalperitoneum herangerückt ist. Wenn aber der Fall eine schlimme Wendung nimmt, wenn Zeichen einer Ausbreitung der Peritonitis eintreten, oder septische Intoxication, oder eine Pylephlebitis, dann ist es, wenn man sich nicht überhaupt einer operativen Hülfe begeben will, ganz undenkbar, dass man warten könnte, bis der Process die für den Operateur bequeme Configuration erhalten hat, welche für die Ausführung des zweiten Actes von den Verfechtern der zweizeitigen Operation gefordert werden. Demnach würde man den Thatsachen viel mehr entsprechen, wenn man nicht von einer zweizeitigen Methode spräche, sondern von einer Probeincision bis auf das Bauchfell, welche in einem Theile der Fälle erfolgreich ist, wenn man den Abcess findet, in einer andern Zahl von Fällen erfolglos, wenn man ihn nicht gefunden hat. Wenn man nach solcher erfolglosen Probeincision Tage verstreichen lässt, ehe man den Abscess eröffnet, so wartet man eben nicht aus Princip, sondern aus Nothwendigkeit, weil man den Abscess beim ersten Operationsversuch eben nicht entdecken konnte und nun hofft, dass man ihn später einmal finden wird, weil er inzwischen vielleicht an die Oberfläche rücken mag. Man muss sich aber bezüglich der Beurtheilung des Werthes dieses Verfahrens darüber klar sein, dass der sogenannte erste Act desselben, das Einschneiden bis auf das Peritoneum, mit nachfolgender aseptischer Tamponade absolut nichts activ dazu beiträgt, dem zweiten Acte, der Abscesseröffnung, die Gefahr zu nehmen, oder den Zeitpunkt ihrer Ausführbarkeit näher zu rücken. Denn einerseits hat die einfache Freilegung des Bauchfelles keinen Einfluss auf eine Verwachsung desselben mit unmittelbar dahinter gelegenen Gebilden, geschweige denn mit einem in der Tiefe der Bauchhöhle befindlichen Abscesse, noch ist die Behauptung praktisch oder theoretisch erwiesen, dass durch die Bauchmuskelincision die Ausbreitung eines tief gelegenen Abscesses an die Oberfläche befördert werde, weil der

Abscess nach der Richtung des geringsten Widerstandes sich entwickele. Wenn ich somit einen befördernden Einfluss der Bauchmuskelincision auf das oberflächlich werden tiefer Abscesse nicht im höheren Maasse annehmen kann, als dieselbe Entwickelungsrichtung auch bei unverletzten Bauchdecken beobachtet wird, so habe ich noch zweier von Herrn Sonnenburg urgirter Vortheile der zweizeitigen Methode zu gedenken, die sich darauf beziehen, dass es bei der täglich nach Freilegung des Bauchfelles auszuführenden Palpation und Probepunction eher möglich sein soll, den Ort des Abscesses zu finden, als bei unverletzten Bauchdecken; daher auch eine frühere Eröffnung ermöglicht werde, ein Vortheil, der gewiss hoch anzuschlagen wäre. Was nun die Palpation anbetrifft, so muss ich, unabhängig von aller Theorie, als Resultat meiner eigenen Erfahrung sagen, dass ich gewöhnlich viel besser bei unverletzten Bauchdecken den Ort der grössten Resistenz und der grössten Schmerzhaftigkeit habe eruiren können, als durch direkte Betastung des freigelegten Bauchfelles in den auf den ersten Act folgenden ersten Tagen. Bezüglich der wiederholt an verschiedenen Stellen täglich auszuführenden Probepunction muss ich mich durchaus ablehnend verhalten, denn die Gefahr eines dadurch bewirkten Importes von infectiösem Material aus dem Abscesse oder einem Darme in die freie Bauchhöhle ist um so grösser, als ja solche Punctionen nur bei tief liegenden Herden vorgenommen werden, da man die oberflächlichen ohne sie fühlt.

Wenn ich zum Schluss meine Stellung zu der Frage der Incision der in Rede stehenden Processe kurz darlegen soll, so ist dieselbe folgende: Man hat in bezug auf die therapeutischen Eingriffe drei Fälle streng von einander zu scheiden. Der erste Fall ist der, dass es ganz acut zu einer Perforation kommt, ehe sich um den erkrankten Darmabschnitt Adhäsionen gebildet haben. Dann entsteht eine ganz acute Perforationsperitonitis resp. acute Sepsis, die ohne operativen Eingriff stets, mit operativem Eingriff häufig tödtlich verläuft. Hier ist die sofortige Laparotomie geboten, weil, wenn auch höchst selten ein Erfolg erreicht wird, doch die Operation die einzige Möglichkeit einer Rettung giebt. Der zweite Fall ist der der Spätabscesse nach Perityphlitis. Es bildet sich nach Ablauf der ersten stürmischen Erscheinungen in der 2. oder 3. Woche ganz allmählich ein palpabler Abscess, indem der schon entfieberte Patient anfängt, abendliche Temperaturerhöhungen oder Frösteln zu bekommen. In solchem Falle soll man incidiren; die Gefahr des Eingriffs ist gering, da es sich um einen circumscripten, durch feste Adhäsionen gegen die Bauchhöhle abgeschlossenen Abscess handelt. Ob man hier einzeitig oder zweizeitig operirt, ist gleichgültig.

Ganz anders verhält es sich mit dem dritten, dem schwierigsten Falle, nämlich unserem Verhalten in den ersten Tagen der Krankheit, zu einer Zeit, wo man einen Abscess oft noch nicht fühlt, vielmehr derselbe häufig in der Tiefe liegt. In diesen ersten Tagen entscheidet sich meistens das Geschick der Kranken, denn zu dieser Zeit, wo der Schutz der neugebildeten Adhäsionen noch kein fester ist, tritt am leichtesten eine Propagation des Processes auf die freie Bauchhöhle ein. In dieser Zeit ist aber auch aus denselben Gründen selbstverständlich die Gefahr eines operativen Eingriffs am grössten. Zu einer so frühen Zeit operire ich nicht präventiv, weil die Operation gefährlich ist, und ohne sie die meisten Fälle zur Heilung kommen. Ich operire nur dann, wenn gravirende Symptome mir das Messer in die Hand zwingen. Solche Symptome sind Ansteigen der Pulsfrequenz bei gleichbleibender oder sinkender Temperatur, mit zunehmender Blässe der Kranken und leichtem Stich in's cyanotische, oder ein erneutes Ansteigen des Fiebers bei Ausbreitung der vorher localisirten Druckschmerzhaftigkeit nach bereits erfolgter Entfieberung, ebenso Zunahme des Erbrechens; drängen mich solche

Erscheinungen zur Operation, dann habe ich keine Zeit zu einem zweizeitigen Verfahren, dann muss ich entweder sofort handeln, oder garnicht.

Herr P. Gueterbock macht darauf aufmerksam, dass die Resection des Proc. vermiformis keineswegs von allen amerikanischen Aerzten als das classische Verfahren bei Appendicitis betrachtet wird. Es hat sich vielmehr in den letzten 1—2 Jahren eine Art Reaction gegen dasselbe erhoben. In einer Arbeit von Weir über die Behandlung der qu. Krankheit im sogen. „quiescent state" weist dieser Chirurg überdies auf die überaus geringfügigen Spuren hin, die selbst heftige Anfälle von Perityphlitis auf dem Leichentisch hinterlassen können. Redner selbst entbehrt persönlicher Erfahrungen über die betreffende Operation. Die relativ wenigen Fälle, in denen er sich zur Intervention bei Perityphlitis veranlasst sah, verliefen ganz typisch. Der letzte der Privatpraxis angehörige Patient bekam einen Lumbarabscess, aus dem sich kothiger Inhalt entleerte. Er heilte bis auf eine Fistel, die sich nachträglich auch schloss, recidivirte aber, und erst jetzt kommen bröcklige Kothsteine zum Vorschein.

Herr Sonnenburg: Zunächst pflichte ich den Herren Küster und Langenbuch vollständig bei, dass sehr verschiedene pathologisch anatomische Processe unter Perityphlitis zusammengefasst werden, und von diesem Gesichtspunkte aus stimme ich wie Herr Israel gegen eine Verallgemeinerung der operativen Behandlung bei Perityphlitis. Die grossen sero-fibrinösen Exsudate am Coecum und Colon sind nicht Gegenstand chirurgischen Eingriffs Dagegen halte ich die vom Wurmfortsatze ausgehenden Exsudate infolge von Perforation stets für eitrig, und diese sollen operirt werden.

Auch ich würde, ebensowenig wie Herr Israel empfehlen, durch die Peritonealhöhle hindurch einen tief liegenden Abscess aufzusuchen. Ebensowenig würde ich die jedesmalige Entfernung des Proc. vermiformis empfehlen, aus dem Grunde, weil das einfach unmöglich ist. In den beiden von mir referirten Fällen von frühzeitiger Exstirpation des Proc. vermiformis war das Verhältniss derart, dass sofort beim Einschneiden der gangränöse Wurmfortsatz, durch trockne Adhäsionen mit seiner Umgebung verwachsen, vorlag und deswegen leicht resecirt werden konnte. Jeder Chirurg hätte so wie ich gehandelt. Leider sind derartige günstige Fälle selten.

Die zweizeitige von mir empfohlene Operation hat durchaus nicht den Zweck, wie Herr Israel es meint, jeden Fall präventiv zu operiren. Im Gegentheil, die für diese Methode geeigneten Fälle sollen mit der grössten Vorsicht und Sachkenntniss ausgesucht werden. Unter mehr als 20 von mir operativ behandelten Fällen habe ich nur 7mal die zweizeitige Operation ausgeführt. Herr Israel stellt daher ganz andere Ansprüche an ein zweizeitiges Verfahren als ich, und ich kann nur wünschen, dass Herr Israel in einem geeigneten Falle das zweizeitige Verfahren genau nach meinen Vorschriften ausführen möge, seine theoretischen Bedenken werden dann bald zerstreut werden. Denn die Erfahrung hat gelehrt, und meine Krankengeschichten beweisen es, dass wir durch das zweizeitige Verfahren in der Lage sind, tiefliegende Abscesse früh und sicher, ohne dabei das Peritoneum zu verletzen als gefahrlos für den Patienten, zu eröffnen und zu heilen.

Ich beschränke mich heute auf diese wenigen Andeutungen, da ich im Begriff stehe, die von mir gemachten Erfahrungen bei der Behandlung der Perityphlitis andern Orts ausführlich[1]) vorzutragen und zu publiciren.

[1]) Ist unterdessen im Verein für innere Medicin geschehen. Die Publication erfolgte in der Sammlung klinischer Vorträge. N. F. No. 13.

Sitzung am 10. November 1890.

Vorsitzender: Herr Sonnenburg; Schriftführer: Herr Langenbuch.

Nachdem Herr Sonnenburg die Mitglieder der freien Vereinigung zum ersten male in den Räumen der chirurgischen Abtheilung des Krankenhauses Moabit begrüsst und die Einrichtungen der chirurgischen Station kurz erläutert, giebt er zunächst das Wort Herrn Stabsarzt Dr. Köhler.

1. Herr A. Köhler: **Gehirnabscess bei putrider Bronchitis.** Anfang November wurde ein junger Mann (22 Jahre) auf die Bardeleben'sche Klinik gebracht mit der Frage, ob bei ihm eine Operation angezeigt sei. Der Patient wurde seit 4 Wochen im Krankenhause an Bronchitis putrida behandelt und bekam am 21. October plötzlich Zuckungen im rechten Arm und im rechten Bein bei erhaltenem Bewusstsein. Der Anfall wiederholte sich am nächsten Tage noch einmal; heftige Kopfschmerzen und eine Lähmung der rechten Körperseite mit Ausnahme des Facialis blieb zurück. Nach wenigen Tagen stellte sich rechts eine starke Herabsetzung der Sensibilität und des Lagegefühles ein, die Sprache wurde unbeholfen, näselnd, die Pulsfrequenz war zwischen 60 und 70, nur vorübergehend an einem Tage (3. November) 44,40 pro Min., die Temperatur war immer subnormal. Keine Schüttelfröste. Am Augenhintergrunde weite geschlängelte Venen, Papille etwas prominirend, aber nicht verschwommen, Grenzen scharf; Peripherie und Gegend der Macula normal.

Geheimrath Bardeleben erklärte den Fall für ungeeignet zur Operation; wenn auch auf der einen Seite zugestanden werden musste, dass man einen bestimmt zu localisirenden Hirnabscess vor sich hatte, der auf kürzestem Wege nach Feststellung der geschädigten motorischen Centren und der ihnen entsprechenden Stelle an der Aussenfläche des Schädels zu erreichen war, so deuteten doch die Störungen der Sensibilität und des Lagegefühles darauf hin, dass dieser Abscess eine ganz bedeutende Grösse habe, oder dass in seiner Umgebung schon krankhafte Veränderungen eingetreten sein mussten. Ausserdem handelte es sich um einen metastatischen Process, und metastatische Hirnabscesse sind sehr selten solitär; auch hier konnte sehr wohl ein zweiter Abscess an einer Stelle sitzen, an welcher er keine besonderen Symptome hervorrief.

Die Lähmungen nahmen schnell zu, das Sensorium trübte sich, und am 6. November starb der Patient im tiefen Coma.

Bei der Section fanden sich die Gehirnwindungen an beiden Hemisphären vollständig abgeplattet, die Furchen verstrichen. Nach dem Abziehen der normalen Dura sah man im oberen Dritttheil der linken Centralwindung eine missfarbige, nicht scharf umgrenzte Stelle. Der unter ihr gelegene Abscess war hühnereigross, mit grünem dicken Eiter angefüllt und in's linke Hinterhorn durchgebrochen (vielleicht war dies an dem Tage des plötzlichen Sturzes in der Pulsfrequenz geschehen). — Mark- und Rindensubstanz zeigten rings um den Abscess starke encephalitische Veränderungen. Eine Hand breit weiter nach vorn, mitten im Marklager der Stirnlappen lag ein zweiter mit grünem Eiter gefüllter wallnussgrosser Abscess, auch mit, wenn auch schwächeren, encephalitischen Veränderungen.

Die bei der Frage der Operabilität gestellte Diagnose: Abscess unterhalb der Centren für die Extremitäten rechts mit schweren Veränderungen in der Umgebung, und wahrscheinlich Vorhandensein eines zweiten Abscesses — war also durch die Section bestätigt.

2. Herr J. Israel demonstrirt ein heute durch Exstirpation gewonnenes Präparat einer enorm umfänglichen **intermittirenden Hydronephrose.** Als

anatomische Ursache ergab sich ein rückläufiger Verlauf des Anfangstheiles der Harnleiter in etwa 2 cm Länge. In dieser Ausdehnung lag der Ureter in der hinteren Wand des Nierenbeckens eingebettet, in dem er vom Ostium pelvicum aus nach hinten oben zog, um dann plötzlich in die normale Richtung überzugehen.[1])

3. Herr Sonnenburg: **Fall von Echinococcus des Kleinhirns.** In der 24. Sitzung am 21. October 1889 hat Herr Oberstabsarzt Köhler einen 25jährigen, bis dahin gesunden Patienten vorgestellt, der am 7. August während der Arbeit plötzlich Doppelsehen und Kriebeln in allen Gliedern bekam. Bei der Aufnahme constatirte man Pulslosigkeit in beiden Radiales und in der Brachialis sin.

Nach einigen Tagen traten Marmorirungen an beiden Händen und am rechten Fuss auf, an der linken Hand gesellte sich Gangrän der Spitze des Zeigefingers und des kleinen Fingers hinzu.

Nach 4 Wochen entstand über Nacht ein taubeneigrosses Aneurysma der linken Axillaris. Dieses wurde operirt, beim Verbandwechsel fand sich eine wallnussgrosse Echinococcenblase im aneurysmatischen Sack. Es war demnach das Aneurysma durch einen Echinococcus der Gefässscheide verursacht worden. Bei dem weiteren Wachsen des Echinococcussackes war nämlich die Intima usurirt worden. Der Echinococcussack war schliesslich geplatzt (am 7. August, dem Tage der Erkrankung) und hatte seinen Inhalt mit dem Blut der Axillaris gemischt. Die Hauptmasse der freigewordenen Brut war offenbar im Stromgebiet der Axillaris stecken geblieben, ein Theil wurde weiter verschleppt und führte zu Embolieen auch an anderen Körperstellen.

Der Patient wurde dann noch wegen Lähmung des linken Armes bis zn Ende des Monats Mai 1890 auf der Nervenabtheilung in der Charité behandelt. Wenige Tage nach seiner Entlassung bekam Patient, als er sich beim Möbelpoliren zu beschäftigen suchte, heftige Kopfschmerzen und schwindelanfälle, die sich seitdem vielfach wiederholten und stärker wurden, So dass er zum Aufgeben seiner Arbeit gezwungen war. Am 5. Juni 1890 liess sich Patient auf die chirurgische Abtheilung des städtischen Krankenhauses Moabit aufnehmen und kam in meine Behandlung.

Er klagte zunächst nur über heftige Kopfschmerzen, besonders im Hinterkopf, war aber imstande, zu stehen und umherzugehen, hatte aber dabei Schwindelanfälle. Aus der kurzen Zeit seines Aufenthalts im Krankenhause (Patient starb plötzlich am 15. Juni) hebe ich folgende interessante, sich allmählich steigernde klinische Symptome hervor: Die linke Pupille ist etwas weiter als die rechte, beide reagiren auf Lichteinfall, Sehstörung war im Anfang nicht vorhanden, keine Stauungspapille, keine Störungen des Gehörs und des Geschmacks; sechs Tage vor seinem Tode wurden die Kopfschmerzen besonders heftig, das Sensorium war benommen, grosse Theilnahmlosigkeit vorhanden. Ausserdem waren die Symptome der Gleichgewichtsstörung unverkennbar. Steht Patient, so wird er schwindelig, bei geschlossenen Augen fällt er um. Sehvermögen ist auf beiden Augen herabgesetzt. Gewöhnliche Druckschrift liest er links erst in 15 cm Entfernung, rechts in 30 cm. Kein Doppelsehen. Puls (nur an der rechten Radialis fühlbar) verlangsamt (48), sehr unregelmässig, wohl als Erscheinungen von Hirndruck, oder auch Vagusreizung aufzufassen. Temperatur dauernd normal. Respiration 20, regelmässig. Sprache lallend, schwerfällig, also Störungen

[1]) Anmerkung bei der Correctur: Patient ist inzwischen prima intentione geheilt entlassen worden.

der Articulation. Urin enthält Eiweiss, keine Bernsteinsäure. Am 15. Juni erfolgte plötzlich der Tod unter Störungen der Respiration.

Unsere Vermuthung (eine sichere Diagnose hatten wir nicht gestellt), dass es sich um die Entwickelung eines Echinococcus im Gehirn, und zwar im Kleinhirn, handeln müsse, bestätigte die Section. Es fand sich, wie Sie es hier an dem Präparate sehen können, eine beinahe hühnereigrosse Echinococcenblase in der linken Hemisphäre des Cerebellum. Dieselbe dehnte sich bis zum Mittelhirn aus, doch war der Wurm frei. Ausser dieser Blase fanden sich in anderen Organen Echinococcen nicht vor, nur in der Nierenrinde waren kleine miliare Knötchen, die sich bei der Untersuchung gleichfalls als kleine Bläschen mit geschichteter Membranenwand ergaben. Die Blase ist steril gewesen, wenigstens konnten keine Häkchen von Scolices an der Parenchymschicht der Mutterblase hängend nachgewiesen werden. Die linke Subclavia endet oberhalb des Schlüsselbeins in einem bindegewebigen Stumpf. Unter dem Schlüsselbein und dem Pectoralis minor liegt ein nach oben und unten bindegewebig verschlossener Theil der Subclavia, welcher ein Lumen zeigt, von dem noch die wegsame Thoracica longa abgeht. Vom oberen Ende her ragt in das Lumen ein weisser bindegewebiger Zapfen, nach unten hin verjüngt sich der Stumpf bis zum Verschlusse. Die Brachialis, die nach oben hin ebenfalls in einer bindegewebigen Masse endet, ist in der unteren Hälfte des Oberarms wegsam. In der die Stumpfenden umgebenden Narbenmasse sind die Nervi ulnaris, radialis und medianus fest eingebettet. Die Vena brachialis ist wegsam.

Dieser Fall von Echinococcus des Gehirns hat beinahe alle charakteristischen Erscheinungen eines Kleinhirntumors gehabt, allerdings mit dem Unterschiede, dass man seinen Sitz mehr in der Mitte gesucht hätte. Denn den taumelnden, schwankenden Gang des Patienten muss man nach den Zusammenstellungen Nothnagel's eigentlich immer auf eine Zerstörung im Wurm beziehen. Hier wird wohl die Annahme berechtigt sein, dass eine Fernwirkung auf die Functionen des Kleinhirnwurms durch die raumbeschränkende Eigenschaft der Neubildung stattgefunden hat. Desgleichen sind wohl die Sprachstörungen und die Pulsverlangsamung durch Compression des Pons und der Med. oblongata zu erklären. Ueberhaupt zeigte sich bei der Herausnahme des Gehirns eine deutliche Abflachung der betreffenden Theile, besonders auch der Med. oblongata. Der plötzlich eintretende Tod, der bekanntlich den Kleinhirntumoren eigenthümlich ist, dürfte auf dieselben Ursachen zurückzuführen sein.

Nur noch wenige Worte über den Sitz des Echinococcus. Soweit mir bekannt ist, pflegt, der Echinococcus des Gehirns meist solitär an den freien Flächen des Gehirns und in den Ventrikeln vorzukommen, so dass der Sitz in einer Kleinhirnhemisphäre sehr selten ist.

Wahrscheinlich war die Verschleppung durch die Endäste der linken Art. vertebralis erfolgt, und wohl durch die Art. cerebelli inferior, die meist aus der Vertebralis zu entspringen pflegt. Die linke Vertebralis ist weiter als die rechte und entspringt aus dem verticalen Theil der linken Subclavia. Diese ist daher auch geeigneter für Embolieen. In unserem Falle, wo man aus der Aetiologie des Leidens zur Annahme eines Gehirnechinococcus hingewiesen wurde, war aus den angeführten Symptomen wahrscheinlich an eine Affection der linken Seite zu denken, wenn auch die klinischen Symptome die Frage, ob rechts oder links der Sitz sei, offen liessen.

Die Frage nach einem operativen Eingriff in einem derartigen Falle will ich hier nicht berühren. Der Tod trat hier so rasch ein, dass wir dieser Frage selber noch nicht näher getreten waren.

Herr R. Köhler: Zunächst möchte ich eine Erklärung dafür geben, dass der in Rede stehende Patient nicht bis zu seinem Tode in unserer Behandlung verblieben ist. Der Grund ist folgender: Nachdem Patient von seinem Aneurysma geheilt war, wurde er noch wegen der Lähmung seines linken Armes in unserem Krankenhause monatelang mit dem elektrischen Strom, und zwar mit gutem Erfolge behandelt. Mit der Zeit wurde aber das Betragen des Patienten ein ganz unleidliches; er war mit allem unzufrieden, schimpfte auf seine Mitkranken, seine Wärter, auf uns, so dass er schliesslich aus der Charité entlassen werden musste. Wie sich nunmehr herausstellt, ist Patient sehr bald nach seiner Entlassung unter cerebralen Symptomen erkrankt, und es ist gar nicht unwahrscheinlich, dass jenes veränderte Wesen auf psychopathischem Grunde beruhte. Hätten wir dies voraussehen können, so wäre uns selbstredend die für uns besonders interessante Autopsie nicht entgangen. Als ich den Patienten s. Z. vorstellte, wurde von einer Seite auf die Möglichkeit aufmerksam gemacht, dass vielleicht nicht, wie ich es auffasste, ein Echinococcus der Gefässscheide die Ursache des Aneurysma sei, sondern dass vielleicht eine Verschleppung einer Echinococcusblase stattgefunden habe, welche in der Art. axillaris stecken geblieben sei. Ich wies diese Möglichkeit aus mehrfachen Gründen, die ich hier nicht wiederholen will, zurück, möchte aber doch den Herrn Vortragenden fragen, ob sich bei der Section ein Anhalt für jene Annahme, also ein geplatzter Echinococcus vorgefunden hat. Weiterhin möchte ich um Aufschluss über folgende Punkte bitten. Wie verhielten sich die verstopften Gefässe des linken Arms (Brachialis, Radialis, Ulnaris)? Und was fand sich an den Arterien des linken Armes, welche nicht verstopft, aber auffallender Weise pulslos waren?[1])

4. Herr Strohe demonstrirt ein Präparat einer von Prof. Sonnenburg nach Hahn wegen circulären Oesophaguscarcinoms angelegten **Magenfistel.** Der schon sehr heruntergekommene Patient hat nach der Mageneröffnung noch 33 Tage gelebt. Der Magen war in dem achten Intercostalraum links rund um die für einen kleinen Finger durchgängige Fistelöffnung fest angewachsen, aber nirgends durch sonstige Verwachsungen in seinen Excursionen beschränkt. Die Fistelöffnung, welche intra vitam vollkommen durch ein unten zugehendes Drainrohr geschlossen gehalten wurde, lag in der vorderen Magenwand in der Mitte zwischen grosser und kleiner Curvatur und von Cardia und Pylorus gleichweit entfernt.

5. Herr Sonnenburg stellt im Anschluss daran einen zweiten Patienten vor, bei dem er vor 4 Tagen die **Magenanheftung** nach Hahn ausgeführt hatte. Um die schwierige Fixirung der Magenwand in dem Intercostalraume zu erleichtern, hatte Sonnenburg nach Bestimmung der zu nähenden Magenpartie durch diese Stelle eine Seidenfadenschlinge gelegt und dieselbe durch die im Intercostalraum gebildete Oeffnung hindurchgeführt und an derselben die Magenwand stark vorgezogen. Infolge dessen konnten die Nähte sehr bequem angelegt werden. Die Eröffnung des Magens, die in der Regel mit dem Thermocauter gemacht wird, war in diesem Falle noch nicht erfolgt.

Herr Bode: Da Herr Hahn heute nicht anwesend ist, so möchte ich Ihnen, weil ich als Assistent des Herrn Hahn bei sämmtlichen in genannter Art ausgeführten Gastrostomieen assistirt habe, die vom Herrn Vorredner gewünschte Auskunft über die im Krankenhause Friedrichshain befolgte Me-

[1]) Die damals erfolgte Beantwortung der Fragen findet man oben im Vortrage des Herrn Sonnenburg.

thode geben. Auch bei uns war es allerdings nur in zwei von gegen vierzehn Fällen etwas schwierig den Magen an den Intercostalraum heranzuziehen. Ausser von der Form und Lage des Magens sowie des den Speiseröhrenverschluss verursachenden Tumors hängt diese Schwierigkeit hauptsächlich von dem Bau des Thorax ab. Patienten mit fassförmigem Brustkorbe, weit abstehenden Rippenbogen bei kahnförmig tief eingezogenem Abdomen, kleinem, stark zusammengezogenem Magen stellen die ungünstigsten Fälle dar. Dagegen dürften sich bei langem Thorax und unwesentlicher Differenz in der Niveauhöhe zwischen Abdomen und Thorax nennenswerthe Schwierigkeiten kaum jemals einstellen. In allen Fällen ist Herr Hahn damit ausgekommen, dass er nach Anlegung des alten Fenger'schen Schnittes über dem Ende des gewählten, gewöhnlich achten, Intercostalraums Haut und oberflächliche Fascie einschnitt, mit der Kornzange Muskulatur und Bauchfell durchstiess und unter genauer Controlle des Auges von der Abdominalwunde aus die geeignete Stelle des Magens mit der Kornzange fasste und in den Intercostalraum hineinzog, so dass die stumpf durchstossene Muskulatur sich an die vorgezogene Magenwand anlegt und so den gewünschten Verschluss herstellt. Der vorgezogene Theil der Magenwand wurde dann eingenäht, und zwar nicht nur an die Muskulatur, sondern auch mit einer zweiten Reihe von Nähten an die äussere Haut. Erst dann ist die Befestigung des Magens wirklich sicher, und ein Zurückgleiten der eingenähten Kuppe hinter die Rippen nicht zu fürchten. Während der Naht wird der Magen meist mit Hegar'schen Nadeln festgehalten. Hat man Lagerung und Form des Magens bequem und genau übersehen, um wiederholtes Fassen der Magenwand mit der Kornzange zu vermeiden, da unter unglücklichen Umständen dann vielleicht einmal eine zu starke Quetschung eintreten könnte, so wird man im allgemeinen eine Stelle möglichst nahe der Cardia wählen. Kommt man dem Pylorus zu nahe, so können für den Abfluss der Ingesta aus dem Magen ungünstige Verhältnisse eintreten. Es ist nicht möglich, eine für alle Fälle gültige Regel zur Auffindung der geeignetsten Stelle der Magenwand anzugeben, da die Lagerungs-, Grössen- und Formverhältnisse des Magens in jedem einzelnen Falle zu verschieden sind.

Herr v. Bergmann hat die Hahn'sche Operation, als er sie kennen gelernt hatte, auch gemacht, ohne sich von den Vortheilen derselben überzeugt zu haben. Wenn man in zwei Zeiten operiren kann und nur eine kleine Oeffnung in den vorher an die Bauchwunde genähten und in 2 bis 3 Tagen mit ihr verwachsenen Magen schneidet, so ist die Operation ungefährlich und die Ernährung nicht schwer. Blos bei grossem Schnitte in den Magen rinnt die eingebrachte Nahrung wieder heraus, bei kleiner Oeffnung lässt sich diese durch einen sehr einfachen Apparat leicht obturiren und nach Belieben wieder öffnen. Es ist ein Doppelring aus Gummi, der sich aufblasen lässt und dann die Wunde schliesst, wie er in dieser und ähnlicher Weise auch von anderen Chirurgen gebraucht worden ist. Wer die Verlegenheiten im Ernähren der Patienten nicht kennen gelernt hat, wird sich nicht zu zwei Schnitten an Stelle eines entschliessen, deswegen ist Redner wieder von der Hahn'schen Operation zurückgekommen.

6. Herr Hadra demonstrirt das Präparat des Falles von **Gastrotomie** nach Hahn, den er auf dem 19. Chirurgencongress am 12. April 1889, damals drei Wochen nach der Operation, vorgestellt hatte. Derselbe hat 7 Monate nach der Operation gelebt und sich circa 6 Monate nach derselben ziemlich gut befunden, indem er bei ausschliesslicher Ernährung durch das ihm eingeführte Drain, von ihm selbst ausgeführt, ohne jegliche Möglichkeit der Mundernährung, in seinen häuslichen Verhältnissen und ohne bettlägerig zu

sein, 15 Pfund an Gewicht zugenommen hatte, und die Fistel anfangs sehr gut um das Drain schloss. Aber allmählich wurde es nöthig, immer dickere Drains einzuführen, und in den letzten Wochen vor dem Tode liess sich auch hierdurch kein Abschluss erreichen, und es trat Mageninhalt, wenn auch nicht soviel, wie bei anderen derartigen Fisteln, aus. Der Versuch, nach Art des Katheterismus posterior von der Fistel aus auf eingeführtem Finger die Strictur zu passiren, gelang nicht, zumal das stark pulsirende Herz in nächster Nähe der Strictur forcirte Versuche nicht erlaubte. Die Aussicht, mit Hülfe der Gastroskopie durch die Fistel dies zu ermöglichen, erschien Herrn Dr. Nitze sehr unwahrscheinlich. Diese Versuche wurden in den letzten Wochen unternommen, da Patient bei der damals eintretenden Insufficienz der Fistel deren Schluss sehnlichst wünschte.

Uebrigens erscheint in dieser Hinsicht, d. h. für späteren Schluss, die Gastrotomiefistel bei ihrer Lage zwischen den Rippen ungünstig. Bei den häufigen Touchirungen konnte man leicht constatiren, dass, was am Leichenpräparat, wo der Situs aufgehoben ist, nicht mehr festzustellen möglich, die Fistel, obgleich unweit der grossen Curvatur gelegen, doch gewissermaassen durch Dehnung des Magens den höchsten Punkt einnahm und dicht an dem Zwerchfell lag, so dass intra vitam ein Punkt der hinteren Wand wohl den tiefsten Punkt bildete. Mitte October suchte der bis dahin ambulatorisch nachbehandelte Patient das städtische Krankenhaus am Urban auf, woselbst sich aus der Fistel zwei zehnpfennigstückgrosse, nekrotische Rippentheile entleerten, am 30. October starb er, und konnte Herr Hadra durch die Güte des Herrn Direktor Dr. Körte das Präparat hier demonstriren.

An demselben interessirt wesentlich, dass die Continuität der achten und neunten Rippe vollständig aufgehoben ist durch Exfoliation der oben beschriebenen nekrotischen Knochenstückchen. Die Rippen sind medial-lateral in Ausdehnung mehrerer Centimeter grauschwarz verfärbt, Periost entblösst, rauh, nekrotisch, die Fistel liegt in der Mitte der grossen Curvatur.

Sicherlich ist der nekrotische Process an den Rippen Schuld daran, dass die quetschhahnähnliche Wirkung derselben in den letzten Wochen nicht zur Geltung kam. Wieweit diese Nekrose durch die mechanische Einwirkung des Drain, wieweit durch chemische Einflüsse bedingt ist, lässt sich schwer feststellen. Sieht man doch vielerseits, dass bei Empyemfisteln Drains oft Monate lang ohne ähnliche Störung vertragen werden, während andererseits Hecker[1]) dieselbe Erscheinung (Nekrose) in 2 Fällen von Gastrotomie nach Hahn schon $2^1/_2$ Monate nach der Operation bei der Section beobachtete, von denen er bei einem Fall (Frau mit kurzem Thorax) absolute Continenz der Fistel ohne Drain beobachtete, gleich Hahn, während er in dem anderen (langer Thorax) ebenfalls sofort einen Drain benutzen musste. Die Configuration des Thorax muss in dieser Hinsicht stets ausschlaggebend sein.

Die Rippennekrose kann aber insofern die Vorzüge der Hahn'schen Gastrotomie nicht ganz aufheben, als es ja im allgemeinen in Anbetracht des Grundleidens nur selten gelingen wird, die Patienten länger als einige Monate zu erhalten, und während dieser Zeit die beginnende Nekrose die mechanischen Vortheile der Rippenfistel nicht beeinträchtigt. Erst mit der eventuell später erfolgenden Ausstossung der Nekrose tritt dies ein, wenn der Patient so lange lebt.

In der oben citirten Arbeit giebt übrigens Hecker an, dass er in einer Reihe von Fällen dadurch, dass er die Fistel auf die frühere Stelle unter dem Rippenbogen, aber zwischen die Fasern des Musculus rectus verlegte und

[1]) Wiener klinische Wochenschrift 1890 No. 39.

hierdurch eine Art Sphincter zu bilden versuchte, sehr gute Resultate in Bezug auf die Function erzielt habe und stets imstande war, durch eine Balloncanüle absolute Schlussfähigkeit zu erzielen.

Für die Colotomie hat Sonnenburg früher einen ähnlichen Vorschlag gemacht. Bei Männern und Frauen mit straffen Bauchdecken scheint er beachtenswerth.

7. Herr Hermes stellt ein 6jähriges Kind mit einem grossen **Defect des knöchernen Schädeldaches** vor, der durch Beilhieb entstanden war. Das Kind wurde im bewusstlosen Zustande mit einer 5 cm grossen, bis auf den Knochen reichenden Scheitelbeinwunde ins Krankenhaus gebracht, nach deren Erweiterung ein von hinten nach vorn sich verjüngendes Knochenstück, das vollkommen aus jeder Continuität gelöst war, entfernt wurde. Die Länge des Knochenstückes betrug 9 cm, seine grösste Breite war hinten, betrug 6 cm und verschmälerte sich nach vorn auf 2 cm. Die Heilung verlief, abgesehen davon, dass das Kind durch ca. 10 Tage ein apathisches Verhalten zeigte, durchaus normal und war nach Verlauf von $1^1/_2$ Monaten vollendet. Der Geisteszustand des Kindes hat nicht gelitten.

8. Herr Strohe stellt einen Fall von **Haematomyelie** vor. Die Krankengeschichte ist kurz folgende: Der 31 Jahr alte Patient wurde am 6. October 1890 bewusstlos aufgefunden und verblieb in diesem Zustande im Krankenhause noch $1^1/_2$ Tage. Ein Trauma schien wahrscheinlich. Nach dem Erwachen sind die einzigen Klagen des Patienten: Druckschmerz auf dem vierten Brustwirbel und Schwächegefühl in den unteren Extremitäten. Die letzteren kann er aber, wenn auch mit Anstrengung, activ von der Unterlage erheben. Reflexe normal, Sensibilität in den unteren Extremitäten herabgesetzt. Stuhl angehalten. Urinentleerung normal. Kein Zucker oder Eiweiss. In den darauf folgenden Tagen nimmt die active Beweglichkeit zusehends ab. Am 18. October 1890 ist Patient nicht mehr imstande den Fuss activ zu erheben, beim Versuch tritt Intentionszittern auf. Reflexe erhöht, Fussclonus deutlich auslösbar. Am 21. October 1890 mittags wird wegen Annahme einer Wirbelverletzung ein Extensionsverband an beide Beine mit Hochstellung des Fussendes des Bettes angelegt. Abends 10 Uhr 30 Minuten verfällt Patient plötzlich bei flachem, fliegendem und unregelmässigem Pulse und beschleunigter Athmung in einen comatösen Zustand, aus dem er nach Abnahme der Gewichte und Horizontalstellung des Bettes, wie Injection von 2 Campheräthers pritzen nach Verlauf einer halben Stunde erwachte. Patient klagt über allgemeines Abgeschlagensein, über ausstrahlende Schmerzen an den Knieen. An den unteren Extremitäten bis oberhalb des Kniees werden Nadelstiche nicht gefühlt, keine Entartungsreaction, die Druckempfindlichkeit an der Wirbelsäule hat sich nach oben wie unten verbreitert und ist an der primären Druckstelle intensiver geworden. Aus dem plötzlichen apoplectiformen, mit Bewusstlosigkeit einhergehenden Anfall, aus der bestimmt und gleichmässig angegebenen Schmerzhaftigkeit der Wirbelsäule, der eine Lähmung folgte, aus der herabgesetzten Sensibilität bei erhaltenen bezw. gesteigerten Reflexen wurde die Diagnose einer Haematomyelie gestellt, deren direkte Ursache wiederum Wirbelverletzung oder Bruch sein dürfte.

Herr Sonnenburg bemerkt zu dem Falle, dass es sich auch hier um einen der berühmten Fälle handele, in denen die Entscheidung, ob Verletzung der Wirbel oder Hysterie vorliege, so sehr schwierig sei. Er wolle hier nicht weiter ausführen, warum Hysterie wohl mit Sicherheit ausgeschlossen werden könne. Auch das Gutachten der Specialärzte laute gegen Annahme einer Hysterie.

Herr Oberstabsarzt Hahn: Ich habe einmal Gelegenheit gehabt, eine Section zu machen, wo die Todesursache eine Blutung in den Wirbelcanal war. Gegen Ende der siebziger Jahre kam einen Mann der sechsten Compagnie meines Regimentes, des Regiments-Alexander, welche in dem Kasernement am Königsgraben, dem ehemaligen Regimentslazareth liegt, zur Nacht in der Winterzeit ein Bedürfniss zur Defäcation an. Er zog sich schnell an und lief in Schlafschuhen zum Closet. Zufällig war die Treppe, welche zum Closet führte mit Eis bedeckt. Der Mann stürzte auf der Treppe so unglücklich, dass er todt war und am andern Morgen todt zu Füssen der Treppe aufgefunden wurde. Ich machte die Section an demselben Vormittage. Nachdem der Wirbelcanal ausgesägt war, strömte aus ihm ungefähr $^1/_4$ Liter dünnflüssiges Blut. Ebenso war das Blut im Herzen und den grossen Gefässen dünnflüssig, ein Beweis dafür, dass der Tod momentan erfolgt war. Die Stelle, an welcher die Blutung in den Wirbelcanal stattgefunden hatte, war mit Sicherheit nicht aufzufinden. Der Tod war übrigens eingetreten, noch bevor der Mann das Closet betreten hatte, denn der Mast- und Dickdarm wurde mit grossen Mengen dickbreiigen Kothes ausgefüllt vorgefunden.

9. Herr Sonnenburg: a) Zwei Fälle von **erfolgreicher conservativer Behandlung schwerer Kniegelenksleiden (nichttuberculöser Natur).** 1) Jaritz, 32 Jahre, leidet infolge von Osteomyelitis seit 15 Jahren an Eiterung des rechten Oberschenkels. Eine vor 12 Jahren erfolgte Operation brachte vorübergehende Ausheilung, jedoch machte eine neue Exacerbation des Processes, der das Kniegelenk in Contractur stellte, eine Operation nöthig, die vor einem Jahre ausgeführt wurde und scheinbar in der Tenotomie der Flexoren bestanden hat, aber ohne Erfolg blieb. Wegen dieser Ankylose und rechtwinkligen Contractur im Kniegelenk wurde Patient zur Amputation in's Krankenhaus geschickt. Bei der am 16. Juli 1890 vorgenommenen keilförmigen Osteotomie traf man auf einen alten osteomyelitischen Herd, der ausgeräumt wurde. Die Heilung, beinahe vollendet, erfolgte mit Consolidation und guter Stellung des Beines.

2) Zscharschig, 20 Jahre, hat während der Gravidität Anfang April 1890 eine starke schmerzhafte Schwellung des Kniegelenks acquirirt, die auch nach erfolgter Entbindung am 9. Mai 1890 nicht zurückging. Vielmehr stellte sich eine Contracturstellung ein, die eine Streckung in Chloroformnarkose nöthig machte. Wegen der ungleichmässigen Form des Tumors (Punctionen hatten ein negatives Resultat geliefert), der sehr starken Schmerzhaftigkeit desselben, die einherging mit zunehmendem Verfall der Patientin, lag der Verdacht auf einen malignen Tumor nahe. Bei der Operation wurde die sehr stark verdickte Kapsel mit den Gelenkenden entfernt am 3. Juni 1890. Sehr langsame Heilung mit Consolidation. Patientin geht im Wasserglasverbande umher. Die mikroskopische Untersuchung des Tumors ergab eine starke Hyperplasie der Kapsel, Fibrom, keine Tuberculose.

b) **Thyrectomie wegen multipler Larynxpapillome**: Nilson, 13 Jahre, leidet seit 3 Jahren an einer starken Heiserkeit, verursacht durch multiple Larynxpapillome, die auswärts schon 18 mal intralaryngeal operirt waren. Am 30. October wurde die Thyreotomie gemacht und die den ganzen Kehlkopf ausfüllenden Papillome möglichst mit Scheere und Pincette entfernt, der Boden mit dem Paquelin cauterisirt. Patient befindet sich augenblicklich wohl, trägt aber noch die gefensterte Canüle. Verdacht auf Recidive.

Herr R. Köhler: Zu dem eben erwähnten Falle möchte ich mittheilen, dass ich vor ganz kurzer Zeit einen ganz ähnlichen Fall, welchen uns Herr College Rosenberg von der laryngologischen Universitätspoliklinik zuwies,

in Behandlung bekommen habe. Der kleine Patient war erst 14 Monate alt und litt seit Monaten an zunehmender Dyspnoe. Eine laryngoskopische Untersuchung des fieberlosen und gut genährten Kindes war sehr schwierig; es hatte deshalb nur mit einiger Wahrscheinlichkeit die Diagnose auf multiple Papillome des Larynx gestellt werden können. Da jeden Augenblick ein Erstickungsanfall einzutreten drohte, vollzog ich die Laryngofissur. Es bot sich uns ein kaum glaubliches Bild. Das ganze Lumen des Kehlkopfes war durch unzählige kleine Papillome so vollgepfropft, dass nur an der hinteren Wand desselben eine feine Sonde bis zum Pharynx in die Höhe geschoben werden konnte; von Stimmbändern als solchen war nichts zu erkennen. Die Papillome wurden mit dem scharfen Löffel entfernt, und ich werde Ihnen gelegentlich die excochleirten Massen, soweit wir sie erhalten konnten, demonstriren. Die Athemnoth ist selbstverständlich nach der Operation verschwunden; das Kind trägt eine Schornsteincanüle. In der ersten Zeit nach der Operation vermochte dasselbe beim Zuhalten der äusseren Canülenöffnung in ausgiebiger Weise zu athmen, so dass wir zeitweise die Canüle ganz fortliessen. Mit der Zeit hat dieses günstige Verhalten aufgehört, und wir sind der Meinung, dass sich von neuem Papillome bilden, wie dies leider vorauszusetzen war. Das Allgemeinbefinden des Kindchens ist zur Zeit ein ausgezeichnetes, so dass eine eventuelle zweite Operation gerechtfertigt erscheint.

10. Herr Sonnenburg: Zwei Fälle von **Lues hereditaria.** 1) Hering, 24 Jahre altes stupides Mädchen, wenig entwickelt. Die ganze vordere Partie des behaarten Kopfes wie der obere Theil der Stirn ist von einem serpiginösen Geschwür eingenommen. Ein gleiches Geschwür bedeckt die ganze linke Schulter und Claviculargegend. Die Umgebung der Geschwüre wie die rechte Wangen-, Hals- und Kinngegend zeigen alte strahlige Narben. Die rechte Tibia ist in ihrem oberen Drittel verdickt, und die bedeckende Haut in eine grosse strahlige Narbe verwandelt. Nasenseptum und Gaumen keine Perforation.

2) Grenz,[1]) 31 Jahre alte Arbeiterin, die seit 6 Jahren an luetischen Geschwüren leiden will. Ueber dem rechten Scheitelbein ein den Knochen perforirendes grosses Geschwür. Am Körper zahlreiche Narben, Nasenspitze vollständig zerstört, Knochengerüst aber erhalten, keine Perforationen im Nasenseptum oder Gaumen. Patientin hat fortwährendes Durstgefühl, lässt sehr viel Urin (bis zu 15 l täglich). Urin frei von Albumin oder Zucker.

Herr Israel hält auf Grund der Hutchinson'schen Zahndifformität, der starken Tubera frontis und der mangelhaften Körperentwickelung die von Herrn Sonnenburg vorgestellte Patientin gleichfalls für hereditär syphilitisch.

11. Herr Sonnenburg stellt zwei Patientinnen vor, bei denen er wegen **Prolapsus uteri** eine von ihm angegebene **Modification der Kolporrhaphie** verbunden mit Perineoplastik mit gutem Erfolge ausgeführt hatte. Zum Schluss zeigt er einen exquisiten Fall von **„diffusem Lipom."** (Diese Fälle sollen noch ausführlich beschrieben werden.)

Herr v. Bergmann ersucht den Vorsitzenden der nächsten Sitzung, Herrn J. Wolff, Herrn Gluck zu veranlassen, die vor einiger Zeit von ihm demonstrirten Fälle von Elfenbeinersatz resecirter Kniegelenke in der nächsten Sitzung auf's neue vorzustellen.

---

[1]) Patientin ist Anfang December gestorben. Die Section ergab, dass das Gumma des Kopfes das Schädeldach siebförmig durchbrochen hatte. Die Dura wie das darunterliegende Gehirn war muldenförmig eingedrückt, das Gumma selbst mit der Dura verwachsen. Hinter dem Chiasma fanden sich noch zwei Gummata.

Sitzung am 8. December 1890.

Vorsitzender: Herr Julius Wolff; Schriftführer: Herr James Israel.

1. Herr J. Wolff: **Ueber einen Fall von Exstirpation eines primären Carcinoms der Tonsille.** (Mit Krankenvorstellung).

Meine Herren! Für die Exstirpation der primären Carcinome der Tonsille gilt es bei den meisten Chirurgen als Regel, die Operation von aussen her entweder mittels eines längs des Kieferrandes verlaufenden Schnittes nach Cheever, oder mittels temporärer Kieferresection nach Weber und Langenbeck oder mittels Enucleation des Gelenkendes des Unterkiefers nach Mikulicz zu vollführen.

Die Operation vom Munde aus gilt als unsicher wegen der Gefahr des Zurücklassens kranker Partieen, die die Veranlassung zum Recidiv geben könnten; sie gilt als umständlich wegen der Schwierigkeit der Blutstillung aus der Arteria tonsillaris, die wegen ihrer innigen Verbindung mit der derben, fibrösen Mandelhülle sich nicht zu retrahiren vermag und deshalb leicht klaffend bleiben kann, und sie gilt als gefährlich wegen der Möglichkeit einer Verletzung der Carotis interna, welche die Unterbindung der Carotis communis nothwendig machen würde.

Diese Bedenken gegen die Operation vom Munde her sind indess keineswegs in allen Punkten zutreffend.

Auf dem Chirurgencongress von 1889 stellte Herr Koerte einen 51jährigen Patienten vor, bei welchem er die Exstirpation eines carcinomatösen Geschwürs der linken Hälfte des weichen Gaumens und der Tonsille bei herabhängendem Kopfe vom Munde her vorgenommen hatte. Es war nun allerdings in diesem Falle schon nach 3 Monaten ein Drüsenrecidiv an der rechten Seite des Halses, und nach weiteren 7 Monaten ein ebensolches an der linken Halsseite aufgetreten. Aber nach der Exstirpation der Drüsen war der Patient vier Jahre hindurch, bis zur Zeit der Vorstellung auf dem Congress, recidivfrei geblieben.

Ich möchte Ihnen nun heute einen Krankheitsfall vorstellen, bei welchem ich ebenfalls die Operation eines primären Tonsillen- und Velumcarcinoms vom Munde her vorgenommen habe, und aus welchem noch mehr als aus dem Koerte'schen die Vorzüge dieses Verfahrens ersichtlich sind.

Der 45jährige Patient, den Sie hier sehen, aus einer Familie stammend, in welcher mehrfach Carcinome vorgekommen waren, kam mit einem über taubeneigrossen Carcinom der linken Tonsille und der derselben nächst benachbarten Theile des Velum und des Pharynx anfangs October 1889 in meine Klinik. Das Neoplasma war oberflächlich exulcerirt. Die Diagnose des Carcinoms, schon nach dem klinischen Bilde kaum zu bezweifeln, hatte von Herrn Dr. B. Baginsky an einem kleinen excidirten Stück der Geschwulst festgestellt werden können.

Ich nahm am 3. October die Exstirpation bei herabhängendem Kopfe vor. Der Tumor wurde im Gesunden umschnitten, und es musste für diesen Zweck die ganze linke Hälfte des Velum bis an die Uvula entfernt werden.

Die Operation war in hohem Grade erschwert durch eine überaus schlechte Narkose. Es bedurfte ungewöhnlich grosser Mengen Chloroforms, um den Patienten in das Stadium der Toleranz zu bringen, und sobald dies Stadium erreicht war, trat fast jedesmal eine hochgradige und gefahrdrohende Cyanose ein, die die Unterbrechung der Operation erforderte.

Indess gelang doch schliesslich die Exstirpation des ganzen Tumors. Dabei war ich überrascht von der Leichtigkeit, mit welcher sich die seit-

lichen Partieen der Tonsille von der tiefen Halsfascie, ähnlich wie in Herrn Koerte's Fall, stumpf mittels des Fingers ablösen liessen.

Der Blutverlust bei der Operation war infolge der Verwendung des Verfahrens der temporären Compression ausserordentlich gering gewesen.

Aus dem von Herrn Dr. Oscar Israel ertheilten Berichte über den von ihm untersuchten exstirpirten Tumor hebe ich hervor, dass sich mikroskopisch „an der geschwürigen Oberfläche ein dichtes carcinomatöses Gewebe zeigte, bestehend aus Epithelzellen, welche den Charakter der Uebergangsformation von Drüsenzellen zu epidermoidalen trugen, und einem dürftigen, aber derben Bindegewebsnetz. Diese Bildung geht allmählich in das Gewebe der Tonsille über, indem sich zwischen dem lymphadenoiden Gewebe der letzteren Epithelstränge vorschieben und das lymphadenoide Gewebe theils rareficirt, theils auf die Seite gedrängt, erscheint".

Der Krankheitsverlauf nach der Operation war ein durchaus günstiger. Das Schlingen und die Sprache waren gleich von anfang an fast gar nicht gestört. Patient blieb fieberfrei, und die Wunde vernarbte schnell. Schon am 15. Tage nach der Operation konnte Patient aus der Klinik entlassen werden.

In den seitdem verflossenen $1^1/_4$ Jahren ist Patient vollkommen gesund geblieben, ohne die Spur eines Recidivs an der Tonsille selbst oder an den benachbarten Drüsen. Das Velum fungirt trotz des erheblichen Substanzverlustes, den es erlitten hat, sehr vortrefflich. Sprache und Schluckbewegungen sind normal.

Die Operation hat also in der That alle Anforderungen, die man an sie hat stellen können, erfüllt. Es hat sich durch dieselbe gezeigt, dass vom Munde her eine vollkommene, das örtliche Recidiv verhütende Excision im Gesunden möglich ist, und dass sich die Blutung aus der Tonsille durch temporäre Compression bei Rose'scher Kopflage leicht beherrschen lässt.

Was die Gefahr einer Verletzung der Carotis interna betrifft, so ist dieselbe offenbar geringer, als man gewöhnlich annimmt. Nach der Darstellung der Regio retrotonsillaris durch Zuckerkandl liegt in dieser Gegend nebst Pharynxwand und Fettgewebe eine von dem M. styloglossus und stylopharyngeus gebildete Muskelschicht als Schutzwall vor der Carotis interna. Ueber diesen Schutzwall scheint das primäre Carcinom der Tonsille in der Regel nicht hinauszugreifen.

Herr W. Körte theilt mit, dass bei dem Patienten, bei dem er vor $6^1/_2$ Jahren die Exstirpation eines Carcinoms des weichen Gaumens und der Tonsille vorgenommen hat, nachdem bereits früher 2 Drüsenrecidive operirt werden mussten, noch kürzlich wieder ein Drüsenrecidiv oberhalb der linken Clavicula entfernt werden musste (6 Jahre 4 Monate nach der ersten Operation). Am Gaumen bezw. der Tonsille ist seit der ersten Operation kein Recidiv aufgetreten; die Function ist dauernd eine gute.

Der Redner ist der Ansicht, dass die Operation der in Rede stehenden Geschwulst vom Munde aus nur dann zu machen ist, wenn die Neubildung an der Seite des Pharynx die tiefe Fascie, welche die Tonsille von der Pharynxmuskulatur etc. scheidet, nicht überschritten hat, so dass die Geschwulst sich stumpf von derselben ablösen lässt.

Herr J. Wolff: Ein Urtheil über die Ablösbarkeit der Geschwulst von der tiefen Halsfascie ist vor Ausführung der Operation nicht möglich; nach dem Ergebniss der beiden operirten Fälle und auf Grund der anatomischen Verhältnisse der Regio retrotonsillaris scheint indess glücklicherweise die stumpfe Ablösbarkeit in den meisten Fällen von primärem Carcinom der Tonsille möglich zu sein.

2. Herr J. Wolff: **Ueber die Operation der mit Sitz des Zwischenkiefers an der Nasenspitze und beiderseits durchgehender Gaumenspalte complicirten Hasenscharte.** (Mit Krankenvorstellung). Der Vortragende hat 1880 und dann wieder 1886 eine Methode der Hasenschartenoperation beschrieben, deren Wesen in einer weit ausgedehnten Abtrennung des rothen Lippensaums von der weissen Lippe, in Verziehung und Umklappung dieses Saumes und in der Vernähung der hierdurch entstandenen Operationswunde in einer Zickzacklinie besteht.

Diese seit 17 Jahren von ihm geübte Methode hat sich ihm kürzlich auch in einem Falle von doppelseitig durchgehender Spalte mit Sitz des Bürzels an der Nasenspitze bewährt und hier zugleich, wie sich aus dem Nachfolgenden ergeben wird, noch andere besondere Vortheile dargeboten.

Es handelte sich um ein 3 Tage altes Kind. Der Zwischenkiefer war derart prominent, dass seine vordere Fläche die geradlinige Fortsetzung des Nasenrückens nach unten bildete.

Der Vortragende operirte in zwei Absätzen. Es wurde zuerst nur die rechtsseitige Spalte vereinigt. Das auf dem Zwischenkiefer sitzende Mittelstück der Lippe wurde aber zum Zwecke dieser Vereinigung nicht in der gewöhnlichen Weise durch einen einfach senkrechten oder schräg nach unten verlaufenden Schnitt wund gemacht. Es wurde vielmehr mittels eines bogenförmigen, an der rechten Seite des Mittelstücks nur in seinem Anfangstheil nach abwärts verlaufenden, alsdann aber so weit als möglich sich nach links hinüberbiegenden Schnittes ein möglichst breiter Saum von dem Mittelstück abgetrennt.

Dieser Saum wurde nach rechts verzogen und theils mit dem ebenso abgetrennten und nach unten geklappten Saum des rechten Seitentheils der Lippe, theils mit dem weissen Seitentheile selbst in zickzackförmiger Linie vernäht.

Nach der Verheilung der Operationswunde stellte sich der Zwischenkiefer schief. Seine rechte Seite wurde durch die hier vereinigte Lippe allmählich immer mehr nach hinten gedrängt, während die linke Seite in ihrer ursprünglichen stark prominenten Lage verharrte.

Vier Wochen nach der ersten Operation wurde in gleicher Weise die linksseitige Spalte vereinigt. Die Lippe verhielt sich jetzt ganz so, als hätte es sich um eine einseitige links gelegene Spalte gehandelt, und die Operation konnte demgemäss in der gewöhnlichen Weise mit beiderseitiger Lippensaumablösung, Verziehung und Umklappung der Lippensaumhälften und Vernähung in einer Zickzacklinie ausgeführt werden. Nur darin war die Operation von dem Verfahren bei thatsächlich einseitiger Spalte verschieden, dass der rechtsseitige Schnitt vielfach mitten durch die Narben der ersten Operationswunde hindurchging.

Nachdem auch an der linken Seite die Heilung eingetreten war, stellte sich binnen 3 Wochen der Zwischenkiefer auch an der linken Seite spontan in die normale Stellung, und es wurde somit nicht bloss bezüglich der Lippe selbst, sondern auch bezüglich der überaus hässlich gewesenen Prominenz des Zwischenkiefers ein vortrefflicher cosmetischer Erfolg erzielt.

Das vom Vortragenden geübte Verfahren hat also sowohl die operative Rücklagerung des Zwischenkiefers, als auch den Simonschen Nasenflügellappenschnitt entbehrlich gemacht. (Der Vortrag wird anderweitig in extenso publicirt werden).

Herr Sonnenburg fragt, ob es wirklich gelinge, eine Vereinigung in Zickzacklinie zu erreichen. Seiner Erfahrung nach komme die Nahtvereinigung,

trotz der Schnittführung des Herrn Wolff, stets in einer schrägen oder geraden Linie zustande.

Herr Wolff stellt letzteres durchaus in Abrede; die Schnittränder verheilen selbstverständlich in derselben Zickzacklinie, in der sie genäht sind. Die Heilung in einer anderen als der zickzackförmigen Nahtlinie kann nur dann stattfinden, wenn keine volle prima intentio erreicht wird.

Herr Sonnenburg glaubt hervorheben zu müssen, dass Herrn Wolff's Methode der Lippensaumverziehung nur eine Modification des Langenbeck'schen Verfahrens sei. Er empfiehlt das einfachere Verfahren der Vereinigung des abgelösten Lippensaumes mit dem angefrischten Filtrum unter Opferung des rothen Saumes des Zwischenkiefers. Auch Sonnenburg drückt nur mit dem Daumen kräftig den Zwischenkiefer zurück.

Herr Wolff erinnert Herrn Sonnenburg daran, dass seine erste Mittheilung über sein Verfahren den Titel führt: „Die Langenbeck'sche Lippensaumverziehung als Methode der Hasenschartenoperation". Uebrigens sei die Lippensaumverziehung als solche, wie er nachträglich gefunden habe, in ihren Anfängen auf Dieffenbach zurückzuführen. Dass man in so schweren Fällen, wie dem vorgestellten, in welchen der Zwischenkiefer an der Nasenspitze sitzt, nicht in so einfacher Weise, wie Herr Sonnenburg meint, zustande kommt, das geht aus allen bisher in der Litteratur vorliegenden Berichten hervor. Herr Sonnenburg habe wohl bei seiner Bemerkung sehr viel leichtere Fälle im Auge gehabt, als den hier in Rede stehenden.

3. Herr J. Wolff: **Ueber einen Fall von Rhinoplastik bei Sattelnase.** (Mit Krankenvorstellung).

Im Juli 1888 stellte ich Ihnen einen Fall von Rhinoplastik vor, bei dem es sich um den Ersatz einer fehlenden Nasenspitze gehandelt hatte, und bei dem es mir gelungen war, unter Benutzung eines aus dem Nasenreste gebildeten, die Ossa nasi in sich schliessenden und einfach nach unten gezogenen, nicht umgeklappten und demgemäss keiner Unter- oder Ueberfütterung bedürfenden Hautknochenlappens ein ausgezeichnet gutes cosmetisches Resultat zu erzielen. Es war bei der Operation nirgends eine offene Wundfläche zurückgeblieben, und es war keine Nachoperation erforderlich gewesen. Die gesammte Aufgabe der Operation war also in einem Zuge erfüllt worden, so dass ich schon zu Ende der zweiten Woche zu dem endgültigen Gesammtresultate gelangt war.

Ich sprach auf Grund jenes Falles damals folgendes als Grundsatz für die späteren Ausführungen der Rhinoplastik aus: Es könne sich nach Feststellung der Thatsache, dass die Koenig'schen Hautknochenlappen dauernd knöcherne bleiben, in Zukunft bei der Rhinoplastik nicht mehr darum handeln, die Unterfütterungsmethoden, für welche das Koenig'sche Verfahren ursprünglich bestimmt war, weiter zu cultiviren. Es komme vielmehr darauf an, jene wichtige Thatsache auszunutzen zur Vereinfachung der Rhinoplastik, zur Abkürzung der bis zur Erreichung des Endresultats erforderlichen Zeitdauer, zur Vermeidung der Nothwendigkeit der Lappenumklappung, der weit ausgedehnten Verunzierungen der Stirn und Wangen, und mit in erster Reihe gerade auch zur Vermeidung dessen, wozu das Koenig'sche Verfahren ursprünglich bestimmt war, nämlich zur Vermeidung der Nothwendigkeit einer Lappenunterfütterung.

Nach diesen Grundsätzen bin ich in zwei Fällen von Operation der Sattelnase verfahren.

Ich bin indess heute leider nur in der Lage, Ihnen den einen, und zwar den älteren dieser beiden Fälle zu zeigen. Der zweite Fall, in welchem mein Verfahren noch wesentlich besser gelungen war, als in dem Ihnen sogleich vorzustellenden Falle, betraf eine 29jährige im Mai 1890 von mir operirte Patientin, die vor vier Wochen auf der Strasse überfahren wurde und dabei auf der Stelle todt geblieben ist.

Der hier anwesende 33jährige Patient hatte infolge von Lues seit 15 Jahren eine das Gesicht in hohem Grade entstellende Sattelnase. Unmittelbar unter der Stirn bestand eine zur Stirn genau senkrecht stehende 2 cm tiefe Einsenkung. Die Nasenspitze war weit aufwärts gerückt.

Nach den seit Verwendung der Hautknochenlappen bisher geübten Methoden wäre es geboten gewesen, einen der Stirn entnommenen Hautknochenlappen nach unten umzuklappen und ihn entweder nach Koenig mittels eines, wiederum der Stirn entnommenen Hautlappens, oder nach Rotter durch Thiersch'sche Hauttransplantation, oder endlich nach Israel nachträglich durch die in der nächsten Nähe des transplantirten Lappens gebildete Narbenhaut zu überfüttern.

Ich bin statt dessen in einer sehr viel einfacheren Weise verfahren. Ich führte am 12. Februar 1890 einen an der unteren Grenze des Sattels horizontal verlaufenden, in der Mitte aber unterbrochenen Hautschnitt über die Nase, von welchem aus ich die tieferen Theile der Nase vollständig in eine obere und eine untere Hälfte zerschnitt. Beim Herabdrücken der Nasenspitze entstand, nachdem dies geschehen war, eine klaffende, etwa 8 mm breite Lücke zwischen der oberen und unteren Nasenhälfte, während auf dem Nasenrücken, da, wo der horizontale Hautschnitt unterbrochen worden war, ein etwa $1^1/_2$ cm breites, an der unteren Hälfte der Nase adhärentes Hautstück bestehen blieb, welches den Stiel des von der Stirn herabzuholenden Hautknochenlappens darstellte. Es wurde nunmehr ein etwa $4^1/_2$ cm langer, reichlich $1^1/_2$ cm breiter zungenförmiger Hautlappen mittels zweier, an den beiden seitlichen Endpunkten des Stiels beginnender, von da zu beiden Seiten des Nasensattels bis zur Stirn vertical aufwärts verlaufender und 2 cm oberhalb der Nasenwurzel sich dachförmig vereinigender Schnitte gebildet. Am Stirnbeintheil dieses Lappens wurde hierauf ein in den Sattel passendes, mittels des Periosts am oberen Theile des zungenförmigen Lappens adhärent bleibendes Knochenstück vom Os frontis abgemeisselt, welches mit der Nasenspitze und dem an der unteren Nasenhälfte adhärenten Hautlappen von der Stirn zur Nase herabgezogen werden konnte. Das Knochenstück wurde nun so gelagert, dass es im Sattel zu liegen kam, und dass es die Stelle des Sattles zugleich nach unten bis in die klaffende Lücke zwischen den beiden Nasenhälften hinein überragte. Der an der Stirn gebliebene Hautdefect liess sich durch direkte Naht seiner an einander gezogenen Ränder schliessen; die den beiden Hälften des unterbrochenen horizontalen Schnittes entsprechenden Defecte wurden ebenso direkt vernäht, und zwar an denjenigen Punkten, welche bei möglichst stark nach abwärts gedrückter Nasenspitze einander gegenüber zu liegen kamen; der Lappen selbst endlich wurde in seiner neuen Lage mit den Wundrändern des rechts- und linksseitigen verticalen Hautschnitts vernäht.

Da der Hautlappen, wie leicht ersichtlich ist, für seine neue Stelle zu lang war, so warf er sich dicht über der Linie des unterbrochenen horizontalen Schnittes wulstförmig auf, und es war deshalb hier eine nachträgliche Excision des Hautwulstes erforderlich, deren Narbe noch jetzt ein wenig störend wirkt.

Sie überzeugen sich jetzt bei dem Patienten davon, dass in der Gegend des Sattels das von der Stirn transplantirte Knochenstück fest eingeheilt ist, und der Fall bietet somit eine neue Bestätigung der wichtigen Thatsache, dass die Koenig'schen Hautknochenlappen dauernd knöchern bleiben.

Die senkrechte Einsenkung der Gegend der Nasenwurzel gegen die Stirn ist verschwunden. Das transplantirte Knochenstück stellt im Gegentheil einen Nasenrücken dar, der in fast geradliniger Fortsetzung des Stirnbeins nach unten liegt. Die Nasenspitze ist fast ganz bis zu ihrem normalen Niveau herabgedrückt geblieben. Wenn dies Niveau nicht vollkommen erreicht ist, und der Fall somit in dieser Beziehung cosmetisch nicht ganz zu einem so befriedigenden Resultate geführt hat, wie ich es gewünscht hatte und wie es in dem zweiten von mir operirten Falle erreicht worden ist, so liegt dies nicht an der Methode selbst, sondern lediglich daran, dass ich das transplantirte Stirnknochenstück in diesem ersten Falle in nicht ganz genügender Mächtigkeit abgemeisselt habe. Das ist ein Fehler, der sich natürlich in jedem künftigen Falle leicht wird vermeiden lassen. Das Knochenstück muss so lang sein, dass es die bei herabgedrückter Nasenspitze zwischen den beiden Nasenhälften entstehende Lücke in ihrer ganzen Länge überbrückt, und dass es dadurch zugleich zur Fixirung der Nasenspitze an ihrer tieferen Stelle beiträgt. Man hat nicht zu fürchten, dass durch die grössere Länge des zu transplantirenden Knochenstückes zugleich eine Verlängerung des ohnehin schon überschüssig langen Hautlappens bedingt wird. Denn die obere Grenze des Meisselschnitts am Stirnbein darf weiter nach oben liegen, als die obere Grenze des Hautlappens, ohne dass dadurch die Lebensfähigkeit des abgemeisselten Knochenstücks beeinträchtigt wird.

Ich glaube nach dem Resultate meiner beiden Fälle Ihnen dies Verfahren für die Operation der Sattelnase dringend empfehlen zu dürfen. Das Verfahren bedingt ausser den Narben an der Nase selbst nur eine ganz geringfügige 2 cm lange Narbe an der Stirn. Man kann nach diesem Verfahren je nach der Grösse des abgemeisselten Knochenstücks eine beliebig starke Prominenz an Stelle des Sattels und ein beliebig starkes Herabdrücken der Nasenspitze erzeugen. Das Verfahren bietet ausserdem den Vortheil, dass, abgesehen von der durch die Prominenz am unteren Ende des Lappens erforderlichen, in einer Excision des Hautwulstes bestehenden, überaus geringfügigen Nachoperation das Endresultat in einem einzigen Zuge gesichert wird.

Herr Israel hält das Resultat nach der geschilderten Methode für unvollkommen und verweist zum Vergleiche auf die von ihm dem XVI. Chirurgencongresse 1887 vorgestellten nach eigener Methode operirten Fälle.

Herr Wolff entgegnet, dass, wie er bereits hervorgehoben habe, seine Methode, wenn man nur ein genügend grosses Knochenstück vom Os frontis abmeisselt, eine beliebig starke Prominenz des Nasenrückens an Stelle des Sattels und ein starkes Herabrücken des Nasenspitze ermöglicht. Die Methode leistet also vollkommen dasselbe, wie die Methoden der Herren Koenig, Rotter und Israel, und sie vermeidet dabei doch zugleich die Nachtheile der umständlicheren und grössere Nachoperationen erfordernden Methoden der genannten Autoren.

4. Herr J. Wolff: **Ueber ein neues Operationsverfahren bei veraltetem, mit Diastase geheiltem Querbruch der Patella.** (Mit Krankenvorstellung). Meine Herren! Die Anfrischung der Fragmente einer veralteten mit Zurücklassung einer Diastase geheilten Patellarfractur behufs Anlegung

der Knochennaht ist eine heutigen Tages zulässige und auch bereits ziemlich oft erfolgreich ausgeführte Operation. Indess ist es doch zugleich eine Operation, bei welcher wegen der durch dieselbe geschehenden Eröffnung des Kniegelenks der geringste Verstoss gegen die Asepsis die verhängnissvollsten Folgen für den Patienten herbeiführen kann. Es erscheint daher dringend wünschenswerth, auf solche Verfahren zur operativen Vereinigung der veralteten Diastase zu sinnen, welche es gestatten, das Kniegelenk uneröffnet zu lassen.

Ein solches Verfahren habe ich in dem Ihnen hier vorzustellenden Falle versucht, und es hat sich mir glänzend bewährt.

Es handelt sich um einen 43jährigen Schlosser, der im Juli 1889 von einem Wagen herabgestürzt, dabei auf das rechte Knie gefallen war und einen Querbruch der Patella erlitten hatte. Patient war in einem hiesigen Krankenhause behandelt, aber mit Diastase von $1^1/_2$ cm entlassen worden. Die vollkommene Streckung des Beines war unmöglich, und das Bein erwies sich beim Gehen und namentlich beim Treppensteigen als kraftlos. Eine mehrere Monate hindurch angewandte Massagecur führte nicht die geringste Besserung der Gebrauchsfähigkeit des Beins herbei. Ende November 1889 überwies ihn die zur Entschädigung des erwerbsunfähigen Patienten verpflichtete Berufsgenossenschaft meiner Klinik.

Die Diastase war derart, dass man den Zeigefinger zwischen den Fragmenten hindurch in das Gelenk und bis auf den Oberschenkel hineinklemmen konnte.

Ich liess mir nun vier hufeisenförmige Doppelnägel von circa 1 cm Breite und ebenso grosser Höhe anfertigen. Die Nägel waren scharf zugespitzt, so dass sie leicht in vorgebohrte Löcher des Knochens eingetrieben werden konnten. Jedes Hufeisen war an seiner stumpfen Seite, d. i. an dem

Fig. 1.

Fig. 2.

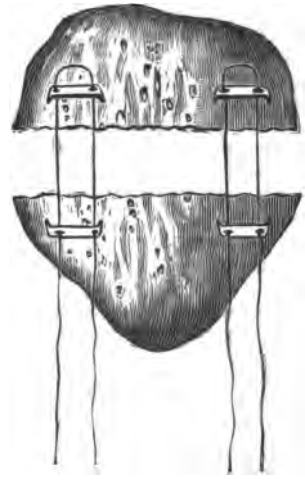

Fig. 3.

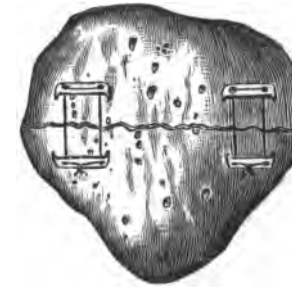

die beiden Nägel des Hufeisens verbindenden Bogen mit zwei in einer Entfernung von 5 mm nebeneinander liegenden Löchern versehen, durch welche starker Silberdraht hindurch gezogen werden konnte. (Fig. 1.)

Am 9. December 1889, etwa $^1/_2$ Jahr nach der Verletzung, führte ich einen verticalen 6 cm langen, über die Mitte der beiden Patellarfragmente

herablaufenden Hautschnitt aus, ohne die Fascie und die ligamentöse, die Fragmente verbindende und das Kniegelenk gegen die Haut hin abschliessende Zwischenmasse zu durchschneiden. Nunmehr fügte ich in die Fragmente vier meiner Doppelnägel ein, je einen nahe dem äusseren bezw. dem inneren Rande des oberen Fragments, und je einen den beiden ersteren gerade gegenüber nahe dem äusseren bezw. inneren Rande des unteren Fragments. Es waren zu diesem Zweck in einer am oberen Fragment ca. 1 cm oberhalb der Bruchstelle gelegenen Linie und am unteren Fragment ebenso ca. 1 cm unterhalb der Bruchstelle an denjenigen Stellen, an welchen die Doppelnägel zu liegen kommen sollten, je vier Bohrlöcher mittels eines Pfriemens in den Knochen eingebohrt worden. Durch die vorhin beschriebenen an der stumpfen Seite der Hufeisen befindlichen Löcher war zuvor Silberdraht hindurchgezogen worden, und zwar ein Draht, der die beiden an der Aussenseite des oberen resp. unteren Fragments befindlichen Nägel und ein zweiter, der ebenso die medial gelegenen Nägel mit einander verband. (Fig. 2.)

Nachdem ich mich davon überzeugt hatte, dass die in die Bohrlöcher eingeschlagenen Doppelnägel unverrückbar fest sassen, wurde der die lateralen Nägel und alsdann ebenso der die medialen Nägel verbindende Draht fest zusammengeschnürt, und zwar so lange, bis mittels der durch die Schnürung einander genäherten gegenüberliegenden Doppelnägelpaare zugleich die Fragmente dicht an eineinander gepresst waren. (Fig. 3.) Als dies erreicht war, wurde der Hautschnitt über den Nägeln vernäht, und ein immobilisirender aseptischer Verband angelegt.

Ende Januar hatten sich die Nägel ein wenig in ihren Löchern gelockert. Es hatte sich, bei niemals gestört gewesenem Allgemeinbefinden, doch eine geringe Eiterung an einigen der Nahtstiche entwickelt. Obwohl die Fragmente keine Neigung zeigten, wieder auseinander zu weichen, so fügte ich doch der Sicherheit halber am 29. Januar, 7 Wochen nach der ersten Operation, die Nägel nach nochmaliger Freilegung der Vorderfläche der beiden Fragmente in neue dicht neben den älteren befindliche Bohrlöcher ein und schnürte die die gegenüberliegenden Nägel verbindenden Drähte wiederum ganz fest zusammen. Erst am 5. März entfernte ich endgültig die Nägel, nachdem ich hatte feststellen können, dass die Lücke zwischen den Fragmenten geschwunden war, und die Fragmente auch nach Entfernung der Nägel dicht an einander liegen blieben.

Am 24. März wurde Patient aus der Klinik entlassen. Patient hat jetzt wieder seine volle frühere Thätigkeit aufgenommen, derart, dass die Genossenschaft ihrer Pflichten gegen ihn ledig geworden ist. Patient kann das Bein gut strecken und vermag wieder ebenso wie vor der Verletzung Treppen zu steigen.

Von einer Lücke zwischen den Fragmenten ist nichts mehr wahrzunehmen. Der die Oberfläche der Patella palpirende Finger gleitet über eine anscheinend gänzlich ununterbrochene Knochenfläche fort.

Hält man jedes Fragment für sich fest, so merkt man bei einiger Kraftanwendung eine ganz geringe seitliche Verschiebung und eine geringe Einkerbung am äusseren Seitenrande der Patella. Es ist also, wie von vornherein nicht anders zu erwarten gewesen war, keine knöcherne, aber eine so knappe und starke ligamentöse Vereinigung eingetreten, dass sie in functioneller Beziehung der knöchernen vollkommen gleich kommt. Wie beim Betasten der Oberfläche die Patella wieder als ein Knochen erscheint, so erweist sie sich auch bei Contraction des Quadriceps als ein Knochen, insofern das untere Fragment mit dem oberen dem Zug des Quadriceps unbedingt folgt.

Da auch der atrophisch gewesene Oberschenkel sich wieder fast voll-

kommen gekräftigt hat, da somit durch die Operation die volle Gebrauchsfähigkeit des Beins und damit die volle Erwerbsfähigkeit des Patienten wieder hergestellt ist, so erweist es sich, dass die Operation alle an sie gestellten Anforderungen in der erfreulichsten Weise erfüllt hat.

Ich trage mich mit der Idee, dass sich das Resultat des in unserem Falle ausgeübten Verfahrens noch mehr wird sichern lassen können, wenn man dem Verfahren noch eine Ueberbrückung der Lücke zwischen den Fragmenten mittels eines dem einen Fragment entnommenen und zum andern herübergezogenen Koenig'schen Hautknochenlappens hinzufügt. Dem vortrefflichen Resultat unseres Falles nach scheint es allerdings einer solchen Sicherung nicht zu bedürfen. Aber vielleicht ist doch mein Plan für künftige Fälle insofern einer Erwägung werth, als durch Combination der Verwendung der Doppelnägel mit einer König'schen Transplantation das glückliche Endresultat sich noch viel schneller erreichen lassen wird, als es in unserem Falle möglich gewesen ist.

Selbstverständlich kann das Verfahren nur dann von Vortheil sein, wenn, wie im vorliegendem Fall, die Diastase die alleinige Ursache der Functionsstörung darstellt. Wenn Complicationen vorliegen, die die Functionsstörung mitbedingen, wie beispielsweise die von Bruns öfters vorgefundenen Adhärenzen des oberen Fragments am Oberschenkel, so wird man anderweitige operative Maassnahmen hinzufügen müssen. In solchen Fällen aber führt auch die nach Anfrischung der Fragmente ausgeführte Knochennaht nicht für sich allein zum Ziele.

Herr Eugen Hahn glaubt darauf aufmerksam machen zu müssen, dass bei alten Patellarfracturen auch trotz weiter Diastase gute Function vorhanden sein kann.

Herr Wolff: Das ist richtig, gilt aber nur für diejenigen Fälle, in welchen sich eine genügend feste fibröse Zwischensubstanz zwischen den Fragmenten gebildet hat. Ist dagegen, wie in unserem Falle, die Zwischensubstanz nicht fest genug, so bleibt die Function mangelhaft und wird keinenfalls eine so gute, dass Patienten, welche bei ihrer Erwerbsthätigkeit ihr Bein gebrauchen müssen, sich damit begnügen könnten. In dem vorliegenden Falle ist der Patient, welcher vor der Operation der Genossenschaft als „vollkommen erwerbsunfähig" zur Last gefallen war, durch die Operation vollkommen erwerbsfähig geworden

5. Herr J. Wolff: **Demonstration, betreffend die Deformitäten.** M. H.! Ich stelle Ihnen einen 21jährigen Patienten mit hochgradigem Genu valgum vor, an dem ich Ihnen zeigen möchte, dass derselbe im Stande ist, mittels blosser Muskelanstrengung unter Zuhülfenahme eines Gegeneinanderstemmens der inneren Condylen des Femur und der Tibia sich so hinzustellen, dass die Deformität beinahe ganz ausgeglichen zu sein scheint. Man sieht ihn in dem einen Moment mit seiner geradezu enormen Deformität und im anderen mit fast gerade erscheinenden Beinen. (Fig. 4 u. 5.)

Dass in weniger schweren Fällen die Patienten ein gleiches sogar ohne Gegeneinanderstemmen der Condylen zu Wege bringen können, das beweisen Ihnen die Photographieen, die ich Ihnen hier vorzeige. Dieselben betreffen zwei Patienten, von denen jeder in drei verschiedenen Stellungen abgebildet ist. Die erste demonstrirt jedesmal die Stellung der Beine bei absichtlich übertriebener Deformität, die zweite bei gewöhnlichem Auftreten, die dritte bei anscheinend fast ganz beseitigter Deformität. Wenn Sie nicht erführen, was die Photographieen bedeuten, so würden Sie glauben, dass dieselben aus verschiedenen Zeiträumen stammen, und dass sie die allmählich erzielte Besserung des betr. Falles demonstriren sollen, während

doch thatsächlich alle drei Photographieen, sowohl des ersten, wie des zweiten Patienten, in je einer und derselben Viertelstunde angefertigt worden sind

Fig. 4.

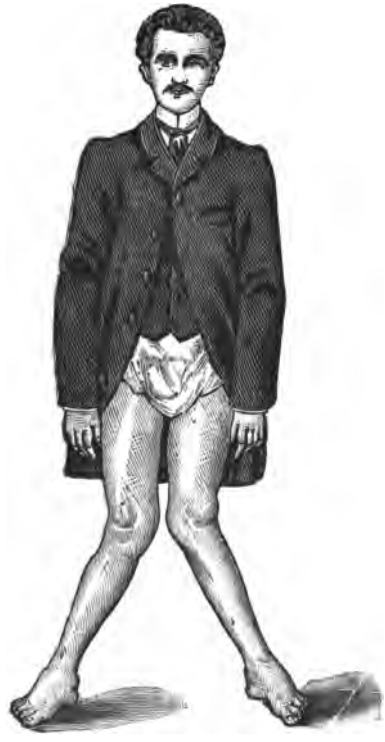

Fig. 5.

Ich lege auf die Ihnen durch meine Demonstration dargelegten Verhältnisse aus folgendem Grunde ein besonderes Gewicht.

Es ergiebt sich aus der Demonstration, dass sich bei den Deformitäten — wie meinem Nachweise gemäss beispielsweise beim Klumpfuss, so auch beim Genu valgum — durch unblutige Behandlungsmethoden viel mehr ausrichten lassen muss, als man bisher gewöhnlich angenommen hat.

Gelingt es nur, durch einen Verband dasjenige dauernd festzuhalten, was unser Patient mittels blosser Muskelanstrengung auszuüben vermag — und dass es mittels besonderer Technik gelingt, hoffe ich Ihnen später an unserem Patienten zeigen zu können —, so haben wir damit allein schon eine Aenderung der statischen Verhältnisse der Extremität bewirkt, durch welche ein gar nicht unbeträchtlicher Theil unserer Heilaufgabe erfüllt wird.

Herr Eugen Hahn macht darauf aufmerksam, dass der vorgestellte Patient seine Difformität nur ausgleichen kann, wenn er mit flectirtem Hüft- und Kniegelenke steht.

Herr J. Wolff: Herr Hahn befindet sich im Irrthum. Der Patient verhielt sich nur bei der Geradestellung der Beine zeitweilig ein wenig un-

geschickt, weil er offenbar hier, vor der grossen Versammlung, befangen war. Er vermag in der That ohne die allergeringste Beugung im Hüft- oder Kniegelenk (vgl. Fig. 5) die in Rede stehende Geradestellung zu bewirken.[1])

6. Herr W. Körte: **Demonstration eines Präparates nach Pharynxexstirpation.** Fr. Kettmann, 43 Jahre, 21. Juli 1890 im Krankenhause am Urban aufgenommen.

Anamnese: Seit Januar 1890 Schluckbeschwerden. Juli 1890 von Herrn Schötz untersucht. Geschwür an der hinteren Wand des Kehlkopfs gefunden. Probeexcision eines Stückes ergiebt Carcinom.

Untersuchung im Krankenhause ergiebt den gleichen Befund: im untersten Abschnitt des Pharynx, sich in den Anfangstheil des Oesophagus erstreckend, eine Geschwulst, die an der Hinterwand des Kehlkopfes nach abwärts geht, wie weit, ist mit dem Finger oder dem Spiegel nicht zu sehen. Stimmbänder und Epiglottis normal. Aryepiglottische Falten geschwollen.

Am Halse ist äusserlich keine Geschwulst zu fühlen, auch keine Drüsen, nur eine mässige Struma.

Das Allgemeinbefinden der Frau ist infolge ungenügender Ernährung ein kümmerliches, doch scheinen die Brust- und Bauchorgane gesund.

22. Juli 1890 Tracheotomie oberhalb der Schilddrüse.

26. Juli 1890 Einführung einer Hahn'schen Pressschwammcanüle. Chloroform-Morphiumnarkose. Exstirpation.

Hautschnitte zwischen Zungenbein und Kehlkopf vom inneren Rand des rechten bis zum inneren Rand des linken Sternocleidomastoideus. Zungenbein-, Kehlkopf-, Brustbeinmuskel bleiben rechts stehen, werden links durchtrennt. Eröffnung des Pharynx in derselben Ausdehnung. Vorziehen der Epiglottis. Seitlicher Hautschnitt vom linken Ende des Horizontalschnittes nach abwärts längs des Sternocleidomastoideus nach abwärts bis zur Höhe der Luftröhrenwunde; im Verlaufe der Operation wird der Schnitt bis daumenbreit oberhalb des Schlüsselbeins verlängert. Gefässe werden beiseite geschoben, die Seitenwand des Pharynx stumpf frei gemacht. Der N. laryngeus sup. und die Art. thyreoid. sup. und Art. laryng. sup. müssen durchtrennt werden. Dann wird der Pharynx seitlich eröffnet, der Kehlkopf mit scharfem Haken um die Achse gedreht, so dass seine Hinterwand zugänglich wird. Der Tumor lässt sich gut übersehen und wird im Gesunden rings umschnitten, von der Hinterwand des Kehlkopfes abgetrennt, Blutung durch Unterbindungen und Galvanokauter gestillt.

Der unterste Abschnitt der Geschwulst reicht bis in den Oesophagus, es muss das rechte obere Horn der Schilddrüse abgebunden und entfernt werden, dann Abtragung der Geschwulst vom Oesophagus. Die hintere Pharynxwand bleibt stehen. Der Oesophagus wird seitlich in den Hautschnitt eingeheftet, ein Ernährungsdrainrohr eingeführt. Pharynx und Larynx

[1]) Die Photographie (vgl. Fig. 5) ist für den allerdings auf den ersten Blick sehr erstaunlichen Umstand, dass Hüft- und Kniegelenk gestreckt sind, durchaus beweiskräftig und überzeugend. Die beiden in Fig. 4 und 5 dargestellten photographischen Aufnahmen des Patienten sind von Herrn Dr. Mamroth, Assistenzarzt meiner Privatklinik, in einer und derselben Viertelstunde vollführt worden. Die obigen Abbildungen selbst (Fig. 4 und 5) sind nach diesen Photographieen im hiesigen xylographischen Institute des Herrn Link angefertigt worden. Wolff.

mit Jodoformgaze ausgefüllt. Die Querwunde mit versenkten Catgut- und oberflächlichen Seidennähten vernäht.

Pressschwammcanüle durch eine gewöhnliche ersetzt.

Glatter Verlauf, Ernährung durch das eingelegte Rohr, später durch Schlundsonde, die anfangs von der seitlichen Wunde, später per os eingeführt wird. Der Kehlkopfeingang ist unempfindlich, so dass die Luftröhre von der Tracheotomiewunde aus nach oben hin mit Jodoformgaze tamponirt wird.

Die quere Halswunde heilt per primam, die seitliche durch Granulation, vom 22. August an wird die Sonde per os eingeführt.

Die Kräfte heben sich, die Ernährung nimmt zu.

Patientin trägt eine gefensterte Canüle.

12. September. Sie kann breiige Nahrung schlucken, wird täglich mit fingerdicken Bougies sondirt.

Die Trachealcanüle kann nicht entbehrt werden. Mit dem Spiegel sieht man den Kehlkopfeingang frei, die Stimmbänder stehen aber in Cadaverstellung, bewegen sich nicht.

Am 26. September 1890 wird Pat. mit Canüle auf dringenden Wunsch entlassen. Sie ist in gutem Ernährungszustand, kann weiche Nahrung leicht schlucken. Der Pharynx ist für eine starke Schlundsonde durchgängig. Die seitliche Pharynxwunde ist geschlossen. Sie trägt eine gefensterte Canüle, spricht mit klangloser Stimme.

Nach einer am 10. October von geübter Hand ausgeführten Bougierung stellt sich Schmerz im Rücken ein.

Am 13. October erscheint Patientin mit Fieber, frequenter Respiration, höchst übelriechendem Auswurf aus der Canüle und allen Zeichen einer rechtsseitigen Pleuritis mit Erguss. Unter diesen Erscheinungen verfällt sie schnell, stirbt am 17. October 1890.

Section: Rechtsseitige, eitrige Pleuritis, beginnende Pneumonie, Mediastinitis. Halsorgane in toto entfernt. An der Hinterfläche des Kehlkopfs eine glatte Narbe, ohne Spur eines Recidivs. Der Kehlkopf ist nach links verzogen, die Aryknorpel scheinen durch Narbenbildung fixirt. In der Höhe der Operationsnarbe befindet sich eine für die Fingerspitze durchgängige Verengerung, an deren hinterer Wand eine feine Oeffnung sich befindet; diese führt in einen längs der Wirbelsäule nach abwärts gehenden Canal, der in das Mediastinum postic. hineingeht, dort eitrige Zellgewebsentzündung.

Die Operationswunde zwischen Zungenbein und Kehlkopf ist spurlos vernarbt. An der linken seitlichen Pharynxwunde kann man eine feine Sonde in den Schlundkopf einführen.

Es werden weder regionäre Drüsenmetastasen noch Metastasen in den inneren Organen gefunden.

Die Untersuchung der exstirpirten Geschwulst ergab ein Plattenepithelcarcinom.

Die gewählte Schnittführung: Pharyngotomia subhyoidea mit seitlichem Schnitt nach abwärts am Rande des Kopfnickers entlang, ist zur Ausführung von Exstirpationen tief sitzender Pharynxgeschwülste sehr zu empfehlen, weil sie sehr guten Ueberblick gestattet und die Theile leicht zugänglich macht. Sie ist übrigens nicht neu, sondern von Heineke bereits empfohlen, auch Iverson schlug ein ähnliches Verfahren vor.

Für Pharynxgeschwülste, die weiter oberhalb sitzen, ist die seitliche Eröffnung von v. Langenbeck, v. Bergmann, Küster, Mikulicz u. a. empfohlen und ausgeübt. — Der unterste Abschnitt des Pharynx und der Aditus laryngis ist durch die Malgaigne'sche Operation gut zugänglich

zu machen; nur muss man, wie in meinem Falle, weiter nach abwärts am Kopfnicker entlang einen Längsschnitt führen. Ein Nachtheil bei allen Längsschnitten, die bis zur Höhe des Kehlkopfes hinabgehen, ist die Durchtrennung des Laryngeus superior, welche Verlust der Sensibilität im oberen Kehlkopfabschnitt zur Folge hat, sowie Lähmung des M. cricothyreoid. des Stimmbandspanners.

Zweckmässig erschien es mir, den Querschnitt in der Tiefe nur auf der linken Seite und in der Mitte bis in den Pharynx zu führen, auf der rechten Seite aber die Muskelansätze am Zungenbein intact zu lassen. Der Kehlkopf bleibt dann besser in seiner Lage, die Schluckbewegungen werden weniger gestört. Der Zugang ist auch so ein genügender.

7. Herr W. Körte: **Hydronephrose; Exstirpation.** Walter, 28 Jahre alt, am 11. August 1890 im Krankenhause am Urban aufgenommen.

Anamnese: Patient giebt an, im Januar 1890 nach Aufheben eines schweren Korbes erkrankt zu sein mit Schmerzen in der linken Lendengegend und zeitweiligem Bluthamen

Bei der Aufnahme findet sich bei dem blassen, sonst ziemlich kräftig gebauten Kranken in der linken Seite des Leibes ein Tumor, der nach oben bis zum Rippenbogen, nach unten bis an den Hüftbeinkamm, medianwärts bis zum äusseren Rande des linken Musc. rectus, lateralwärts bis zum Rande der Rückenstrecker reicht, pralle Fluctuation darbietet. — Die Aufblähung des Colon ergiebt, dass das Colon nach innen vor dem Tumor liegt. Der Urin ist klar, ohne Eiweiss.

Punction mit dickem Troicart entleert $3^1/_2$ l einer bräunlichen Flüssigkeit. Der Tumor schwindet darnach. Patient fühlt sich vollkommen wohl. Nach der Entfernung tritt Blut im Urin auf. Der Urin ist röthlich gefärbt, zeigt öfter krümliche rothbraune Flocken aus Blutgerinnseln bestehend. Geschwulstelemente wurden nie darin gefunden. Die Blutbeimischung war nur zeitweise vorhanden, nach Körperbewegungen wurde sie stärker.

Die linke Niere war nicht zu fühlen, trotz mehrfacher Palpationen mit und ohne Narkose. Die Endoskopie der Blase ergab, dass kein Blasentumor zu sehen war.

Der Patient nahm an Gewicht zu, erholte sich sehr, hatte keine Beschwerde und wollte von einem Eingriff nichts wissen.

Die am 7. November 1890 mit Herrn Nitze vorgenommene Endoskopie der Harnblase ergab, dass aus dem linken Ureter trübe Flüssigkeit hervorkam.

Bald nachher wurde, während Patient Schmerzen empfand, in der Lendengegend wieder ein Tumor fühlbar, der bis zum 15. November die oben angegebenen Grenzen erreichte.

Der Urin wurde von dem Moment an, wo die Cyste sich wieder füllte, klar.

Der Kranke entschloss sich nun zur Exstirpation, die am 15. November 1890 vorgenommen wurde. Durch einen der letzten Rippe parallelen horizontalen Flankenschnitt wurde die Geschwulst freigelegt, durch Punction verkleinert und in der Fettkapsel grösstentheils stumpf ausgeschält. Die weit auseinander liegenden Gefässe wurden mit Seide unterbunden, der Ureter ging mehr an dem unteren Pole der Geschwulst ab, wurde ebenfalls unterbunden. Die grosse Wundhöhle, in der medianwärts das Bauchfell flottirte, wurde mit Jodoformgaze locker tamponirt, nach hinten zu ein dickes Drainrohr eingelegt, die Bauchmuskeln mit versenkten Catgutnähten, die Haut mit fortlaufender Seidennaht vereinigt bis auf eine Lücke am hinteren Winkel.

Der Heilungsverlauf war ein durchaus glatter, die Wunde füllte sich

nach Entfernung der Tampons vom 7. Tage schnell; ist jetzt fast vollkommen geschlossen.

Urinsecretion:
300 : spec. G. 1 023.
650 : „ „ 1 029.
800
1 150
1 200
2 000.

Die Geschwulst hatte die Grösse eines kleinen Manneskopfes, bestand aus einer derben, in lockeres Fettgewebe eingebetteten Wand, die Niere war abgeplattet und ausgezogen, sie sitzt dem hinteren und oberen Umfange der Cyste kappenförmig auf. Der Ureter entsprang aus der Geschwulst an der vorderen Seite etwas oberhalb des unteren Poles. Sein Lumen ist dicht unter dem Abgange aus der Cyste verengert, so dass eine dünne Sonde hindurchgeht; der Urether durchsetzt die Cystenwand schief, so dass, wenn die Cyste gefüllt war, keine Flüssigkeit austreten konnte infolge des klappenartigen Verschlusses.

Etwa in der Mitte der Vorderwand verläuft schräg eine ca. 6 cm lange, wulstige Narbe, die am frischen Präparate geröthet erschien.

Die Niere ist abgeplattet, enthält, soweit die Untersuchung ohne Aufschneiden des Sackes das erkennen lässt, keine Geschwulstbestandtheile.

Die Erklärung des Präparates scheint mir folgendermaassen zu sein. Im Januar entstand bei der erwähnten Muskelanstrengung ein Einriss in der Nierenbeckenwand, vermuthlich nicht ganz die Wand durchsetzend, da sonst wohl Urin in das Gewebe um die Niere ausgetreten wäre. Das aus der Wunde aussickernde Blut hat zeitweilig eine Verstopfung des Ureters an der verengten Stelle herbeigeführt und so zur Erweiterung des Nierenbeckens Anlass gegeben. Nach der Entleerung des Inhaltes durch Punction ist dann der Urin wieder durch den Ureter abgeflossen, und das aus den erweiterten Gefässen der Rissstelle aussickernde Blut ist durch den Ureter abgeflossen, bis zufällig wieder einmal ein Gerinnsel vor der verengten Stelle stecken blieb und Ursache zu der erneuten Hydronephrosenbildung gab. — Sobald der Sack einigermaassen gefüllt war, wurde weiterer Abfluss durch den klappenartigen Verschluss des schief durch die Cystenwand gehenden Ureters gehemmt.

8. Herr A. Freudenberg: **Demonstration zur Technik der Aspiration bei der Litholapaxie.** M. H.! Das, was ich Ihnen hier demonstriren will, ist eine technische Kleinigkeit, die aber doch für die praktische Ausführung der Steinzertrümmerung meiner Ansicht nach nicht ganz unwichtig ist. Bekanntlich ist seit etwa einem Jahrzehnt an die Stelle der klinischen Lithotripsie in mehrfachen kleinen Sitzungen die im Jahre 1879 von Bigelow inaugurirte Litholapaxie, die Steinzertrümmerung in womöglich einer Sitzung getreten. Ermöglicht wurde diese die Steinzertrümmerung in der That reformirende Neuerung durch die Einführung der Anaesthesie, — sei es, dass man sich der allgemeinen, der Narkose, oder für leichtere Fälle der localen, durch Anwendung des Cocaïn bedient; erreicht dadurch, dass man nach dem Vorschlage Bigelow's vorzugsweise Instrumente mit durchbrochenem Schnabel anwendet und die Trümmer durch ausgiebige Aspiration aus der Blase entfernt. Bei der Ausübung der Aspiration stellt sich nun ein Uebelstand heraus, dass, wenn auch nur eine ganz mässige Blutung in der Blase oder im hintern Theile der Urethra erfolgt — und Blutungen lassen sich ja bei der langen Sitzung der Litholapaxie naturgemäss sehr viel seltener ganz vermeiden, als bei den kurzen der früheren Lithotripsie

— die blutige Trübung des Blaseninhaltes sich bei den Aspirationsacten der im Aspirator befindlichen Flüssigkeit mittheilt und sehr bald — bei mässiger Blutung schon nach 8—10, bei stärkerer jedoch nach 2—4 Aspirationsacten — ein Urtheil darüber unmöglich macht, ob noch Steintrümmer aus der Blase in den Aspirator gelangen. Dieser Uebelstand lässt sich nun völlig vermeiden, wenn man den Recipienten des Aspirators, in welchen die Steintrümmer schliesslich gelangen — aber nur diesen — statt mit der gewöhnlichen Flüssigkeit mit Glycerin füllt. Ich habe mir gestattet, Ihnen hier zwei Aspiratoren mitzubringen, 1 nach Otis und 1 nach Thompson; in beiden habe ich den Recipienten mit Glycerin gefüllt. Aspirire ich nun die Steintrümmer, welche sich auf dem Boden dieses mit rother Flüssigkeit gefüllten Glaskolbens befinden — die rothe Flüssigkeit ist übermangansaures Kali, aber mit blutiger Flüssigkeit, und an Lebenden ist der Vorgang genau ebenso, wie Ihnen Herr San.-Rath Fürstenheim bestätigen kann — so sehen Sie, wie das Glycerin absolut klar bleibt, während oberhalb desselben die Flüssigkeit sich roth färbt, und ganz allmählich verschiebt sich die Grenze zwischen der rothen Flüssigkeit, und dem Glycerin nach unten. Ebenso sehen Sie, wie man jedes einzelne Steintrümmerchen bei seinem Eintritt aus der rothen Flüssigkeit in das krystallklare Glycerin genau verfolgen kann, und wie die am Boden des Recipienten angelangten Steintrümmer absolut bewegungslos liegen bleiben, ohne dass sich ihnen bei weiteren, selbst starken Aspirationsstössen die Wirbel der rothen Flüssigkeit mittheilen.

M. H., was ich Ihnen hier demonstrirt, stammt nicht von mir. Es war Otis, der, um zu constatiren, dass bei dem von ihm construirten Aspirator die Trümmer nicht wieder aufgewirbelt werden können, den Recipienten mit Glycerin füllte und dabei das praktische dieses Verfahrens erkannte, so dass er es dann regelmässig bei seinen Operationen in Anwendung zog. Doch war Otis der irrthümlichen Ansicht, dass die Möglichkeit der Glycerinfüllung im besonderen ein Vorzug seines Apparates wäre. Wie Sie hier am Thompson'schen Aspirator sehen, ist das nicht der Fall. Ich habe ebenso auch einen Ultzmann'schen Aspirator mit Glycerin füllen können, und ich meine, dass man in der That den Recipienten jedes der gebräuchlichen Aspiratoren — den einen vielleicht etwas leichter, den andern etwas schwerer — mit Glycerin füllen kann. Ebenso ist aber Otis im Irrthum, wenn er glaubt, durch diese Füllung nachgewiesen zu haben, dass gerade bei seinem Aspirator der Recipient einen todten Raum darstellt, in dem sich die durch den Aspirationsact erzeugten Wirbel nicht fortpflanzen. Thatsächlich ist das wohl für seinen, meiner Ansicht nach auch stets ausgezeichneten Aspirator zutreffend, aber den Nachweis kann man auf diese Weise nicht führen. Ich habe schon vorhin darauf aufmerksam gemacht, dass — auch bei dem Thompson'schen Aspirator — die an den Boden des Recipienten gelangten Steintrümmer selbst bei starken Aspirationsstössen unbeweglich liegen bleiben. Die Wirbel der wässerigen Flüssigkeit theilen sich eben — offenbar infolge der sehr verschiedenen specifischen Gewichte — dem Glycerin nicht oder nur in den obersten Schichten mit; die Füllung des Recipienten mit Glycerin vermag also gewissermaassen aus einem nach dieser Richtung hin schlechten Aspirator einen guten zu machen. Und darin liegt der zweite Vortheil des kleinen Mechanismus, den ich mir erlaubt habe, Ihnen hier zu demonstriren.

9. Herr J. Wolff: **Ueber die Theorie des Knochenschwundes durch vermehrten Druck und der Knochenanbildung durch Druckentlastung.** R. v. Volkmann hat im Jahre 1862 zu zeigen gesucht, dass die Fähigkeit

des Knochengewebes, den Kalk in einem gewissen Compressionszustande zurückzuhalten, eine begrenzte ist, und dass somit durch Druckwirkungen Resorptionsvorgänge im Innern des Knochens ausgelöst, und im Gefolge dieser Resorptionsvorgänge Veränderungen der äusseren Gestalt der Knochen zu Wege gebracht werden können.

Im Anschluss an diese Lehre wurde alsdann von v. Volkmann selbst, von Hueter u. a. für die noch wachsenden Knochen jugendlicher Individuen eine Theorie aufgestellt, welche dahin lautete, dass nicht blos da, wo vermehrter Druck stattfindet, das Wachsthum hintangehalten, sondern dass auch zugleich da, wo der Knochen eine von der Norm abweichende Druckentlastung oder gar einen Zug erfährt, das Knochenwachsthum verstärkt wird. Der Vortragende bezeichnet der Kürze halber diese Theorie als die „Drucktheorie". Die Vorstellungen, welche sich die einzelnen Vertreter der Drucktheorie von der genaueren Art der Wirkung des Drucks und der Druckentlastung machten, waren von einander sehr verschieden. Indess stimmen doch alle diese Vorstellungen in dem Punkte überein, dass die Druckwirkungen der veränderten Belastung immer nur an den Berührungsstellen der drückenden und gedrückten Knochen, also an der Gelenkoberfläche oder doch ganz nahe diesen Berührungsstellen, an den Epiphysenknorpeln, zur Erscheinung kommen.

Die „Drucktheorie" hatte ungemein viel bestechendes. Sie schien in der That eine sehr einfache und überall plausible Erklärung der Ursachen der physiologischen und pathologischen Knochenformen zu geben. Sie schien zugleich in therapeutischer Beziehung eine vortreffliche Erklärung für die Möglichkeit der Zurückführung deformer Knochen zu normaler Gestalt in sich zu schliessen. Die Theorie fand denn auch bald die allgemeinste Zustimmung, und sie hat seit einem Vierteljahrhundert alle die Gestalt der Knochen betreffenden Anschauungen durchaus beherrscht.

Trotz ihrer bestechenden Eigenschaften ist indess die Drucktheorie in allen ihren Punkten unrichtig. Sie entspricht weder der mathematischen Betrachtung, noch den anatomischen, noch auch den klinischen Thatsachen. Ja, es stellt sich merkwürdiger Weise heraus, dass in allen Punkten genau das umgekehrte von dem, was die Drucktheorie annimmt, das richtige ist.

Was zunächst den mathematischen Beweis der Unrichtigkeit der Drucktheorie betrifft, so ergiebt es sich aus den Berechnungen, welche der Mathematiker Culmann für einen dem menschlichen Oberschenkel analog geformten und belasteten Krahn vorgenommen hat, dass da, wohin die Vertreter der Drucktheorie die Hauptwirkung des Drucks und der Druckentlastung verlegt haben, an der Gelenkoberfläche, oder in deren nächster Nähe, an den Epiphysenknorpeln, diese Wirkung thatsächlich gleich luNl oder nahezu gleich Null ist, und dass vielmehr ganz fern von den Berührungsstellen des drückenden und gedrückten Knochens, d. i. also in der Diaphysenmitte, sich die mächtigsten Wirkungen der Druckabänderungen geltend machen.

Ausserdem hat uns die Entdeckung der Analogie des Bälkchenverlaufs in der spongiösen Knochenregion mit den Richtungen der Druck- und Zuglinien der graphischen Statik zu der Erkenntniss geführt, dass vermehrter Druck die Knochensubstanz keineswegs zum Schwunde, sondern im Gegentheil zur Anbildung bringt, und dass ebenso eine Druckentlastung nicht Anbildung, sondern im Gegentheil Schwund von Knochensubstanz bewirkt.

Es muss also heutigen Tages ein der Drucktheorie gerade entgegengesetztes Gesetz aufgestellt werden, welches folgendermaassen lautet:

Ueberall da, wo in einem Knochen durch eine drückende, und überall da, wo in demselben durch eine ziehende Belastung Druck- und Zugspannungen bewirkt werden, findet Anbildung von Knochensubstanz statt, die stärkste Anbildung ganz fern von den Berührungsstellen des belastenden und belasteten Knochens, die schwächste in nächster Nähe dieser Berührungsstellen.

Ueberall da aber, wo Druck- oder Zugentlastung stattfindet, wo also keine Druck- oder Zugspannung vorhanden ist, und wo alsdann, wie es die graphische Statik lehrt, sich Schubspannungen geltend machen, überall da verschwindet die wegen der mangelnden Druck- und Zugspannung überflüssig gewordene Knochensubstanz.

Den anatomischen Beweis der Unrichtigkeit der Drucktheorie sucht der Vortragende an einem ausgezeichnet instructiven und schönen Tibiapräparat eines Genu valgum zu liefern. Das Präparat zeigt in unzweideutiger Weise, dass an der stärker belasteten, an der lateralen Seite, nirgends Resorption, sondern im Gegentheil überall Anbildung von Knochensubstanz stattgefunden hat, und zwar die stärkste Anbildung weit ab von der Berührungsstelle der Last, an den Stellen des Maximalwerthes der Druck- und Zugspannungen, in der Diaphysenmitte, die viel schwächere in der Nähe der Gelenkoberfläche. Während die Spongiosabälkchen der lateralen Seite etwa doppelt so dick sind, als die der medialen Seite, ist die Diaphysenwand der lateralen Seite reichlich um das vierfache gegen die der medialen Seite verdickt. In gleicher Weise zeigt das Präparat, dass an der medialen Seite, an der Seite der Druckentlastung nicht Anbildung, sondern überall Schwund stattgefunden hat, und auch hier wiederum der stärkste Schwund in der Diaphysenmitte, ganz fern von der Berührungsstelle des drückenden Oberschenkels, der viel geringere in der Nähe der Gelenksoberfläche.

Was schliesslich drittens die klinischen Beweise der Unrichtigkeit der Drucktheorie betrifft, so weist der Vortragende darauf hin, dass die Drucktheorie die bei ausgewachsenen Individuen auftretenden Deformitäten, bei welchen ja von einer Wachsthumshemmung resp. Wachsthumsbeförderung nicht die Rede sein kann, in keiner Weise zu erklären vermag.

Ebenso lässt uns die Drucktheorie bezüglich der congenitalen und der bei unaufhörlich bettlägerigen Kranken entstehenden Scoliosen und anderen Deformitäten im Stich, desgleichen bezüglich der infolge von Caput obstipum eintretenden Schädeldeformitäten und bezüglich des Umstandes, dass bei Scoliotischen die weniger belasteten Halswirbel ganz ebenso hochgradig deform sind, wie die mehr belasteten Lendenwirbel.

Dazu kommt, dass kein einziger der Autoren, welche angenommen haben, dass der Knochen vermöge seiner Comprimirbarkeit eine interstitielle Resorption erfahren könne, einen Beweis dafür zu liefern vermocht hat, dass in der That intra vitam eine permanente Compression des Knochengewebes möglich, dass dieselbe sogar erträglich, und dass sie zur allmählichen Resorption von Knochensubstanz führen und damit formbildend werden könne. Und wie hätte auch ein solcher ein für allemal den untrüglichen mathematischen Feststellungen widerstrebender Beweis geliefert werden können!

Es hat sich somit bei jeder der drei Arten von Beweisführung die Irrthümlichkeit derjenigen Vorstellungen herausgestellt, die man sich bisher

bezüglich der Entstehung der perversen Knochengestalt bei den sogenannten Belastungsdeformitäten gemacht hat.

An diesen Vorstellungen war nur soviel richtig, dass, wie es v. Volkmann's und Hueter's Forscherblick nicht entgangen ist, die Entstehung der deformen Knochengestalt in direkten Beziehungen zu der pathologisch veränderten statischen Inanspruchnahme der Knochen steht. Aber die Art, wie man sich im besonderen diese Beziehungen gedacht hat, war — und sie hatte es vor der Zeit der Herbeiziehung der mathematischen Betrachtungsweise auch nicht leicht anders sein können — in allen Punkten unrichtig.

Es darf verlangt werden, dass, nachdem der Vortragende die auf der Drucktheorie fussende Erklärung der Entstehung der normalen und pathologischen Knochenformen als eine nicht stichhaltige nachzuweisen versucht hat, er etwas positives an die Stelle jener Theorie setze. Das ist geschehen, indem derselbe seit dem Jahre 1872 sich bemüht hat, die Theorie der nachher von W. Roux sogenannten „functionellen Gestalt" der normalen und der pathologisch veränderten Knochen aufzustellen und zu beweisen, diejenige Theorie also, welche schon im Vorangegangenen ihren Ausdruck in dem vom Vortragenden aufgestellten Gesetz von der organischen Wirkung des Druckes und der Druckentlastung gefunden hat.

Der Vortragende hat gezeigt, dass die Knochenformen einzig und allein bestimmt werden durch die statische Inanspruchnahme, für welche der Knochen bestimmt, in die er, wie v. Volkmann treffend sagt, „hineingerechnet" ist, der er gewachsen sein muss, oder was dasselbe bedeutet — durch seine Function.

„Es ist der Geist, der sich den Körper schafft." Durch dies auch von W. Roux für die Lehre vom „Kampf der Theile im Organismus" herbeigezogene Wort Schiller's wird das Ergebniss der Untersuchungen des Vortragenden über die Ursachen und die Bedeutung der Knochenformen und über die Irrthümlichkeit der früheren Erklärungsversuche dieser Formen in zutreffender Weise gekennzeichnet.

Auch auf therapeutischem Gebiete hat der Vortragende, nachdem die Folgerungen der Drucktheorie bezüglich der Vorgänge, welche durch unsere therapeutischen Maassnahmen in den deformen Knochen bewirkt werden sollen, sich als unrichtig erwiesen haben, an die Stelle dieser Theorie etwas positives, und zwar die Lehre von der „Transformationskraft" zu setzen gesucht.

Durch die Transformationskraft werden die innere Architectur und die äussere Form der Knochen je nach den von uns herbeigeführten Abänderungen der statischen Inanspruchnahme dieser Knochen so lange umgewandelt, bis sie sich diesen von uns herbeigeführten Abänderungen functionell angepasst haben. In dem Maasse, in welchem es gelungen ist, durch die an den deformen Knochen unserem Heilzwecke gemäss getroffenen redressirenden Maassnahmen die statische Inanspruchnahme dieser Knochen zur Norm zurückzuführen, bewirkt — im vollsten Gegensatze zu dem, was die Drucktheorie gelehrt hat — lediglich die Transformationskraft die von uns erstrebte Wiederherstellung der normalen Verhältnisse der inneren Architectur und der äusseren Gestalt der Knochen.

(Der Vortrag wird in extenso im Archiv für klinische Chirurgie publicirt werden.)

II.

Vorträge.

Ueber Nierentuberculose.[1])

Von

Dr. James Israel.

Die Schwierigkeit einer präcisen Diagnose ist auf keinem Gebiete der chirurgischen Nierenpathologie so gross, wie bei der Nierentuberculose. Hier handelt es sich im Interesse unserer therapeutischen Entschliessungen nicht nur um die ohnehin schwierige Erkenntniss des tuberculösen Charakters einer Nierenaffection, nicht nur um die Entscheidung, ob einseitige oder doppelseitige Erkrankung vorliegt, sondern auch, ob die abführenden Harnwege, insbesondere Ureter und Blase frei von specifisch tuberculöser Erkrankung sind. Gerade die Nothwendigkeit, uns in das Verhalten der Harnwege einen klaren Einblick zu verschaffen, stellt bei der Nierentuberculose höhere Ansprüche an den Diagnostiker, als bei jeder anderen chirurgischen Nierenaffection.

Für eine Anzahl von Pathologen und Chirurgen, und zwar bis vor kurzem für die Mehrzahl, war die Frage leicht entschieden. Sie nahmen an, dass fast in jedem Falle von Tuberculose des Harnapparats die Krankheit einen aufsteigenden Lauf habe, d. h. die Niere zuletzt erreiche. Bei Männern, wo zugleich mit der Erkrankung des Harnapparats häufig eine tuberculöse Affection der Geschlechtsdrüsen angetroffen wird, stellte man sich die letztere als primäre vor und nahm an, dass sie von der Prostata, wo die Kreuzung der Harn- und Geschlechtswege stattfindet, auf die Blase übergehe. Bei Weibern, wo eine reine Tuberculose des Harnapparats vorkommt, ebenso bei Männern ohne Genitaltuberculose, galt stets die Blase als Ausgangspunkt der Erkrankung.

Es ist ohne weiteres einleuchtend, dass für die Anhänger des Dogmas vom ascendirenden Charakter der Tuberculosis uropoëtica die Exstirpation einer tuberculösen Niere irrationell ist, sofern sie nicht die Entfernung alles Kranken bewirkt. Es stände somit schlimm um die chirurgische Therapie der Nierentuberculose, wenn die Frage in diesem Sinne entschieden wäre. So einfach aber liegt die Sache nicht. Es sprechen eine Anzahl von Erfahrungen dafür,

[1]) Siehe den ersten Theil dieses Bandes, p. 12.

dass die tuberculöse Erkrankung des uropoëtischen Systems einen descendirenden Gang einschlagen kann, d. h., dass in einer Zahl von Fällen das erst ergriffene Organ die Niere ist, von welcher der Process durch den Harnleiter in die Blase und die Harnröhre sich ausbreitet. Ist dem so, dann könnte die frühzeitige Entfernung der Niere den harnableitenden Apparat und den Gesammtorganismus vor weiterer Infection bewahren. Zur Entscheidung der Frage könnte man in erster Linie die pathologische Anatomie berufen glauben, denn der Befund einer auf eine Niere beschränkten Tuberculose würde ohne weiteres beweisend sein. Da es aber bei dem schleichenden Verlaufe des Leidens höchst selten ist, dass ein Mensch an isolirter Tuberculose einer Niere schon zu einer Zeit zu Grunde geht, in welcher die Erkrankung noch nicht in dem abführenden Apparate gefunden wird, so ist man darauf angewiesen, aus den in den verschiedenen Theilen des Harnapparats neben einander gefundenen Veränderungen das chronologische Verhältniss derselben zu erschliessen. Solche Schlüsse werden aber bei Ergriffensein des ganzen Harntractus besonders dadurch erschwert, dass der Process nicht an allen Abschnitten desselben in gleichen Zeiträumen zu gleichen Graden der Zerstörungen führt, insbesondere in der Blase trotz längeren Bestandes viel geringere Intensität erreichen kann, als in der Niere. Es sind deshalb nur verhältnissmässig wenige Fälle, in denen es frühzeitig zum Tode kam, für die Entscheidung der uns interessirenden Frage zu verwerthen. Durch eine kritische Sichtung solcher pathologisch-anatomischen Erfahrungen kam Steinthal in Genf zu einem der älteren Anschauung von dem ascendirenden Charakter der Urogenitaltuberculose widersprechenden Ergebnisse. Ihm zufolge erkrankt zuerst die Niere in ihrem Parenchym an der Basis der Pyramiden. Von hier schreitet der Process gegen die Nierenpapillen zu in Gestalt kleiner Käseherde. Sind diese erst in die Nierenkelche durchgebrochen, so wird auch früher oder später der abführende Apparat, Harnleiter, Blase, bisweilen auch die Harnröhre afficirt.

Neben dieser Erkrankung des Harnapparats, aber ohne direkteren Zusammenhang mit demselben, spielt sich bei Männern meistens eine Tuberculose der Geschlechtsdrüsen ab, welche am häufigsten die Prostata betrifft.

Steinthal kam zu seinen Schlüssen auf Grund von 9 Fällen reiner Tuberculose des Harnapparats bei Männern, von denen in 4 nur Niere und Harnleiter, in 2 Niere, Harnleiter, Blase, in den 3 folgenden successive Pars prostatica, das erste Drittel der Urethra, und endlich die ganze Urethra mit Einschluss der Glans erkrankt waren. In den Fällen von Betheiligung der Blase fand sich letztere stets in geringerem Grade afficirt als die Niere, — nie kamen schwache Veränderungen der Nieren mit stark ausgebildeter Zerstörung in der Blase vor. Schon der erste classische Schriftsteller über Nierenkrankheiten, Rayer, führt einen Fall an, in dem bei völliger Abwesenheit jeder Blasenerkrankung ausgedehnte tubercu-

löse Cavernenbildung der rechten Niere, tuberculöse Degeneration des rechten Harnleiters und geringe Verkäsung der Marksubstanz der linken Niere beobachtet wurde. Wenn somit die Befunde des Sectionstisches Beläge von hoher Wahrscheinlichkeit für das Vorkommen primären Befallenseins der Nieren mit Hinabsteigen des Processes in der Richtung des niederrieselnden Harns geben, so können wir noch unzweideutigere Beweise für diese Thatsache aus den Erfahrungen der operativen Chirurgie schöpfen: Wenn nach Entfernung einer tuberculösen Niere das Individuum seine völlige Gesundheit wiedererlangt, wenn von da ab fremde Bestandtheile im Urin gänzlich schwinden, dann ist der Beweis geliefert, dass die Niere den alleinigen Krankheitsherd gebildet hat, demnach eine primäre Nierentuberculose vorhanden war. Einen solchen absolut beweisenden Fall von primärer Nierentuberculose will ich Ihnen zunächst vorstellen.

Die 33jährige hereditär nicht belastete Patientin war bis auf einen im Jahre 1881 angeblich durch Erkältung entstandenen mehrmonatlichen Blasenkatarrh stets gesund. Nachdem dieser unter Blasenausspülungen zur völligen Heilung gekommen war, erfreute sie sich einer tadellosen Gesundheit bis zum Sommer 1887, als mit langsam zunehmender Intensität sich Urinbeschwerden einstellten, bestehend in häufigem Urindrang und Wasserschneiden. Allmählich fing dabei das Allgemeinbefinden der bisher robusten Patientin an zu leiden. Ihr Appetit schwand, und ihr Körpergewicht sank von 148 Pfd. bis zu ihrer im Mai 1889 erfolgenden Aufnahme auf 126 Pfd. herab. Spontane Nierenschmerzen hatte sie nie gehabt, wohl aber war ihr aufgefallen, dass sie nicht ohne schmerzhaftes Gefühl unter den Rippen auf der rechten Seite liegen konnte. Als sie im Mai 1889 in unsere Beobachtung kam, hatte sie viertelstündigen Urindrang mit dem Gefühle von Brennen in der Harnröhre bei der Miction; der Urin war blass, stark eiterhaltig, sauer und klärte sich selbst nach langem Sedimentiren nicht völlig. Polyurie bestand nicht, Tuberkelbacillen wurden nie gefunden. Die bimanuelle Palpation der Blase, der Katheterismus waren nicht empfindlich, die cystoskopische Untersuchung zeigte ebenso wenig auffällige Veränderungen der Blasenschleimhaut, wie die Fingeruntersuchung durch die erweiterte Harnröhre. Blut war dem Urin nie beigemischt, auch nicht nach ausgiebigen Untersuchungen mit dem Metallkatheter. Die Nieren waren palpabel; das Volumen der rechten vielleicht etwas grösser als normal. Während der Zeit unserer Beobachtung stellten sich hin und wieder ganz atypische, kurz dauernde Fieberzustände ein, welche der Temperaturcurve ein ganz unregelmässiges Aussehen gaben. Jede Localbehandlung der Blase erwies sich als schädlich, sofern sie den Reiz steigerte. Unabhängig davon schwankte der Eitergehalt des Urins, so dass zu Zeiten ganz blasser fast klarer Harn entleert wurde. Successive vergrösserte sich die rechte Niere unter zunehmender Druckempfindlichkeit; auch die Exploration der Blase wurde schmerzhaft. Eine derzeit empfohlene Nierenexstirpation wurde von der Patientin abgelehnt, vielmehr verliess Patientin das Hospital Mitte Juli, um im October 1889 in einer beklagenswerthen Verfassung sich zum Zwecke der Operation wieder einzufinden. Ihr Körpergewicht war auf 102 Pfd. gesunken; sie hatte also 44 Pfd. seit Beginn der Krankheit verloren. Häufige abendliche Fröste mit nachfolgenden Nachtschweissen, sowie Diarrhöen hatten die Kranke erschöpft, spontane sehr heftige Schmerzen in der Gegend der rechten Niere erschwerten ihr jede Bewegung im Bette. Das Volumen der rechten Niere

hatte ganz erheblich zugenommen; das früher mehr als normal bewegliche ganz glatte Organ war jetzt fixirt und gänzlich unbeweglich; die Oberfläche war uneben geworden, ihre Consistenz ungleichmässig, indem härtere mit weicheren Stellen abwechselten. Da die linke Niere durch Palpation als normal gross nachgewiesen werden konnte, und die in 24 Stunden producirte Harnstoffmenge, trotz des elenden Ernährungszustandes der Patientin, die mehr als genügende Menge von 21,5 g betrug, führte ich am 14. October auf Grund der Diagnose einer primären Nierentuberculose die Exstirpation der rechten Niere aus. Der verdickte Stumpf des Ureters wurde mit dem Platinbrenner verkohlt. Das Präparat zeigte in exquisiter Weise die Charaktere einer tuberculösen Pyonephrose; ausser der starken Erweiterung des Beckens und der Kelche, deren Wände von einer bröckeligen Masse austapeziert waren, fanden sich mehrere grosse allseitig geschlossene tuberculöse Cavernen von Wallnuss- bis Kleinapfelgrösse in der Nierensubstanz selbst.

Trotz sorgfältigster Cautelen war es nicht vermieden worden, dass das Operationsfeld von dem tuberculösen Inhalt eines platzenden Nierensackes verunreinigt wurde. Dem ist es zuzuschreiben, dass, trotz vollkommener Heilung per primam intentionem, nach Ablauf eines Monats die Narbe wieder gespalten werden musste, da sich eine ausgedehnte Localtuberculose in Gestalt eines gelatinösen Granulationsgewebes im früheren Operationsgebiete entwickelt hatte. Dieselbe ist nach gründlicher Ausschabung, Jodoformtamponade und täglicher Jodpinselung zur Heilung gelangt. Was nun das Resultat anbetrifft, so sehen Sie eine gesunde Frau vor sich, welche seit der Operation ledig aller Blasenbeschwerden ist und, trotz des inzwischen erfolgten Localrecidivs, 36 Pfund gewonnen hat, einen goldklaren, von allen fremden Bestandtheilen freien Urin entleert. Damit liefert die Beobachtung den unzweideutigen Beweis einer primären Nierentuberculose. Ich möchte am Schlusse dieser Beobachtung, mit Uebergehung der diagnostischen Anhaltspunkte für die tuberculöse Natur des Nierenleidens, nur die Momente kurz hervorheben, welche für mich bestimmend waren, in diesem Falle eine ascendirende Entwickelung des Processes auszuschliessen und die Entfernung der Niere für angezeigt zu erachten. Wenn in der That die Blasenbeschwerden, welche die Krankheit einleiteten und während des ganzen Verlaufes im Vordergrund der Erscheinungen standen, Ausdruck einer primären Blasentuberculose gewesen wären, so hätten im Verlaufe der 22 Monate, die vom Anfang des Leidens bis zum Beginn unserer Beobachtung verflossen waren, die Veränderungen der Blasenschleimhaut soweit gediehen sein müssen, dass sie sich unserer sehr genauen Untersuchung nicht hätten entziehen können. Aber weder die bimanuelle Abtastung der Blase, noch der Katheterismus erzeugte zu der Zeit Schmerzen, welche nach meiner Erfahrung bei tuberculöser Verschwärung des Organes durch diese Manipulationen regelmässig hervorgerufen werden, noch liess die cystoskopische Untersuchung Anomalieen der Schleimhaut erkennen, so wenig wie die Simon'sche Digitalexploration irgend eine Rauhigkeit wahrzunehmen gestattete, noch producirte jemals der Katheteris-

mus auch nur mikroskopisch wahrnehmbare Beimischungen von Blut zum Urin, eine Consequenz, die ich bei ulcerirter Blasentuberculose nie vermisst habe. — Die Schmerzhaftigkeit und Häufigkeit des Urinirens konnten diesen negativen Befunden gegenüber nichts für eine Blasentuberculose beweisen, da sie selbst bei ganz intacter Blase als irradiirte Phänomene gewisser Nierenleiden, wie Stein und Tuberculose, vorkommen; vor allem aber darf man nicht vergessen, dass ein Blasenkatarrh bei Nierentuberculose durchaus nicht tuberculöser Natur zu sein braucht, da die aus der Niere hinabgelangenden Eiter- und Detritusmassen genügen, eine nicht specifische Irritation der Blasenschleimhaut zu unterhalten. Dass es sich aber im vorliegenden Falle nur um irradiirte Erscheinungen, nicht einmal um Cystitis gehandelt hat, beweist das unmittelbare Schwinden derselben nach der Nephrectomie.

Im Anschluss an diese Beobachtung möchte ich Ihnen einige Sectionsbefunde mittheilen, welche in unzweideutiger Form die descendirende Natur des tuberculösen Processes im Harnapparate darthun.

Der erste Fall betraf einen 36jährigen Herrn, der mich im September 1885 consultirte. Seit dem Beginne seiner Krankheit im Jahre 1882 war sein Körpergewicht von 200 auf 140 Pfund gesunken. Das Leiden hatte mit häufigem Uriniren und Wasserschneiden begonnen; allmählich war der Urin trüber geworden, und zunehmende Körperschwäche hatte sich eingestellt. Blasenausspülungen hatten seinen Zustand verschlimmert. In der letzten Zeit stellten sich Empfindungen unter dem linken Rippenbogen ein, gleichzeitig abendliches Erbrechen. Ich fand die linke Niere beweglich, stark vergrössert, nicht deutlich fluctuirend, druckempfindlich. Der Urin war sauer, mit starkem weisslichem Bodensatz, geringem Eiweissgehalt. Im linken Lappen der nicht vergrösserten Prostata ein harter Knoten. Die Schmerzen beim Uriniren waren seit einem Jahre verschwunden. Ich diagnosticirte eine linksseitige Nierentuberculose und rieth die Exstirpation an. Patient willigte nicht ein und entzog sich meiner Beobachtung $^3/_4$ Jahre lang bis zum Mai 1886. Ich fand ihn wieder in höchst herabgekommenem, abgemagertem Zustande, hoch fiebernd. In der folgenden Nacht starb er in einem urämischen Anfalle. Aus dem werthvollen Sectionsbefund theile ich Ihnen die wichtigsten Daten mit.

Bei Eröffnung der Bauchhöhle zeigte sich an Stelle der linken Niere eine grosse Geschwulst, deren höchste Kuppe den VI. Intercostalraum erreichte, deren unteres Ende in der Höhe des Darmbeinstachels lag. Beim Versuche der Auslösung dieser Geschwulst eröffnete man eine mit graurother Flüssigkeit gefüllte Höhle, welche den M. ileopsoas der ganzen Länge nach durchsetzte und sich bis zum Trochanter minor erstreckte. Der Rest der Muskelsubstanz war durchweg von Hämorrhagieen und Eiterstreifen durchsetzt. Ein Zusammenhang zwischen dieser Muskeleiterung und der Affection der linken Niere war makroskopisch nicht erkennbar. Die Niere selbst war von einer enorm dicken Schwarte umschlossen, welche den grössten Antheil an der Geschwulst hatte; denn das Organ selbst war etwas kleiner als normal, durchweg durchsetzt von Höhlen mit käsigeitrigem, stellenweise verkalktem Inhalt und gruppirten verkästen Tuberkeln. Die Einmündungsstelle des linken Harnleiters war ulcerirt und erheblich erweitert. Nach dieser Stelle hin war die benachbarte Blasenschleimhaut von allen Seiten her durch

Narbenzug faltig herangezogen. Von dieser Ureteröffnung aus erstreckte sich eine auf einen schmalen zolllangen Streifen beschränkte Dissemination miliarer Tuberkel längs des linken Schenkels des Trigonum, während die gesammte übrige Blasenschleimhaut, sowie die Pars prostatica urethrae sich als gänzlich intact erwiesen, ohne jede Spur von Entzündung, Ulceration oder Tuberkeln. Die rechte Niere befand sich im Zustande einer acuten hämorrhagischen Nephritis, frei von Tuberkeln. Von Anomalieen im Genitalapparat war ausschliesslich ein verkalkter Knoten im linken Prostatalappen vorhanden. Die Lungen waren frei von jeder Herderkrankung. In den Maschen der weichen Hirnhäute fand sich ein trübes Oedem.

Ich gebe vorstehend die sehr naturgetreue Abbildung der vorn aufgeschnittenen Blase, an der man sich von der völlig isolirten und ganz frischen Tuberkeleruption überzeugen kann, welche sich von der ulcerirten Uretermündung ausschliesslich über den linken Schenkel des Trigonum erstreckt.

Vergleicht man diese ganz frischen Blasenveränderungen, welche in evidenter Weise ausschliesslich dem Wege des dem Ureter entströmenden Urinfadens entsprechen, mit dem hohen Alter der Nierendegeneration, welches sich durch cavernösen Zerfall, Verkalkung, Schrumpfung des Organs und enorme perinephritische Schwartenbildung kundgiebt, so kann kein Zweifel obwalten, dass wir hier einen ganz eindeutigen Fall von primärer Nierentuberculose vor uns haben.

Der zweite ebenso beweisende Fall betrifft einen 8jährigen Knaben mit linksseitiger Nierentuberculose. Das Organ erstreckte sich durch die ganze Länge der Bauchhöhle und war durchsetzt von Cavernen mit käsig infiltrirter Wand und breiigem Inhalt, in deren fibrösen Zwischenwänden Reste von

Nierengewebe nicht mehr erkennbar waren. Der gleichnamige Ureter war knotig verdickt, sehr hart; seine Einmündungsstelle in die Blase umgeben von gruppirten Miliartuberkeln. Ausser einigen zerstreuten frischen Miliartuberkeln auf dem Trigonum war die Blasenschleimhaut ganz normal, völlig frei von Entzündung, von Ulceration.

Auf der Schleimhaut des Pars prostatica urethrae fanden sich einige miliare Knötchen, und an dem Orificium extern. ein linsengrosses flaches Geschwür mit unregelmässig ausgefressenem graugelben Rande, in dessen Grunde miliare Tuberkel erkennbar waren. An den Genitaldrüsen war keinerlei Erkrankung vorhanden; die andere Niere sowie ihr Ureter frei von Tuberculose. Die Lungen ganz normal.

Was zur Deutung des vorigen Falles gesagt worden ist, gilt ebenso für diesen.

Er ist noch uncomplicirter als der vorige, sofern es sich um eine ganz reine descendirende Tuberculose des uropoëtischen Apparates handelt, während bei dem vorigen Falle noch ein verkalkter Knoten der Prostata vorhanden war. Beide Fälle sind ausgezeichnet durch völliges Freisein der Lungen von irgend welcher frischen oder alten tuberculösen Affection. Der dritte Fall, dessen Präparate ich Ihnen demonstrire, ist besonders lehrreich, weil er zeigt, dass eine Nierentuberculose, welcher eine Verkäsung eines Nebenhodens vorangegangen ist, keineswegs mit Nothwendigkeit einer Ascension des Processes vom Genitalapparat aus ihre Entstehung zu verdanken hat, vielmehr sich gänzlich unabhängig von solcher entwickeln kann. Der Fall gewinnt an Werth dadurch, dass ich ihn durch 16 Jahre beobachtet habe, daher in Beziehung auf die Pathogenese unabhängig von den Aussagen des Patienten bin.

Der im 29. Lebensjahre urämisch zu Grunde gegangene Patient stammte von einem tuberculösen Vater. In seinem 11. Jahre wurde er an Lupus der Backe operirt. In seinem 18. Jahre befreite ich ihn von dem linken verkästen und fistulös aufgebrochenen Nebenhoden durch Ausschabung und partielle Entfernung. Zwei Jahre später führte ihn tuberculöse Caries der Fusswurzelknochen und des Sprunggelenks in meine Behandlung: consequente Anwendung des scharfen Löffels führte zur Heilung.

Im October 1881 zeigten sich die ersten Erscheinungen einer Erkrankung des Harnapparates, welche von anderer Seite für Blasenkatarrh gehalten wurde. Zwei Monate später erfolgte seine Aufnahme in das Krankenhaus, woselbst die Erscheinungen einer tuberculösen rechtsseitigen Nierenaffection evident wurden. Pat. war hoch fieberhaft, verfiel an Kräften, die Niere war sehr vergrössert, empfindlich, der saure Urin zeigte einen eitrigen Bodensatz bis zu $^3/_4$ seines Volumens. Im Laufe von 5 Monaten erholte sich der Patient, der Eitersatz wurde gering unter erheblicher Polyurie. Während der folgenden 6 Jahre war Pat. imstande, seinem Beruf als Lehrer nachzugehen, gewann erheblich an Gewicht, sah gesund aus und hatte für gewöhnlich keine subjectiven Krankheitserscheinungen, ausser einer mässig gesteigerten Häufigkeit der Urinentleerung und bisweilen geringem Brennen bei der Miction. Objectiv bestand eine erhebliche harte, an Volumen wechselnde Geschwulst der rechten Niere, und eine Polyurie von 3—5000 ccm pro die mit meistens sehr geringem Eiweiss- und Eitergehalt. Einige Male in den 6 Jahren kam es zum Wiederauftreten von Nierenschmerzen unter Fieber — Anfälle, welche meist in wenigen Tagen bei Bettruhe vorüber-

gingen. Im August 1889 stellten sich Oedeme ein, und im November d. J. ging er urämisch zu Grunde.

Die Section ergab als letzte Todesursache amyloide Degeneration der linken, von Tuberculose freigebliebenen Niere, und eine frische fibrinöse Pericarditis. In beiden Lungen fanden sich einige alte verkalkte Knoten.

Die rechte Niere war von einer enorm dicken, aus Bindegewebe und Fett bestehenden, mit den Därmen fest verwachsenen Schwarte umgeben, welche sicher den grössten Antheil an der intra vitam in den letzten Jahren fühlbaren Geschwulst gehabt hatte. Denn die von dieser Kapsel eingeschlossene Niere war mindestens auf die Hälfte der normalen Grösse in allen Durchmessern reducirt; ihre Structur fast unkenntlich, die Marksubstanz durchsetzt von radiär gestellten gelbeitrigen Streifen und ebenso angeordneten Substanzverlusten. Einige weissgelbe Herde fanden sich in der Peripherie der Rinde. Der Hilus war fast ganz vom Fettgewebe ausgefüllt; das Nierenbecken reducirt auf einen schmalen Canal in der Verlängerung des Ureters.

Im Gegensatz zu diesen sehr alten und erheblichen Degeneration der Niere und ihrer Kapsel zeigte der Ureter eine ganz glatte, intacte, nicht ulcerirte Schleimhaut. Die Blasenschleimhaut zeigte eine Anzahl frischer Miliartuberkel, nirgend Ulcerationen oder Narben. Im Genitalapparat fanden sich ausser der alten Operationsnarbe an der linken Epididymis keinerlei pathologische Veränderungen, insbesondere waren Vas deferens und Prostata ganz gesund.

Wir haben es demnach hier zu thun erstens mit einer Reihe von ausgeheilten tuberculösen Processen in den Lungen, der Haut, den Fusswurzelknochen, dem Nebenhoden, zweitens mit einer tuberculösen Affection des Harnapparates, unter welchen die Nierentuberculose schon 8 Jahre von mir beobachtet und diagnosticirt war, die Blasentuberculose laut Ausweis des Sectionsbefundes und in Uebereinstimmung mit der klinischen Beobachtung eine frische Eruption darstellt.

Eine Propagation der Tuberculose von dem seit 11 Jahren ausgeheilten Nebenhoden auf die Blase war, abgesehen von dem ganz jugendlichen Alter der Blaseneruption, wegen Intactheit des Vas deferens und der Prostata ausgeschlossen. Der Fall widerlegt somit die Ansicht, dass eine Tuberculosis uropoëtica, welche zeitlich einer Verkäsung des Nebenhodens folgt, durch Aufsteigen des Processes von letzterem aus entstanden sein müsse; vielmehr lehrt die Beobachtung, dass trotz voraufgehender Nebenhodentuberculose die Niere dennoch das zuerst ergriffene Organ des Harnapparates sein kann. Daraus folgt praktisch, dass eine voraufgegangene oder bestehende Nebenhodentuberculose durchaus keine Contraindication gegen die Exstirpation einer tuberculösen Niere zu bilden braucht. Wenn somit auf Grund klinischer und anatomischer Erfahrungen ein Zweifel nicht obwalten kann, dass primäre einseitige Nierentuberculose vorkommt, so kann es nach unseren Grundsätzen über die chirurgische Behandlung der Localtuberculose ebensowenig zweifelhaft sein, dass wir berechtigt und verpflichtet sind, bei Beschränkung der Tuberculose auf eine Niere dieselbe zu entfernen, wofern die übrigen Bedingungen für die Zulässigkeit einer jeden Nierenexstirpation überhaupt

vorhanden sind. Schwieriger dagegen ist die Beantwortung der Frage, ob eine Indication für die Operation auch noch in denjenigen Fällen gefunden werden kann, bei welchen der Process schon auf die Blase übergegriffen hat. Da derartige Fälle bei dem mangelhaften Vermögen unserer bisherigen Diagnostik, die Nierentuberculose in sehr frühen Stadien zu erkennen, wahrscheinlich häufiger vorkommen werden, als die auf die Niere beschränkten, so muss man nothgedrungen Stellung zu der Frage nehmen, und die meinige ist folgende: Da es unzweifelhaft ist, dass die Blasentuberculose stationär werden kann, ja in leichteren Fällen so weit besserungsfähig ist, dass man an eine Heilung denken kann, endlich eine sehr lange Zeit bestehen kann, ohne das Leben zu bedrohen, so halte ich es für gestattet, auch in Fällen von leichterer Betheiligung der Blase, in welchen dem Bestande des Organismus die hauptsächlichste Gefahr von Seiten der Nierenkrankheit durch Hektik, Schmerzen, Pyurie und Polyurie droht, die Niere als den gefährlichsten Krankheitsherd zu entfernen. Ebenso ist ein gewisser Spielraum für den Versuch der Nephrectomie in Fällen gegeben, bei denen man nicht sicher entscheiden kann, ob die Blasenaffection eine tuberculöse oder einfach entzündliche ist, wie solche bei Nierentuberculose unter dem Einfluss der hinabgelangenden Eiter- und Detritusmassen vorkommt.

Ich selbst habe einmal mit voller Ueberlegung den Versuch gemacht, die Niere in einem Falle von ausgedehntester Tuberculose des Harnapparates zu entfernen. Wenn dieser Fall auch 3 Monate nach der Operation dem Grundleiden erlag, so war doch ein günstiger Einfluss des Eingriffes in Beziehung auf Körpertemperatur, Appetit und subjectives Wohlbefinden nicht zu verkennen. Obgleich auch die Krankheit hier viel zu weit vorgeschritten war, um einen Rückschluss auf den Werth der Nierenexstirpation für Fälle mit mässiger Blasenaffection zu gestatten, so denke ich doch, dass eine kurze Mittheilung der Beobachtung gerechtfertigt ist, weil sie einige nicht ganz gewöhnliche Complicationen der Tuberculose des Harnapparates zeigt.

Die 35jährige Patientin war eine blühende Frau bis zu ihrem 27. Jahre gewesen, in welchem sie angeblich an Blasenkatarrh erkrankte. Acht Jahre später, im Mai 1885, wurde sie fieberhaft und bettlägerig. Man constatirte einen Abscess zwischen Blase und Scheide, der nach beiden Seiten hin durchbrach und eine Blasenscheidenfistel zurückliess. Im März 1886 fand ich bei der sehr abgemagerten Frau links einen sehr grossen, fluctuirenden, harten, oberflächlich unebenen Nierentumor, der auf Druck stinkende Jauche durch die Blasenfistel in die Scheide treten liess, während der spontan aus der Scheide fliessende Urin sauer und geruchlos war. Die für den Zeigefinger durchgängige Blasenscheidenfistel liess beim Auseinanderziehen der Ränder in der Narkose auf das allerdeutlichste weisse und gelbe Tuberkelknötchen in dem Granulationsgewebe des Randes und der angrenzenden Schleimhautpartieen der Blase erkennen. Die Fingerpalpation des Blaseninnern ergab völlige Glätte der oberen Blasenwand, während der Blasenboden sich rauh und ulcerirt anfühlte. Patientin war hoch fieberhaft, gänzlich appetitlos,

von Schmerzen in der linken Bauchseite bei Bewegungen gequält. Die linke Weiche war vorgewölbt, der Druck daselbst empfindlich. Es war evident, dass eine tuberculöse Pyonephrose mit perinephritischem Abscess und intensiver Blasentuberculose vorlag. Am 11. Mai 1886 wurde die Diagnose durch die Nephrectomie bestätigt. Die Niere war in einen darmähnlich dünnwandigen Sack verwandelt, dessen ulcerirte Innenfläche mit Tuberkeln besät war. Medianwärts von der Niere breitete sich eine perinephritische Eiterhöhle weit hinter dem Peritoneum aus. Dreizehn Tage nach der Operation zeigte sich Koth in der Wunde; offenbar hatte die fortschreitende perinephritische Ulceration das Colon descendens eröffnet. Trotzdem die Fistel nicht wieder zuheilte, verkleinerte sich die Wundhöhle allmählich zu einer Spalte, ohne sich jedoch ganz zu schliessen. Patientin erholte sich anfänglich ungemein nach dem Eingriff, bekam Appetit, besseres Aussehen, wurde schmerzlos und fieberlos. Ende des dritten Monats aber stellte sich Verdauungsstörung ein, Uebelkeit, einige Male Brechen, die Temperatur stieg staffelförmig an; das Sensorium trübte sich, und am 11. August erfolgte unter Krämpfen der Tod.

Besser als dieser Fall ist eine von Le Dentu veröffentlichte Erfahrung imstande, meine Ansicht von der Berechtigung der Nierenexstirpation, trotz Ausdehnung des Processes auf die Blase, zu stützen. Hier handelte es sich um eine Combination von einseitiger fieberhafter Nierentuberculose mit tuberculöser Cystitis, die sich durch Blasenschmerz mit Blutung am Schlusse der Urinentleerung documentirte. Diese nach der Nephrectomie zurückbleibenden Erscheinungen wurden erst durch Dehnung des Blasenhalses beseitigt. Trotzdem nun der dauernde Befund von Tuberkelbacillen im Urin zeigt, dass die tuberculöse Blasenaffection fortbesteht, ist doch der Gesundheitszustand der Patientin bis zur Veröffentlichung der Beobachtung, d. i. $3\frac{1}{2}$ Jahr, ein ausgezeichneter geblieben.

Zur Diagnose und Therapie der Pankreascysten.[1])

Von

Dr. Ferdinand Karewski.

Das Grenzgebiet, auf welchem sich die innere Medicin und die Chirurgie begegnen, und die erstere durch frühzeitige, richtige Deutung von Symptomen und Auffindung von deren palpabeln Ursachen der zweiten Gelegenheit giebt, mit blutigen Eingriffen Zustände zu beseitigen, welche bei längerem Bestande entweder den Organismus hülflos zerrütten oder das causale Leiden zu so grossartiger Entwicklung gedeihen lassen, dass dem Messer keine Möglichkeit mehr zur Ausrottung bleibt, hat sich mit dem Ausbau unserer modernen abdominalen Chirurgie zu ungeahnter Ausdehnung erweitert. Die Triumphe, welche man bei operativer Behandlung einer ganzen Reihe von früher unheilbaren Nierenaffectionen feiert, die Erfolge, welche direkte Beseitigung von Stenosen des Pylorus, und die, welche die Incision frischer Perityphlitis aufweist, bezeugen hinlänglich, dass das „laisser aller" einer früheren Epoche unserer Wissenschaft überall da durch blutiges Eingreifen ersetzt werden muss, wo materiell nachweisbare und mechanisch ausrottbare Veränderungen den Symptomencomplex innerer Erkrankungen erklären. Jede neue Erkenntniss auf diesem Gebiet, jeder Fortschritt, der namentlich die frühzeitige Diagnose fördert, muss zum Segen unserer Kranken ausschlagen, und auch der bescheidenste Beitrag wird in dieser Hinsicht von den Fachgenossen mit Genugthuung begrüsst werden. Aus diesem Grunde habe ich geglaubt, Ihr Interesse in Anspruch nehmen zu dürfen für eine besondere Art der Pankreaskrankheiten, welche bisher fast ausschliesslich von chirurgischer Seite Beachtung gefunden hat, die aber, wie ich glaube aus der Beobachtung und Behandlung zweier Fälle entnehmen zu dürfen, in hervorragendem Maasse auch den Arzt, dessen Thätigkeit mehr im Kreise innerer Affectionen sich bewegt, beschäftigen sollten.

[1]) Siehe den ersten Theil dieses Bandes, p. 16.

Die Cysten des Pankreas sind erst Gegenstand klinischer Beobachtung geworden seit der Zeit, in welcher die Laparotomie den Chirurgen und Gynäkologen häufige Gelegenheit gab, diese Geschwulstform an Lebenden, und zwar in der Mehrzahl der Fälle auf Grund diagnostischer Irrthümer zu sehen. Es handelte sich fast immer um sehr grosse, den ganzen Bauchraum mehr oder weniger ausfüllende Geschwülste. So haben Rokitanski (Zukowski)[1]), Bozemann[2]), Riedel[3]), Billroth[4]) (Salzer), Kootz[5]) (Ahlfeld, Martin[6]) cystische Entartungen des Pankreas unter der Diagnose eines Ovarialtumors operirt, Thiersch[7]) dieselbe Geschwulstform für einen Abscess der Bauchdecken gehalten, Kulenkampff[8]), Hahn[9]) (Kramer) Leberechinococcus angenommen, und nur Gussenbauer[10]), Senn[12]), Küster[13]), Subotik[14]), Bull[15]), Hardy[16]) (Kocher), Wölfler[17]), Tremaine[18]), Parkes[19]) und Riegner[20]) haben nach vorher gestellter sicherer oder Wahrscheinlichkeitsdiagnose operirt, während Dixon[11]) und Cathcart[21]) ganz ohne das Wesen des Tumors erkannt zu haben, ihr Messer in die Bauchhöhle senkten. Das heisst: Von 21 bisher operirten Fällen sind nur 10 vor Eröffnung des Abdomens als Pankreascysten erkannt worden, trotzdem 7 von 11 verkannten Fällen zu einer Zeit beobachtet wurden, in der man durch Gussenbauer's Vorgang bereits auf die Möglichkeit, Flüssigkeitsansammlungen in dem Pankreas vor der Obduction in vivo oder in mortuo zu diagnosticiren, aufmerksam gemacht worden war.

Es bedarf wohl keiner ausführlichen Auseinandersetzung, um zu beweisen, dass eine Laparotomie ohne vorgängige Feststellung des Leidens, um dessen willen die Operation vollzogen wird, ein missliches Ding ist. Wenn auch unsere Technik so weit vorgeschritten ist, dass der Bauchschnitt an sich keine gefährliche Manipulation mehr genannt werden kann, so ist doch, um die Sicherheit des Erfolges und die Vollendung der Operation zu garantiren, stets und unter allen Umständen die exacte Diagnose Hauptbedingung, und selbst die sogenannte Probelaparotomie, welche als letztes Auskunftsmittel gebraucht wird, erheischt als Prämisse eine wenigstens annähernd richtige Localisation des aufzusuchenden Organs. Dass aber unter Umständen für den einzelnen Patienten gerade die Erkennung der Natur des Leidens nicht nur für seine Be-

---

[1]) Wien. med. Presse 1881, No. 45. — [2]) Lancet 1882, I. — [3]) Arch. f. klin. Chir. XXXII. — [4]) Prag. Vierteljahrsschr. Bd. VII. — [5]) Inauguraldissert. Marburg 1886. — [6]) Virchow's Arch. Bd. 120. — [7]) Berl. klin. Wochenschr. 1881. — [8]) Berl. klin. Wochenschr. 1882. — [9]) Centrbl. f. Chir. 1886. — [10]) Arch. f. klin. Chir. 1883, Bd. XXIX. — [11]) Med. Record. 1884. — [12]) Volkmann's klin. Vortr. — [13]) Deut. med. Wochenschrift 1887. — [14]) Wien. allg. med. Zeitg. 1887. — [15]) New-York med. Journ. XLVI (Centralbl. f. Chir. 1888). — [16]) Correspondenzbl. schweiz. Aerzte 1888. — [17]) Prag. Vierteljahrsschr. 1888. — [18]) Transactions of the Amer. surg. Ass. 1888. — [19]) Brit. med. Journ. 1890. — [20]) Arch. f. klin. Chir. 1889 Bd. XXXIX. — [21]) Berl. klin. Wochenschr. 1890.

handlung, sondern auch sogar für seine bürgerlichen Existenzbedingungen von einschneidender Bedeutung sein kann, beweisen die beiden Fälle, die ich zur Beobachtung bekommen habe.

Der erste Fall betraf den früher stets gesunden 25jährigen Fuhrherrn P. aus Nauen. Derselbe fiel am 10. November vorigen Jahres vom Wagen auf seine linke vordere Körperseite, so zwar, dass er sich den linken Rippenbogen, den linken Arm und das rechte Knie verletzte. Er empfand sofort heftigen Schmerz in den verletzten Körpertheilen, konnte jedoch noch ohne fremde Hülfe in seine Behausung gelangen, woselbst er unter starkem Erbrechen bettlägerig krank wurde, bis zum Januar das Bett hüten musste. Seit dieser Zeit ist er wieder imstande gewesen, einen Theil seiner schweren Arbeit zu verrichten. Bereits 4 Wochen nach dem Fall bemerkte der Pat. eine allmählich an Umfang zunehmende Anschwellung der Oberbauchgegend. Dieselbe erreichte bis zum Januar die gleich zu beschreibende Höhe, hat seitdem sich weder vermehrt, noch ist sie zurückgegangen. Jedoch sind seit der Verletzung gewisse dyspeptische Erscheinungen entstanden, die sich in häufigem Erbrechen und der Unmöglichkeit, die gewohnte Nahrungsmenge aufzunehmen, äusserten In den ersten Monaten der Erkrankung traten auch häufig Schmerzen in kolikartigen Anfällen auf, die seit Januar wieder vergangen sind und nur bei grösseren Anstrengungen sich derzeit noch äusserten. Auch haben die Körperkräfte abgenommen, und ist der Patient abgemagert.

Am 4. März a. c. konnte ich bei dem mir von Herrn Dr. Herrmann in Nauen überwiesenen Kranken folgenden Status constatiren:

Mittelgrosser magerer Mensch, von gesundem Aussehen, wenn auch etwas blasser Hautfarbe, ohne sonstige auffällige Erscheinungen an den äusseren Bedeckungen. Man sieht am nackten Körper eine kuglige Wölbung von glatter Oberfläche, welche die linke Oberbauchgegend und die linke untere Thoraxhälfte einnimmt und selbe ausgedehnt hat. Dieselbe beginnt etwa 2 Querfinger breit unter der linken Mammilla und geht bis zu einer Linie, welche quer durch den Nabel gelegt ist. Seitwärts fängt sie in der Sternallinie an und reicht herum bis zur Axillarlinie. Die der Linea alba entsprechende Furche der Bauchdeken ist durch die Geschwulst nach links verzogen. Der höchste Punkt der Schwellung befindet sich in der Mammillarlinie etwa 4 Querfinger breit unter dem Rippenbogen. Bei der Respiration, und besonders, wenn der Pat. tief athmet, sieht man ein Zurückbleiben der linken Thoraxhälfte, auch bewegt sich der Tumor mit der Respiration. Derselbe pulsirt nicht.

Percutorisch stellen sich seine Grenzen folgendermaassen dar: Die Dämpfung beginnt in der Parasternallinie am oberen Rand der 7. Rippe, in der Mammillarlinie am oberen Rand der 6. Rippe, in der Axillarlinie am oberen Rand der 7. Rippe. Dieselbe ist complet (Schenkelschall) von der Mammilla nach unten bis einen Querfinger breit über der Nabellinie, geht von dort bogenförmig mit unterer Convexität nach der Axillarlinie zu. Rechts geht sie bis zum linken Leberlappen, links bis zur Milzdämpfung, in welche sie übergeht Oben ist sie begrenzt von dem tympanitischen Magenschall, rechts durch tympanitischen Schall von der Leber abgetrennt. Lässt man den Pat. sich auf die rechte Seite legen, so verschieben sich die Grenzen etwas nach rechts, so dass man dann auch die Milzdämpfung durch eine hell klingende Zone von der Geschwulst abscheiden kann. Rechts beginnt die Dämpfung einen Querfinger breit von der Linea alba. Ein Einschnitt lässt sich weder von noch unten an der Geschwulst erweisen. Palpatorisch lassen sich die unteren Grenzen noch bis 2 Querfinger breit unter der Nabellinie nach unten verfolgen, seitlich bleiben sie die durch Percussion erwiesenen. Bei tiefer Inspiration, sowie namentlich in der Narkose kann man consta-

tiren, dass der Tumor einen rundlichen unteren Rand hat und kuglig sich in die Tiefe erstreckt. Die Bauchdecken sind über ihm stark gespannt, lassen sich aber sonst gut eindrücken. Die Geschwulst giebt undeutliches Fluctuationsgefühl, an ihren unteren Partieen fühlt die aufgelegte Hand häufiges Darmgurren.

Die Leberdämpfung beginnt am unteren Rand der 6. Rippe und erreicht den Rippenbogen in der Mammillarlinie, in der Sternallinie reicht sie bis zur Mitte zwischen Proc. xiph. und Nabel, unten seitlich geht sie in die Geschwulst über. Nieren nicht palpabel.

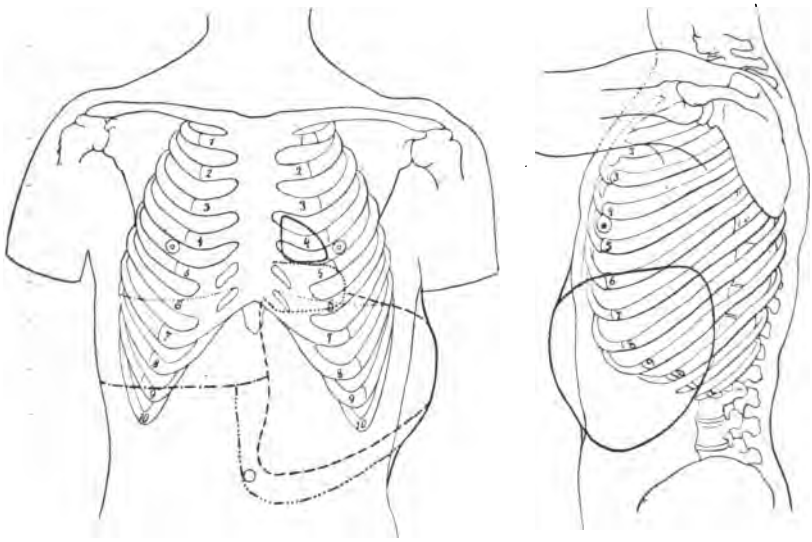

— — — — — Percussionsgrenze des Tumors. —.....— Palpationsgrenze des Tumors.

An der Lunge ist nichts abnormes nachweisbar. Die Herzdämpfung beginnt etwas unterhalb der 3. Rippe und geht bis zum oberen Rand der 5. Rippe, ist also etwas nach oben verschoben. Gleich unter ihr findet man den tympanitischen Magenschall, der in seinem Umfange auffallend klein ist. Der Pat. hat weder spontan noch auf Druck Schmerzen, sein Leib ist nur im Bereich der Geschwulst aufgetrieben. Er klagt nur über häufiges Erbrechen, das jeder grösseren Nahrungsaufnahme folgt, und Schwäche. Von Lues ist nichts nachweisbar. Blutuntersuchung ergiebt negativen Befund. Die Drüsen sind normal. Kein Icterus. Kein Fieber.

Urin 2000 po die ohne Zucker und Eiweiss, klar, strohgelb. Bei Aufblähung des Magens durch Kohlensäure, die nur bis zu einem gewissen Grade und nur für wenige Secunden möglich ist, weil alsbald Vomitus eintritt, zeichnen sich die Contouren des Magens oberhalb der Geschwulst und drängen dieselbe ein klein wenig nach unten. Bei Einblasung von Luft dehnt sich das Quercolon als rundlicher Wulst dicht unterhalb des Tumors.

Das Resumé dieser Untersuchung ist, dass wir es mit einer wahrscheinlich cystischen Geschwulst zu thun hatten, die zwischen Magen und Colon einerseits, zwischen Leber und Milz andererseits,

ohne engere Beziehungen zu diesen Organen, gelegen, exquisit das Bild einer subphrenischen Flüssigkeitsansammlung gab, den Magen und das Herz nach oben verdrängt hatte, eine Raumbeengung desselben in dem Grade verursachte, dass jede Anfüllung mit gewaltsamer Entleerung reagirte. Die Geschwulst lag also in der Bursa omentalis und hatte durch ihr Wachsthum die untere Thoraxgegend ausgedehnt. Sie war ziemlich schnell nach einem Trauma entstanden, der schmerzlose fieberlose Verlauf, die geringe Beeinträchtigung des

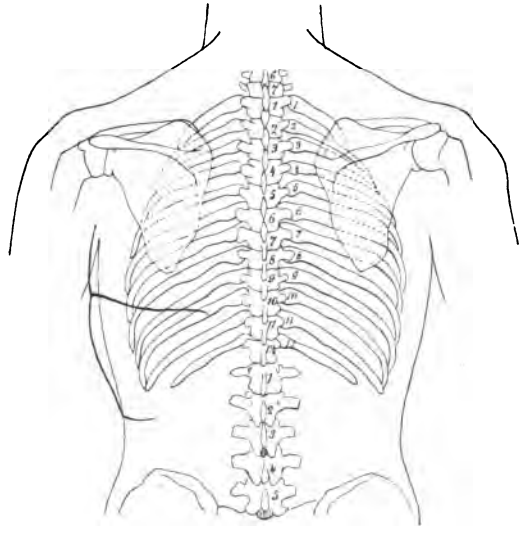

..... Magenschall. ———— Herzgrenze. —.—.—.— Lebergrenze.

Allgemeinbefindens sprachen gegen eine entzündliche Neubildung, vor allem gegen Eiteransammlung. Die, wie mir scheint, charakteristische Form, welche den grössten Durchmesser in der Parasternallinie und allmähliche Abnahme zur Achsellinie hin zeigte, das Fehlen von Bronced Skin wiesen auf das Pankreas hin, so dass die Diagnose mit einiger Sicherheit auf Cyste dieses Organs gestellt werden konnte.

Nun ergab die Untersuchung des Urins nicht die für Pankreaserkrankungen charakteristischen Veränderungen, Melliturie und Polyurie, ebenso wenig die der Fäces abnorme Mengen von Fett oder mangelhafte Fleischverdauung, so dass es wünschenswerth erschien, durch eine Probepunction die Qualität des Tumors noch näher zu bestimmen.

Dieselbe wurde am 5. März vorgenommen. Durch einen capillaren Troicar entleerte sich sofort in starkem Strom Flüssigkeit, von der ich vermittels einer Spritze 50 ccm aussaugte. Das Fluidum war dünnflüssig, braunroth. Es enthielt mikroskopisch zahlreiche Blutkörperchen, theils frisch,

theils in Stechapfelform, theils als ausgelaugte Schatten, ferner viel Fettkörnchenkugeln. Die chemische Untersuchung ergab stark alkalische Reaction, reichlichen Eiweissgehalt. Diastatische Wirksamkeit konnte nicht mit Sicherheit gefunden werden.

Die Eigenschaften des Cysteninhalts machten die Diagnose einer Pankreascyste absolut sicher. Der Probepunction folgte keine entzündliche Reizung des Peritoneums, wie sie von anderen Autoren (Küster, Tremaine) gesehen war. Eine wesentliche Verkleinerung des Tumors trat nicht ein, vielmehr schien derselbe innerhalb der nächsten 9 Tage zu wachsen, und schritt ich deshalb am 14. März zur Operation. Nach dem Vorgang anderer hatte ich die Absicht, die Cyste in die Bauchwunde einzunähen und zu drainiren — eine Operationsmethode, die sich den früheren Beobachtern als die zweckmässigste erwiesen hat.

Vier Querfinger breit unter dem Rippenbogen, da, wo die höchste Wölbung des Tumors sich befand, und wo ich die Probepunction gemacht hatte, eröffnete ich durch einen Schrägschnitt die Bauchhöhle, indem ich von der Ansicht ausging, dass eine Incision in der Linea alba, wegen der Ausdehnung der Geschwulst hauptsächlich nach links hinüber, ungünstige Verhältnisse darbieten würde. Ich war sehr überrascht, zu finden, dass sich nach Durchtrennung des Peritoneums nicht der Tumor, sondern der plattgedrückte Magen präsentirte, durch den hindurch also meine Probepunction gegangen war. Es gelang bei der grossen Spannung, die an dieser Stelle die Cyste mit dem Magen verdrängte, der offenbar mit seiner Hinterfläche dem ersteren adhärent war, nicht, die Eingeweide soweit nach oben zu verschieben, dass ein Punkt zur Entleerung der Cyste sich präsentirte; erst nachdem ich auf den Schrägschnitt einen senkrecht nach unten verlaufenden gesetzt und das auf diese Weise erzeugte äussere Dreieck der Weichtheile stark nach aussen verzogen hatte, fand ich an der sonst veränderten Plica gastrocolica des Netzes eine grau trübe, verdickt aussehende Stelle, die sich zum Einnähen eignete. Dieselbe war etwa 2 markstückgross und liess sich bei der grossen Spannung so wenig dislociren, dass eine Nahtanlegung ohne vorgängige Punction unmöglich war. Durch einen Potain'schen Troicar mit Schlauch wurde nun die Flüssigkeit in einer Menge von 2 l entleert, Magen und Colon stiegen nach oben, der linke Leberlappen erschien in der Bauchwunde, und ohne weitere Schwierigkeit liess sich die kleine Stelle der Cystenwand in den äussersten linken Wundwinkel befestigen. Dieselbe wurde alsdann incidirt, ein starkes Drain eingeführt, und die nicht sehr erhebliche Blutung aus der ausgeschnittenen Cystenwand durch Tamponade mit zwei Jodoformgazestreifen gestillt.

Der Wundverlauf war ein absolut ungestörter, die Reaction des Patienten auf den Eingriff gleich Null. Die Temperatur stieg nie über 37,5, der Kranke hatte nie Schmerzen oder Meteorismus. Vom 3. Tage an stiessen sich mit Entfernung der Jodoformgaze grosse Fetzen nekrotischer Cystenwand ab. Gleichzeitig begann aus der Fistel eine schleimig-eitrige Secretion, die die Wundränder stark macerirte. Seit dem 14. Tage wurde das Secret wasserhell, dünnflüssig, seine macerirenden Eigenschaften stiegen, so dass ein handtellergrosses Ekzem entstand.

Theils um dieses zur Heilung zu bringen, theils um Flüssigkeit zur chemischen Untersuchung zu erhalten, legte ich in die schon sehr enge Fistel ein dünnes Drain, welches sich eng an die Oeffnungsränder anschloss und das Secret in eine aseptisch gehaltene Flasche auffing. Es gelang so, wenigstens für mehrere Stunden am Tage volle Ableitung des Pankreassaftes zu erzielen — als solcher erwies sich die Flüssigkeit — und bei gleichzeitiger Anwendung einer Zinkpaste das Ekzem zur Heilung zu bringen.

Am 15. April hörte die Secretion gänzlich auf, am 20. waren die kleinen granulirenden Stellen geheilt, so dass ich den Patienten in die Heimat entlassen konnte.

Derselbe hatte unmittelbar nach der Operation einen ganz ungewöhnlichen Appetit entwickelt, welcher ihm schnell seine durch das 5monatliche Leiden geschwundenen Kräfte ersetzte. Auch nach der Operation hatten sich weder im Urin noch im Koth fremde Beimischungen gezeigt. Der nunmehr blühende Mann hat bald darauf seine volle schwere Landarbeit wieder aufgenommen. Eine Bauchhernie hatte sich in der nur durch Bindenumwicklung geschützten Narbe gebildet und wird durch eine Bandage zurückgehalten.

Der frisch entleerte Inhalt der Cyste war von mir dem Institut des Herrn Prof. Salkowski zur Untersuchung übergeben worden, und hatte Herr Prof. Salkowski die grosse Güte, mir in Folgendem das genaue Protokoll über das Resultat der damit angestellten Prüfung zur Verfügung zu stellen.

Menge: 1660 ccm. Spec. Gewicht: 1012. Reaction: schwach alkalisch. Aussehen: Nach dem Stehen dickes graues Sediment; die darüberstehende Flüssigkeit ist dunkel braunroth und klar.

Das Sediment besteht überwiegend aus rothen Blutkörpern, welche zum Theil in Klumpen geballt sind, aus weissen Blutkörpern und Fibringerinnseln; es enthält keine krystallisirte Gebilde.

Untersucht wurde die Flüssigkeit auf Zucker, Eiweiss, Pepton und Xanthinkörper und auf ihre fermentativen Fähigkeiten.

1. Zucker war weder durch Reductionsproben, noch durch Gährung nachweisbar.

2. Eiweiss und Pepton. 50 ccm der Flüssigkeit wurden mit Na_2SO_4 im Ueberschuss verrieben. Dabei fällt das Globulin. Im Filtrat fällt bei Kochen unter HNO_3-Zusatz ein dicker Niederschlag (Albuminia). 50 ccm Flüssigkeit mit Essigsäure schwach angesäuert, aufgekocht, von Eiweiss befreit, schwache Biuretprobe (Propepton oder Pepton). 50 ccm Flüssigkeit mit Ammoniumsulfat im Ueberschuss verrieben, von Eiweiss und Propepton befreit, gaben keine Biuretprobe. Die Flüssigkeit enthält also Albumin, Globulin, Propepton, keinen Zucker, kein Pepton.

3. Xanthinkörper. 30 ccm Flüssigkeit wurden nach Entfernung des Eiweiss mit Ammoniak alkalisch gemacht und nach Entfernung der Phosphate mit ammoniakalischer Silberlösung versetzt. Es entsteht kein Niederschlag, d. h. freie Xanthinkörper fehlen. Darauf werden 100 ccm der Flüssigkeit enteiweisst und mit soviel Schwefelsäure versetzt, dass die Lösung 1% ist, darauf 2 Stunden gekocht, mit Magnesiamischung und Ammoniak übersättigt und nach Entfernung der Phosphate mit Silber in Ueberschuss behandelt. Xanthinkörper waren weder in freier noch in latenter Form vorhanden.

4. Fermente. A. Saccharificirung. 10 g Stärke (lufttrocken) werden mit 150 g Wasser verkleistert, auf 40° abgekühlt, von 10 ccm der Cystenflüssigkeit in 1 Minute, von 50 ccm in 30 Secunden unter Rühren verflüssigt. Die Mischung bleibt 20 Stunden im Wärmeschrank stehen, alsdann ist durch Jod die Stärke nicht mehr nachweisbar; dagegen reducirt die Flüssigkeit sehr stark, entwickelt auf Hefezusatz colossale Quantitäten Kohlensäure, zeigt im Polarisationsapparat 7% eines rechtsdrehenden Körpers. B. Eiweissverdauung: a) 30 ccm Cystenflüssigkeit mit einer Fibrinflocke; b) und c) 30 ccm Cystenflüssigkeit ohne Fibrin; a) und b) bleiben 18 Stunden im Wärmeschrank; c) bleibt die Zeit über im Wärmeschrank. Die Fibrin-

flocke ist nach 2 Stunden aufgelöst. Nach 18 Stunden wird a, b und c in 2 gleiche Theile getheilt; die ersten Portionen werden in Ammoniaksulfat verrieben und zeigen nach Entfernung von Eiweiss und Propepton keine Biuretprobe. Die zweiten 3 Portionen à 15 ccm werden durch Kochen mit Essigsäure enteiweisst; darauf zeigen b und c eine sehr schwache, a eine stärkere Biuretprobe (aber nicht sehr erheblich). Dennoch wirkt die Flüssigkeit offenbar, wenngleich nicht übermässig stark, proteolytisch; die Wirkung erstreckt sich nur bis zum Propepton. C. Fettspaltung: a) 3 g Butter und 100 ccm Cystenflüssigkeit, stark durchgeschüttelt (Reaction alkalisch-neutral). b) Controlle. 3 g Butter und 100 ccm destillirtes Wasser (Reaction neutral). Beide Portionen sind nach 24stündigem Stehen im Wärmeschrank, ebenso nach 48 Stunden, ebenso nach 100 Stunden neutral, d. h. fettspaltende Wirkung ist nicht vorhanden.

Das später entleerte klare Pankreassecret hat Herr Dr. Boas mehrfach untersucht — ich erhielt wiederholt Mengen bis zu 20 g —, und hatte dieser Herr die Freundlichkeit, mir das Resultat in folgendem Gutachten mitzutheilen.

Das von mir wiederholt untersuchte wasserhelle Secret war stark alkalisch, trübte sich beim Kochen (Alkalialbuminate) und brauste bei Säurezusatz stark auf (kohlensaure Salze). Mikroskopisch ergaben sich spärliche Mengen von Epithelien und Leukocyten.

Mit 1%igem Stärkekleister in den Wärmeschrank gebracht, erhielt man nach mehrstündigem Verweilen eine (Fehling's Lösung) deutlich reducirende Substanz, mit Nylander'scher Lösung ergab sich schwache Braunfärbung. Fibrin dagegen wurde selbst nach tagelangem Verweilen im Thermostaten entweder gar nicht oder nur in Spuren gelöst. Mit fettsäurehaltigem Oel (Leberthran, Lipanin) erhielt man schon bei mässigem Schütteln eine kräftige und haltbare Emulsion.

Die starke Alkalescenz des Secretes, seine Fähigkeit, Stärke in Zucker umzuwandeln, und die Einwirkung auf saure Fette spricht schon für die Provenienz. Dass die wesentlich biologische Eigenschaft des Pankreassaftes, nämlich die tryptische, fehlte, ergiebt sich daraus, dass die Drüse sich im Zustand empfindlicher Reizung befand, wodurch die Umwandlung des Zymogens im Ferment vielleicht verhindert wurde.

Somit ist also auch noch post operationem der Beweis für die vorher diagnosticirte Natur des Tumors erbracht.

Der andere Fall betrifft den 58jährigen Böttcher O., der bis auf „Reissen" immer gesund gewesen sein will, besonders nie am Magen gelitten hat. Trinkt täglich 1/4 Liter Schnaps. O. verunglückte am 19. December 1889 so, dass er auf einen Bock mit dem linken Rippenbogen auffiel. Er hatte zwar sofort grosse Schmerzen, litt unmittelbar nach dem Fall an dauerndem Erbrechen, Magenschmerzen, Appetitlosigkeit, konnte jedoch noch bis zum 13. Januar arbeiten. Das Erbrechen stellte sich namentlich unmittelbar nach dem Essen ein; auch hatte Patient immer das Gefühl, als wenn der Magen geschwollen sei, Seine Kräfte verfielen, und schliesslich wurde er im Januar bettlägerig. Die von ihm consultirten Aerzte schwankten zwischen der Diagnose eines Magenkrebses und der eines entzündlichen Processes im Peritoneum. Die Krankheit verlief unter wechselnder Besserung und Verschlechterung; einmal soll nach dem Gefühl des Platzens einer Geschwulst im Leibe eine grosse Menge schwarzer Flüssigkeit mit dem Stuhlgang entleert worden sein. Wiederholt sollen Schüttelfröste vorgekommen sein. Der Kranke hatte gesunde Lungen und intactes Herz, geringe Arteriosclerose, der Urin keine abnormen Bestandtheile. Im

März sah ich ihn gemeinsam mit Herrn Dr. Badt, dem behandelnden Arzt, und konnten wir damals einen unterhalb des linken Rippenbogens in der Mammillarlinie liegenden, prall elastischen, undeutlich fluctuirenden, auf Druck wenig empfindlichen Tumor constatiren, der kaum beweglich war. Eine genaue Diagnose liess sich bei diesen Krankenexamen, das in der Wohnung des Patienten stattfand, nicht ermitteln.

Der Patient war in einer sehr misslichen Lage. Denn abgesehen von seiner andauernden Krankheit, wurde ihm von der Berufsgenossenschaft, die ihn für seinen Unfall zu entschädigen hatte, eine Zeit lang jede Zahlung verweigert, weil nicht mit Sicherheit der Zusammenhang seiner Leiden mit dem Unfall erwiesen war. Erst nachdem zwei Aerzte übereinstimmend ein Gutachten dahin abgegeben hatten, dass der Unfall möglicherweise doch in Beziehung zu der Erkrankung gestanden haben könnte, wurde dem Patienten

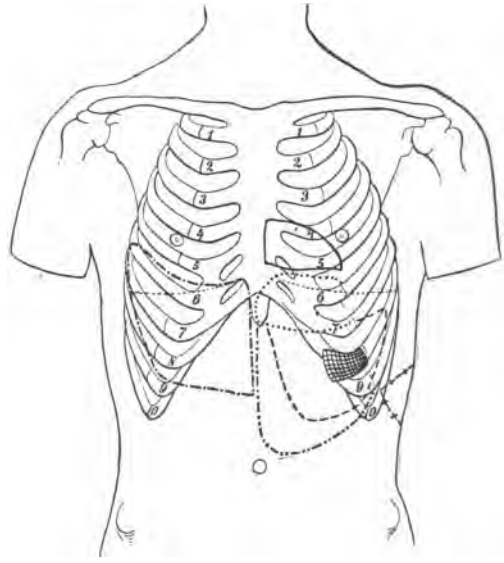

— — — — — Percussionsgrenze des Tumors (gedämpft tympanitisch).
— .. — . . — Palpationsgrösse.
..... Magenschall.
———— Herzgrenze.
—.—.—.— Lebergrenze.

Die schraffirte Partie bedeutet den Theil des Tumors, wo absolute Dämpfung vorhanden ist.

eine Rente zugesprochen, zugleich aber eine Beobachtung in einer Klinik gefordert, um mit Bestimmtheit die Natur des Leidens festzustellen.

O. wurde darauf von der Berufsgenossenschaft mir zur weiteren Behandlung im Maria Victoria Stift überwiesen. Am 3. April 1890 nahm ich folgenden Status auf:

Mittelgrosser, kräftig gebauter Mann mit geringem Fettpolster, schlaffer Muskulatur, blasser Hautfarbe, ohne Veränderungen des Integumentum, ohne

Spuren von Syphilis, hereditär nicht belastet. Thorax gut gebaut, Lunge ohne Abnormitäten, Herz in normalen Grenzen. Lebergrenze beginnt in der rechten Mammillarlinie am oberen Rand der sechsten Rippe und geht bis zum Rippenbogen, in der Sternallinie bis zur Mitte zwischen Proc. xiphoid. und Nabel, in der Axillarlinie vom untern Rand der 5. Rippe bis zum Rippenbogen. Magenschall beginnt am oberen Rand der sechsten Rippe in der Mammillarlinie und geht bis 2 Querfinger breit unter den Rippenbogen, wo ein kürzerer, gedämpfter Schall anfängt. In der Parasternallinie reicht der Magenschall bis zum Rippenbogen. — Bei der Inspection zeigt sich keine Vorwölbung des Bauches oder der unteren Thoraxwand.

In der Axillarlinie findet sich in der Höhe der achten Rippe gedämpft tympanitischer Schall, der Plessimeter- breit unter dem Rippenbogen in eine complete Dämpfung übergeht, um dann wieder gedämpft tympanitisch bis 4 cm unter der Nabellinie zu werden, wo voller Darmschall eintritt. In der Mammillarlinie beginnt der gedämpfte tympanitische Schall am Rippenbogen und findet sein Ende etwa 2 cm oberhalb der Nabellinie (Querlinie!), so dass also die gedämpfte tympanitische Zone in einen nach unten convexen Bogen, der steil zur Axillarlinie aufsteigt, verläuft, Gegen die Lebergrenze ist die gedämpft tympanitische Gegend durch einen Streifen vollen Darmschalls abgeschieden.

Die Milzgrenze constatirt man durch Percussion in der Retroaxillarlinie, sich nach oben als complete Dämpfung von dem Rippenbogen her fortsetzend. Jedoch kann man hier wieder zwischen der Tumordämpfung und der von der Milz herrührenden Darmschall nachweisen.

Bei der Palpation fühlt man im Bereich des gedämpften tympanitischen Schalls und noch weiter nach unten — in der Sternallinie fast bis zum Nabel von dort steil convex zur Axillarlinie — eine Resistenz, die am festesten da ist, wo die volle Dämpfung sich ergeben hatte. Die Oberfläche des Tumors ist im ganzen glatt, mit flachen nicht knotigen Erhebungen. Die Betastung ist im übrigen schmerzlos. Undeutliche Fluctuation überall, am markantesten da, wo die stärkste Resistenz. Die untere Grenze des Tumors fühlt sich rundlich an, bei tiefer Respiration hat man das Gefühl, als wenn derselbe der Hand sich entgegenwölbte, auch zeigt sich dann, dass der hintere Umfang, so weit man ihn verfolgen kann, kuglig ist.

Lässt man den Kranken aufsitzen, so ändern sich die Verhältnisse nicht, legt man ihn auf die rechte Seite, so sinkt die vorher nachgewiesene complete Dämpfung in die Gegend zwischen Rippenbogen und Nabel. — Niere nicht nachweisbar. — In den Fäces unverdaute Fleischfasern. Im Urin kein Albumen, kein Zucker. Temperatur immer normal. Klagen über Druck in der Magengegend, Erbrechen nach den Mahlzeiten, häufige Schmerzanfälle, grosse Schwäche.

Die Aufblähung des Magens und des Colons lassen beide so nahe an einander rücken, dass die Dämpfung fast völlig verschwindet, nur die Gegend des completen Schenkelschalles unbeeinflusst bleibt.

Wir hatten es also wiederum mit einer Geschwulst zu thun, die hinter Magen und Colon lag, sich von Leber und Milz durch den Darmschall abgrenzen liess, anscheinend Flüssigkeit enthielt, in keiner Beziehung zur Niere stand, Druck auf den Magen verursachte, und aller Wahrscheinlichkeit nach infolge eines Traumas entstanden war. Verlauf und Allgemeinbefinden, Form der Geschwulst und Beschwerden ähnelten so sehr dem ersten Falle, dass wir hier auch ohne Probepunction der Diagnose sicher sein zu können glaubten.

und dem Patienten die Operation vorschlugen. Trotzdem der Kranke auf die eventuellen Gefahren derselben aufmerksam gemacht wurde, willigte er gern ein, um seine maasslosen Beschwerden los zu werden.

Operation 8. Juni 1890. Der offenbar ganz der linken Körperhälfte angehörende Sitz der Cyste schrieb den Schnitt vor. Er wurde senkrecht nach unten vom Rippenbogen in der Mammillarlinie ausgeführt. Nach Eröffnung der Bauchhöhle präsentirte sich Magen, Colon, Dünndarmschlingen. Erst nach theilweiser Eventration wurde der Tumor sichtbar. Mesocolon und Colon erwiesen sich mit ihm verwachsen. Ganz lateralwärts, dicht neben dem Ligement. gastro-lienale, ist eine markstückgrosse Stelle zugängig. Beweglichkeit der Geschwulst so gering, dass es absolut nicht gelingt, dieselbe in die Bauchwunde zu ziehen, ihre Spannung so gross, dass eine Vernähung mit der letzteren unmöglich ist. Deshalb Punction, nachdem die Därme durch Jodoformgaze geschützt sind. Entleerung von etwa $^3/_4$ l fast schwarzer mit vielen schillernden Partikelchen untermischter Flüssigkeit. Eine Quantität davon gelangt trotz aller Vorsichtsmaassregeln in die Bauchhöhle. Nachdem die Flüssigkeit ausgelaufen ist, kann man, wenn auch schwer, die Cystenwand an der Bauchwunde befestigen; jedoch ist die Oeffnung in derselben, die ohne Gefahr für die Eingeweide angelegt werden kann, so klein, dass nur ein dünnes Drain passirt, Jodoformgaze nicht hereingebracht werden kann. Nach Reinigung der Bauchhöhle Schluss derselben. Wegen der nicht ganz sicheren totalen Entfernung von ausgelaufenem Cysteninhalt Capillardrainage des Peritoneums vermittels Jodoformgaze.

Verlauf reizlos bis auf etwa 8 Tage anhaltendes Erbrechen, kein Fieber, kein Meteorismus, kein Peritonealschmerz. Nach 3 Tagen wird die zwischen die Bauchnähte eingefügte Jodoformgaze fortgenommen. Primärer Verschluss der Wunde. Sonst gestaltete sich das Krankheitslager wie im Fall I. Nach 14 Tagen ist die Cystenwand ausgestossen, und es beginnt nun eine sehr reichliche Secretion von Pankreassaft. Derselbe verdaut nicht nur die Umgebung der Fistel, sondern auch die ganze Bauchnarbe. Diese wurde feucht glänzend, von porcellanweisser Farbe, sah wie gekochtes Eiweiss aus und zerfiel allmählich nekrotisch. Aus diesem Grunde wurde in die Fistelöffnung ein feines Drain gebracht, um dem Pankreassecret Abfluss zu verschaffen, ohne dass es die Haut des Patienten berührte. Dies gelang vollkommen, zugleich erkannte man jetzt, wie grosse Quantitäten Flüssigkeit von der Drüse geliefert wurden. Die Menge betrug durchschnittlich täglich 500 ccm. Dabei musste auch noch eine für die Verdauung ausreichende Quantität in den Darm gelangen, denn die Verarbeitung der reichlich aufgenommenen Nahrung und deren Assimilation ging gut von statten, was sicher daraus erhellt, dass Patient trotz des grossen Eiweissverlustes an Kraft zunahm und schon Anfang August das Bett zeitweise verlassen konnte. Die Fistel secernirte indess immer weiter, so dass allmählich die Nothwendigkeit herantrat, sie zur Verödung zu bringen. Injectionen von Jodtinctur, Tamponade und andere Maasnahmen blieben ganz erfolglos, und schon dachte ich Mitte September daran, durch einen neuen operativen Eingriff der Sache ein Ende zu machen, als eines Tages (13. September) plötzlich ohne nachweislichen Grund die Absonderung aufhörte. Patient ist seit dieser Zeit geheilt geblieben. Nur hatte sich, offenbar in Folge von Infiltration mit Pankreassaft, eine kleine Bauchdeckenphlegmone gebildet, die jedoch schnell zur Heilung kam. Auch nach der Operation wurde der wiederholt untersuchte Urin stets frei von Zucker gefunden.

Der bei der Operation aufgefangene Cysteninhalt hatte nach Untersuchung im Institut des Herrn Prof. Salkowski, dessen Liebenswürdigkeit ich auch über diesen Fall genaue Mittheilung verdanke, folgende Zusammensetzung und Eigenschaften:

Menge: Etwa 600 ccm. Aussehen: Dunkelgrün, undurchsichtig, schäumt grün; Filtrat im auffallenden Lichte grün, im durchfallenden braun. Reaction: Alkalisch. Spec. Gew.: 1,01. Spectroskopische Untersuchung: I. Die ursprünglich alkalische Flüssigkeit, durch Asbest filtrirt, zeigt zwei Streifen, einen schmalen im Rothen (bei 8), einen breiten im Grün, der bei elf beginnt und den ganzen Rest des Spectrum nach dem Violett hin verdeckt. II. HCl-Aetherauszug zeigt auch zwei Streifen, einen schmalen im Rothen (bei 8) und einen breiten bei ungefähr elf beginnend, im wesentlichen übereinstimmend. Der Farbstoff ist demnach nicht mit Haematin identisch. Mikroskopische Untersuchung: Der Bodensatz besteht aus einer Menge amorpher grüngefärbter Körnchen und theilweise ziemlich deformirter rother Blutkörperchen. [Keine Körnchenzellen Anm. d. Verf..] Fermentirende Eigenschaft: Die Gegenwart von einem peptischen oder fettspaltenden Ferment konnte nicht nachgewiesen werden, dagegen zeigte die Flüssigkeit gegenüber Amylum eine ziemlich starke diastatische Wirksamkeit. Gallensäuren: Konnten nicht nachgewiesen werden.

Das reine Pankreassecret hat Herr Dr. Boas zu physiologischen Untersuchungen gedient. Nach seinem mir übergebenen Bericht besass das Filtrat exquisite tryptische und diastatische Eigenschaften; auch wirkte es kräftig emulgirend, so dass ein Zweifel über die Natur des Secrets nicht obwalten kann.

Die beiden hier geschilderten Fälle gehören zu denjenigen die relativ frühzeitig diagnosticirt und operirt wurden, d. h. bevor die Geschwulst einen sehr bedeutenden Umfang angenommen hatte. Aber gerade aus diesem Grunde scheinen sie mir von Wichtigkeit für die Frage einer rechtzeitigen Erkennung zu sein. Vergleichen wir die Symptome, die sie machten, mit denjenigen, die von anderen Autoren geschildert waren als Anbeginn des Leidens, der der Geschwulstentwicklung voranging, so gewinnen wir ein in allen Fällen wiederkehrendes Bild. Fast überall treten Schmerzen, und hochgradige Abmagerung, die nach Küster auf den Plexus coeliacus zu beziehen sind, Erscheinungen von Dyspepsie, die nicht so sehr einer mangelhaften Verdauungsthätigkeit, wie einer Raumbeengung des Magens bei Druckgefühl ihren Ursprung verdanken, in den Vordergrund des Interesses. Sie werden weder bei den traumatisch entstandenen, noch bei den durch entzündliche Vorgänge im Magendarmtractus hervorgerufenen jemals vermisst. Sie sind allerdings wenig charakteristisch, insofern ja derartige Symptome auch bei anderen Affectionen des Digestionstractus vorkommen. Sobald man aber bei der Untersuchung der Kranken eine Intumescenz im Leibe entdeckt, die der Localisation nach dem Sitz des Pankreas entspricht, hat man Ursache, an eine Cystenbildung innerhalb desselben zu denken. Der entwickelte Tumor hat nun eine so markante Lage und Gestalt, dass er in der That kaum mit einem anderen verwechselt werden kann. Seine Begrenzung bildet

oben der Magen, links die Milz, rechts die Leber, unten das Colon, er lässt sich von Milz und Leber durch eine tympanitische Zone abgrenzen, ist nach unten convex so zwar, dass die grösste Ausdehnung von oben nach unten in der Parasternallinie oder Mammillarlinie sich befindet und von dort schnell zur Achsellinie abnimmt (vgl. die Diagramme). Er setzt sich nach hinten kugelig fort, giebt im grossen und ganzen die Gestalt desjenigen Theiles des Pankreas wieder, der entartet ist. Seine Beweglichkeit ist immer geringfügig, jedoch folgt er andererseits in einem gewissen Grade den Athembewegungen. Diese eigenthümlichen Verhältnisse der von der Geschwulst gegebenen Dämpfungs- und Palpationsfigur können nur noch bei Echinococcus der Bursa omentalis wiederkehren. Zur Differentialdiagnose dient dann die Entstehungsgeschichte. Flüssigkeitsansammlungen in der Bauchspeicheldrüse, die nach Trauma entstehen, kommen sehr schnell zustande (im Falle Senn's in fünf Wochen, in meinen beiden innerhalb vier Wochen), sie sind das Resultat einer Zertrümmerung von Pankreasgewebe, die ein Blutextravasat verursacht, und zugleich des Ausfliessens von Pankreassaft, der seine verdauenden Qualitäten durch Anregung einer reactiven Entzündung mit reichlicher Exsudation und Bildung eines bindegewebigen Sackes geltend macht. Diejenigen Cysten aber, welche einer mechanischen Behinderung des Abflusses von normal gebildetem Secret ihren Ursprung verdanken, entstehen zwar langsam, aber gerade ihre Entwickelung unmittelbar nach derartigen schädigenden Einflüssen dürfte bei genauer und wiederholter Untersuchung der Bauchorgane den Weg zur richtigen Diagnose zeigen. Ausser dem Echinococcus der Bursa omentalis hat man noch die sehr seltenen Cysten der Nebennieren und Chyluscysten auszuschliessen. Bei ersterer werden Colon und der Magen nur nach vorn, nicht auch das eine nach oben, der andere nach unten verdrängt; zudem dürfte die von Israel angegebene Palpation der Niere, welche wohl durch Vergrösserung der Nebenniere nach unten dislocirt wird, Aufschluss verschaffen. Chyluscysten pflegen nicht über dem Nabel zu liegen (Wölfler). Mit dem steigenden Wachsthum vermehren sich die diagnostischen Schwierigkeiten. Zwar zeigen noch recht grosse Tumoren die vorher genannten Dämpfungsverhältnisse, aber sobald die ganze Bauchhöhle ausgefüllt wird, kann bei Frauen die Unterscheidung von Ovarialgeschwülsten unmöglich werden, wenn nicht die Anamnese ergiebt, dass die Geschwulst sich von oben nach unten entwickelt hat. Selbstverständlich wird in vielen Fällen auch die Abtastung der Genitalorgane zeigen können, ob Beziehungen zu ihnen vorhanden sind. Für Männer und Frauen kommt der Leberechinococcus in Betracht, der sich vorwiegend in der rechten Körperhälfte entfaltet, während die Pankreascysten mehr in der Mittellinie und in den an Zahl überwiegenden Fällen, wo die Flüssigkeitsansammlung dem Schwanztheil angehört, ganz nach links

gelegen sind. Bei sehr umfangreichen Cysten der Bauchspeicheldrüse, die natürlich auch in sehr ausgedehnter Weise das secretorische Parenchym vernichten, kann unter Umständen Melliturie und Fettdiarrhoe auftreten und für die Erkennung verwerthbar sein. Allerdings sind beide nicht gerade häufig beobachtet worden. Diabetes entsteht infolge von Pankreasstörungen, wie die experimentellen Untersuchungen Minkowski's[1]) dargethan haben, nur wenn die ganze Drüse untergegangen ist, und derartige grossartige cystische Degenerationen kommen, wie Sectionsergebnisse und klinische Beobachtungen beweisen, nur äusserst selten vor. Auch die Fettdiarrhöen sind keine nothwendige Folge des mangelhaften Uebertrittes von Bauchspeichel in den Darm, weil die Galle vicariirend für die Fettverdauung eintreten kann (Küster).

Immerhin hat also die Diagnose grosser Pankreascysten meist erhebliche Schwierigkeiten, und die Erkennung in einer früheren Periode ist um so wünschenswerther, als die Prognose für das Leben des Kranken mit der Dauer des Leidens sich verschlechtert. Dasselbe erschöpft die Patienten derart, dass manchmal auch die geglückte operative Beseitigung keinen Nutzen mehr bringt (Fall von Dixon). Dieser Umstand fordert dazu auf, bei Erscheinungen von Seiten des Digestionstractus, die den oben geschilderten ähneln, sorgfältig auf eventuelle Cystenbildung im Pankreas zu achten.

Es ist hier nicht zu vergessen, dass häufig genug kleinere Cysten im Pankreas auf dem Sectionstisch gefunden werden, die im Leben nie Erscheinungen gemacht haben, und dass auch klinisch Fälle vorkommen können, bei welchen eine Cyste, die früher sich nie manifestirt hatte, durch plötzliche Vergrösserung infolge von Blutungen in sehr acuter Weise bedrohliche Symptome macht. So berichtet Hagenbach[2]) über einen Kranken, der auf diesem Wege einen Ileus acquirirte und daran zu Grunde ging. Eben dieser Fall, der sich dadurch auszeichnet, dass der Tumor durch Druck auf das Duodenum und Abplattung des Duodenums den Ileus hervorrief, giebt eine Erklärung für den Befund am Magen, den wir hatten. Wenn eine präexistirende Cyste durch die Blutung in ihrem Umfang sich schnell vermehrte, ist die Einklemmung des Magens zwischen Bauchwand und Tumor gut verständlich. Diese breite Verwachsung des Magens mit der Cystenwand, welche nur oberhalb der Cyste eine gewisse Magenhöhle offen gelassen hatte, ist eine Besonderheit, die ich nur noch in dem Wölfler'schen Falle erwähnt fand. Sie dürfte Anlass geben, in Zukunft keine Probepunction zu machen, auch wenn, wie in meinem Falle, der Magen mit grosser Sicherheit oberhalb des Tumors nachweisbar ist, und kein Hinabsteigen durch Aufblähung bemerkbar wird. Denn wenn auch die Perforation der Magenwand durch einen capillaren Troicar selten die Gefahr eines Austritts von

[1]) Centralbl. f. klin. Med. 1890.
[2]) Deutsche Zeitschr. f. Chir. XXVII.

Mageninhalt mit sich bringt, besonders wenn derselbe so fest gegen die Bauchwand gepresst ist, wie ich es beschrieb, so möchte es sicherer sein, bei ohnehin ziemlich bestimmter Diagnose die Probelaparotomie zu machen, welche ja gleichzeitig die zur Heilung nöthige Operation darstellt.

Im übrigen wird der Probepunction am Ende nicht derjenige diagnostische Werth beizumessen sein, den Küster u. a. für sie in Anspruch nimmt. Er giebt an, dass keine andere Cystenflüssigkeit zugleich blutigen Inhalt und Körnchenkugeln enthält. Wir haben schon gesehen, dass Cysten der Oberbauchgegend innerhalb einer gewissen Grössenausdehnung auch ohne Probepunction gedeutet werden können. Ausserdem haben durchaus nicht alle Pankreascysten hämorrhagischen Charakter, sondern können auch ein dem rein serösen ähnliches Exsudat enthalten (Fälle von Kulenkampff, Senn, Kramer, Parkes). Ferner fehlen gelegentlich die Körnchenkugeln (mein zweiter Fall) und können auch, wie ich mich durch mikroskopische Untersuchung überzeugte, in anderen Cystenflüssigkeiten vorkommen Die chemische Untersuchung lässt aber vollends im Stich, da die wesentliche physiologische Eigenschaft, die diastatische und peptische Wirksamkeit gänzlich fehlen können. Das diastatische Ferment ist ferner kein ausschliessliches Besitzthum des Pankreassaftes, sondern auch andere Flüssigkeiten haben nach v. Jaksch's[1]) Untersuchungen saccharificirende Eigenschaften.

Die Fähigkeit, Eiweiss zu peptonisiren, wird sehr häufig vermisst, oder ist so gering, dass sie nur bei Verarbeitung grösserer Flüssigkeitsmengen, welche ja bei einer Probepunction nicht gewonnen werden, nachgewiesen werden kann (vgl. Wölfler und unsere beiden Fälle).

Konnte sie doch in unserem ersten Falle nicht einmal in dem Fistelsecret gefunden werden. v. Jaksch giebt an, dass, ebenso wie bei Cysten anderer Organe, der Inhalt derselben um so weniger die physiologischen Eigenschaften des normalen Secretes zeigen wird, je grösser und älter die Cyste ist, je verdünnter und veränderter der Inhalt und endlich, je mehr sich die Cyste von dem physiologischen Organ, aus dem sie sich entwickelt, emancipirt hat. Dementsprechend werden wir Grund haben, anzunehmen, dass in unserem ersten Falle, der sich durch die besondere Lage ganz im linken Hypochondrium mit Vorwölbung der unteren linken Thoraxhälfte von allen bisher beobachteten Fällen unterscheidet, die Cyste sich aus einer relativ kleinen Zertrümmerung von Drüsensubstanz primär entwickelt hat und dann mehr parapankreatisch gewachsen ist. Damit stimmt auch der schnelle Verschluss der Fistel überein. In dem anderen Falle, wo eine grossartigere Verletznng von Parenchym stattgefunden haben mochte, fehlten wegen der starken Blutbeimischung im Cysteninhalt die Fermentationssubstanzen, und ent-

[1]) cfr. Wölfler.

stand secundär die beträchtliche Absonderung aus der Fistel mit ihrem reichen Inhalt an wirksamen Bestandtheilen. Hier hatten wir es mit einer echten Saliva pancreatica zu thun, die sich ausser durch die Dünnflüssigkeit der Absonderung auch darin charakterisirte, dass jeder traumatische Reiz dieselbe verstärkte; berührte man die Fistelöffnung mit einer Sonde, so spritzte der Saft in feinem Strahle heraus.

Wenn ich schliesslich noch mit wenigen Worten auf die Therapie der Pankreascysten übergehen darf, so ist selbstverständlich, dass nur ein operatives Eingreifen Aussicht auf dauernden Erfolg geben kann, und dass dieses in Hinsicht auf die schweren Schädigungen, welche längerer Bestand des Leidens und grosses Wachsthum desselben für den Organismus involvirt, möglichst frühzeitig vorgenommen werden sollte. Drei Methoden der Operation hat man bisher versucht. Die radicalste ist die Exstirpation der Cyste, die 5 mal gemacht worden ist, 3 mal mit tödtlichem Ausgang. Die beiden geheilten Kranken befanden sich insofern unter günstigen Verhältnissen, als der eine (Bozemann) eine gestielte Cyste darstellte, der andere (Martin) einen sehr dickwandigen festen Sack besass, der sich relativ leicht herausschälen liess. Das ist sonst nicht der Fall. Vielmehr zeichnet sich die Wand gerade durch ihre Brüchigkeit aus und erlaubt nicht reine Exstirpation. Die beiden anderen Arten des operativen Vorgehens sind die ein- oder zweizeitige Eröffnung und Drainage des Sackes. Alle derart behandelten Fälle sind genesen. Die zweizeitige Operation, welche gewiss das sicherste Verfahren ist, kann man nur bei sehr grossen Geschwülsten gebrauchen, bei so wenig ausgedehnten, wie die meinigen, hindert daran die tiefe Lage der Geschwulst und die Enge des Raumes, der sich zum Annähen bietet, sowie die grosse Spannung, unter der die Flüssigkeit steht. Hat man aber eine vorgängige Entleerung durch Punction nöthig, so wird gewiss die sofort daran angeschlossene breite Eröffnung und Drainage das rationellere Verfahren sein, zumal, bei sonstiger Asepsis, das Einfliessen von Cysteninhalt in's Peritoneum nicht die Gefahr einer Bauchfellentzündung zu involviren scheint.

Aus der chirurgischen Abtheilung des Augustahospitals.

Ueber Bauchaktinomykose.

Von

Dr. **Arthur Barth**, Assistenzarzt.

In der Januarsitzung des vorigen Jahres hatte ich die Ehre, Ihnen einen Fall von Bauchaktinomykose vorzustellen, der damals als geheilt gelten durfte. Wenn ich Sie heute noch einmal mit der weiteren Leidensgeschichte dieses Patienten zu befassen wage, so geschieht dies zunächst im Interesse einer ehrlichen Casuistik, auf die wir ja zur Zeit noch angewiesen sind zu dem Ausbau des klinischen Bildes der noch jungen Krankheit. Dann aber bin ich in der Lage, Ihnen über drei weitere Fälle von Unterleibsaktinomykose zu berichten, welche uns der Zufall im verflossenen Jahre in die Hände gespielt hat. Sie alle bieten des Interessanten genug und entrollen uns ein lebendiges Bild des vielgestaltigen Krankheitsprocesses.

Was nun den 40jährigen Patienten Braiks anlangt, den ich Ihnen im vorigen Jahre vorstellte, so hatte dessen Erkrankung unter den Erscheinungen einer Perityphlitis eingesetzt. Der entzündliche Tumor der Blinddarmgegend hatte dann bald eine Wanderung nach oben gegen den rechten Rippenbogen hin angetreten, und dort incidirte ich ihn nach etwa 2 Monaten. Hinter derben Schwielen der Bauchwand gelangte ich in eine kleine buchtige Höhle, welche die charakteristischen Granulationen und Aktinomyceskörner enthielt. Ich räumte dieselben aus, und die Wunde heilte in 4 Monaten. Als ich den Patienten nach weiteren 5 Monaten hier vorstellte, schien er gesund. Er hatte an Körpergewicht wieder angesetzt, was er während der Krankheit verloren, und sah wohl aus. In der Tiefe des Bauches aber, zwischen der Operationsnarbe und der Blinddarmgegend, fühlte man einen resistenten Schwielenstrang, zwar weniger umfänglich als zur Zeit der Operation, doch deutlich genug, um zur Vorsicht in der prognostischen Beurtheilung des Falles zu

mahnen. In der That ging es mit dem Patienten von jenem Tage an wieder bergab. Es ist möglich, dass die palpatorischen Untersuchungen des Leibes, wie wir sie damals wiederholt und vielleicht zu wenig rücksichtsvoll vorgenommen, die schlummernden Keime zu neuem Leben weckten. Jedenfalls war der Kranke selbst von der Richtigkeit dieses ursächlichen Verhältnisses überzeugt, denn er klagte seit jener Zeit wieder über Schmerzen, die er seit der Operation nicht mehr gekannt hatte. Bald stellte sich auch Fieber ein hektischer Art, mit hohen Abendtemperaturen bis zu 39,0°, und die rapide Verschlechterung seines Zustandes veranlasste den Patienten, sich am 4. März 1889 von neuem in das Augustahospital aufnehmen zu lassen. Ich übergehe die Einzelheiten der nächsten Beobachtungszeit: Alles deutete auf einen tiefliegenden Abscess, aber erst am 16. März konnten wir denselben in der rechten Axillarlinie durch Probepunction zwischen 11. und 12. Rippe nachweisen. Durch Resection eines 10 cm langen Stückes der 11. Rippe legte Herr Prof. Küster die handtellergrosse, flache Abscesshöhle frei, deren Inhalt ein zähschleimiger Eiter war, mit Aktinomyceskörnern untermischt. Soweit bei den Verwachsungen und bei der Tiefe der Wunde ein anatomisches Urtheil möglich war, schien sich der Process im retroperitonealen Bindegewebsraum abgespielt zu haben. Die Wunde wurde ausgeschabt, mit dem Thermokauter bestrichen und tamponirt. Leider blieb der erwartete Erfolg des Eingriffs aus. Pat. fieberte hektisch weiter, und ein Zweifel, dass noch ein weiterer Herd vorhanden, konnte nicht wohl bestehen. Nach 10 Tagen fanden wir durch Probepunction ein seröses Pleuraexsudat rechts hinten unten, und wir zogen hieraus den Schluss, dass der aktinomykotische Herd nach hinten und oben von der Wunde, unter dem Zwerchfell zu suchen sei. Es wurde deswegen die 11. Rippe bis nahe an die Wirbelsäule fortgenommen, und in der That gelangten wir, durch die umgebenden Schwielen geleitet, in die faustgrosse Abscesshöhle, welche sich deutlich in die Leber hinein erstreckte. Sie wurde ausgeschabt und kauterisirt. Die Pleura war bei der Operation verletzt worden, durch sofortige Tamponade gelang es, alle unliebsamen Consequenzen dieser Complication fernzuhalten. Ein Pleuraerguss war späterhin nicht nachzuweisen. — Diesmal entfieberte Patient und er begann sich langsam zu erholen. Nach 2 Monaten, als die mächtige Wunde sich bis auf einen schmalen Granulationsstreifen verkleinert hatte, verliess er das Hospital. Für eine weitere Propagation des Krankheitsprocesses lagen damals keine deutlichen Anhaltspunkte vor. Bald aber nahm die Eiterung wieder zu, und unter hohem Fieber von eigenthümlichem, intermittirendem Typus verfiel Pat. schnell. In tiefster Kachexie ist er am 28. August im St. Josephskrankenhause in Potsdam verstorben. Der Güte des Herrn Stabsarztes Dr. Alberti verdanke ich Sectionsnotizen und Präparate. Darnach fand sich im Blinddarm, dicht an der Einmündungsstelle des Wurmfortsatzes, ein 10Pfennigstückgrosser, bis auf die Serosa reichender Defect, und ich denke, dass wir denselben

in Berücksichtigung der sehr klaren Anamnese mit einiger Wahrscheinlichkeit als die vernarbte Eingangspforte des Strahlenpilzes ansehen dürfen. Die Leber war mit der Operationsnarbe in der Ausdehnung der resecirten 11. Rippe verwachsen, an anderen Stellen aber nirgends adhärent, von glatter und glänzender Oberfläche. An der unteren Fläche der Leber, nahe dem rechten Leberrande, sehen Sie diese hühnereigrosse Höhle mit zerklüfteten Wandungen. Sie ist mit einer zähen, fadenziehenden, von zahlreichen Aktinomyceskörnern durchsetzten Flüssigkeit erfüllt gewesen und communicirte durch einen Fistelgang mit der äusseren Wunde. In ihrer Nähe, aber völlig getrennt von ihr, sehen Sie einen ovalen, grösseren Herd mitten in der Substanz des rechten Leberlappens. Seine Maasse betragen 9:6 cm. Am frischen Präparat hat er ein marmorartiges Aussehen gehabt, mit schwarzer Umrandung im tiefbraunen Lebergewebe.

Des weiteren finden wir aktinomykotische Metastasen in beiden Lungen. Dieselben stellen bis haselnussgrosse Knoten der Lungenoberfläche dar, welche derselben im Bereiche sämmtlicher Lappen ein höckeriges Aussehen verleihen. Diese Lungenherde sind theils solid, auf der Schnittfläche bläulich grau, opak, theils eitrig zerfallen, und von ähnlicher Beschaffenheit wie die Leberherde. Sie haben zu ausgedehnten pleuralen Verwachsungen geführt.

Unser zweiter Fall betrifft ein 25jähriges Mädchen, Marie Schadewinkel aus Berlin, welche am 15. Juli 1889 in das Hospital eingeliefert wurde. Sie war vor 10 Monaten mit einer Blinddarmentzündung erkrankt, und 4 Monate später war ihr ein Abscess in der rechten Lumbalgegend eröffnet worden, der eine stark eiternde Fistel hinterliess. Als sie zu uns kam, war sie ausserordentlich marastisch. Sie hatte Eiweiss im Urin, Oedeme, Durchfälle und war hochgradig anämisch. Die Fistel in der rechten Flanke führte in einen sich mässig vorwölbenden Tumor der rechten Bauchseite. Die vordere Grenze dieser Geschwulst zog sich im Bogen vom Nabel nach dem rechten Darmbeinkamm hin. Nach oben war sie weder percutorisch noch palpatorisch gegen die Leber abzugrenzen, deren obere Grenze nach unten verschoben war (in der Axillarlinie am unteren Rande der 7. Rippe). Das Colon ascendens liess sich am unteren Rande der Geschwulst nachweisen. Die Oberfläche der Geschwulst fühlte sich sehr hart an und war offenbar mit den Bauchdecken verwachsen. Herr Prof. Küster spaltete die Fistel und untersuchte mit dem Finger. Die geschwulstartigen, weichen Massen, mit denen die Tumorhöhle erfüllt war, erweckten für den ersten Eindruck den Verdacht auf ein weiches Sarkom. Jeder Zweifel aber schwindet, als der scharfe Löffel einige Fetzen dieser Geschwulstmassen herausbefördert. Die burgunderrothen, weichen Granulationen, von gelben Streifen und Pünktchen durchsprenkelt, die charakteristischen gelben Körner verrathen schon dem unbewaffneten Auge, was es unter dem Mikroskope zu erwarten hat, und im ersten Präparate gelingt es, massenhafte Strahlenpilzdrusen nachzuweisen.

Nun wird die ganze grosse Höhle durch Spaltung der Bauchwand nach vorn freigelegt, und es zeigt sich, welche enorme Verwüstung der Pilz angerichtet hat. Vielbuchtig erstrecken sich Abcesse und Granulationsmassen in die schwielig verdickten Bauchdecken sowohl, als in die Rückenmuskulatur, nach oben unter den Rippenbogen hinauf, und nach hinten bis an die Wirbelsäule, und es kommt die rechte Niere im Grunde der Höhle zum Vorschein. Von der Leber dagegen ist nichts zu erkennen. Mit Scheere und Pincette und mit dem scharfen Löffel werden die Massen, so gut es geht, ausgeräumt, und die Wandung der grossen Höhle mit dem Thermokauter bestrichen. Die Blutung während der Operation ist auffallend gering. — Der grosse Eingriff wurde von der Patientin zunächst überstanden, konnte sie aber nicht retten. Schon nach 4 Tagen erfolgte der Tod an Marasmus.

Sehr interessant nun war der Obductionsbefund, und ich kann Ihnen das wesentliche desselben an diesen Präparaten demonstriren. Zunächst waren wir einigermaassen überrascht, den grössten Theil der von uns ausgeräumten Höhle im rechten Leberlappen zu finden. Dass uns dieser Befund bei der Operation entgangen war, ist gewiss verzeihlich, wenn man bedenkt, dass der rechte Leberlappen tief nach unten gezogen war bis in die Fossa iliaca, in dieser Lage durch derbe Schwarten mit dem Peritoneum parietale befestigt. Aber auch die Wand der ulcerirten Leberhöhle war durch Schwielen abgegrenzt, und so war weder eine topographische noch eine anatomische Orientirung intra vitam möglich gewesen. Der untere, weit kleinere Theil der Abscesshöhle wird von Niere, Colon und dem schwartig verdickten Peritoneum umgrenzt. Hinter dem Colon zieht in schwieligem Gewebe der Wurmfortsatz hinauf, direkt gegen die Abscesshöhle hin, und von seiner Spitze zieht ein kurzer Schwielenstrang zwischen Niere und Leber. Aufgeschnitten erscheint der Wurmfortsatz intact, bis auf seine Spitze, welche am frischen Präparate schieferig pigmentirte Narben deutlich erkennen liess. — Die oberen zwei Drittel der rechten Niere sind in einen buchtigen Sack verwandelt, von derben Strängen durchzogen und dazwischen mit massenhaftem, dickem, aktinomyceshaltigem Eiter erfüllt. Die Nierenkapsel ist schwartig verdickt, die Nebenniere atrophisch, sonst intact. Der Darm befand sich im Zustande des Katarrhs, ohne Narben oder Geschwüre. Hochgradige Anämie aller Organe. Nirgends ein weiterer aktinomykotischer Herd.

Das Präparat verdient in der That nach verschiedenen Richtungen hin unser Interesse. Wenn es ja überhaupt ein schwierig Ding ist, die Eingangspforte des Pilzes bei der Bauchaktinomykose nachzuweisen, weil dieselbe zur Zeit des Todes längst der Vernarbung preisgegeben zu sein pflegt und dann keine Merkmale mehr trägt, welche ihre aktinomykotische Natur kennzeichnen,[1])

[1]) Cf. Israel, Klinische Beiträge zur Kenntniss der Aktinomykose des Menschen p. 112. Berlin, Hirschwald.

so kann man hier über die fraglichen Verhältnisse nicht im Zweifel sein. Die Erkrankung der Patientin trat unter den Erscheinungen einer Paratyphlitis in Scene und führte zur Eröffnung eines Abscesses über dem rechten Darmbeinkamm, dort, wo sich die paratyphlitischen Eiterungen so häufig stellen. Am Leichenpräparate finden wir den Wurmfortsatz nach hinten und oben geschlagen, wir finden an seiner Spitze eine Narbe, und von dieser aus einen kurzen Schwielenstrang direkt in den Herd des floriden Processes ziehend, welcher Leber und Niere ergriffen hat. Das alles, meine ich, spricht eine klare und unzweideutige Sprache. Bisher hat man die Leber- und Nierenaktinomykose ausschliesslich als metastatische Processe beschrieben. Diese Auffassung, so zwingend sie für den centralen Leberherd des Falles Braiks war, so wenig passt sie sicherlich für das in Rede stehende Präparat. Die ganze Configuration der solitären mächtigen Verwüstungsstätte, die Abwesenheit eines anderweitigen Herdes, von dem die Metastase in Leber und Niere hätte erfolgen können, lassen keinen Zweifel, dass es sich hier um einen in der Continuität auf die genannten Organe übergreifenden Zerstörungsprocess gehandelt hat. Die abgekapselte Beschaffenheit des Nierenherdes spricht meiner Ansicht nach nicht dagegen. Durch kräftige Schwielenentwicklung hat sich dieser Herd abgedämmt gegen den ulcerösen Process der übrigen Abscesshöhle, welcher seine Tendenz zum eitrigen Zerfall offenbar der bedenklichen Mitwirkung von Eitercoccen verdankt. Das Maschenwerk von Schwielensträngen im Nierenherde lässt uns vermuthen, dass hier der aktinomykotische Process sehr langsam und in verhältnissmässiger Reinheit verlaufen ist. Auch das mikroskopische Bild stützt diese Ansicht. Zellenarmes Bindegewebe umzieht in breiten Zügen die herdweisen Anhäufungen kernloser, der Nekrobiose anheimgefallener, runder Zellen. In den peripheren Partieen des Krankheitherdes trifft man auf vereinzelte Pilzrasen, von spärlichem Granulations- und reichlichem Bindegewebe umgeben. Derbe Bindegewebszüge grenzen das Ganze gegen die gesunde Nierensubstanz ab, und so ist es erklärlich, dass intra vitam kein Eiter im Urin war, der den Verdacht auf eine Nierenaktinomykose hätte erwecken können. Die Untersuchung des Urins auf Strahlenpilze war während der kurzen Beobachtungszeit leider versäumt worden.

Was schliesslich die Lage des Wurmfortsatzes in unserem Präparate anlangt, so ist sie interessant für die Frage der Aetiologie und Verbreitungsweise der eitrigen Blinddarmentzündung. Bekanntlich vertritt Treves[1]) die Ansicht, dass diese Eiterungen immer vom Wurmfortsatz ausgehen, dass Coecum und Wurmfortsatz allseitig von Peritoneum umhüllt sind, und dass deshalb in der Regel der Abscess intraperitoneal zur Entwicklung kommt. Die im retroperitonealen Bindegewebe verlaufenden Blinddarmeiterungen aber erklärt er durch die häufige Lage des Wurmfortsatzes nach hinten

[1]) Treves, The anatomy of the intest. canal and perit. London 1885.

und oben, in der Umschlagsfalte des Parietalperitoneums auf das Colon ascendens. Treves fand diese Lage in 18 % der von ihm untersuchten Leichen, und in der That begegnet man diesem Befunde auf dem Obductionstische recht häufig. Es ist nun klar, dass in solchen Fällen ein geschwüriger Process, der den Wurmfortsatz perforirt, nach dem retroperitonealen Bindegewebe durchbrechen muss, und unser Präparat darf als ein Paradigma der Treves'schen Beweisführung angesehen werden, die sicherlich für eine grosse Anzahl paratyphlitischer Abscesse zutreffend ist. Es ist aber auch klar, dass sich unter solchen Umständen der Abscess eher in der rechten Flanke, als über dem Poupart'schen Bande stellen wird: die Eiterung geht eben den von den anatomischen Verhältnissen gegebenen kürzesten Weg, um nach aussen zu gelangen. Vielleicht darf ich hier eines Falles Erwähnung thun, der mir in seiner Art ebenfalls beweisend erscheint. Es handelte sich um einen paratyphlitischen Abscess in der rechten Flanke, bei dessen Eröffnung ich einen bohnengrossen Kothstein fand. Der leidige Appendix war somit zweifellos der Sünder gewesen, und offenbar hatte er dieselben anatomischen Beziehungen gehabt, wie in dem soeben demonstrirten Präparate.

In einer ganz anderen Situation ertappten wir nun den Sünder in unserem nächsten Falle von Bauchaktinomykose. Es betraf derselbe einen 15jährigen Schüler Kurt Hasse aus Boitzenburg, der im März vorigen Jahres mit Stuhlzwang und rectalem Schleimabgang erkrankte. Dann gesellten sich unter Fieberbewegungen heftige Leibschmerzen hinzu, und nach 14 Tagen zeigte sich ein Abscess über dem Schambogen, der vom Hausarzte mehrfach incidirt wurde.

Am 20. September erfolgte seine Aufnahme in's Augustahospital. Der Junge war sehr elend und hatte Durchfälle und viel Eiweiss im Urin. Am Nabel, dessen Umgebung eine brettharte Infiltration zeigte, hatte er eine Fistel, und symmetrisch in der Unterbauchgegend rechts und links zwei breite Granulationsstreifen mit blassen schlaffen Granulationen. An der Aussenseite des linken Oberschenkels und in der linken Flanke bestanden fluctuirende Abscesse von beträchtlicher Grösse. Bei der von Herrn Prof. Küster vorgenommenen Operation zeigte sich, dass die Nabelfistel bis an das Peritoneum führte, und letzteres wurde bei der Spaltung der Bauchwand und Ausräumung der Granulationen unbeabsichtigt eröffnet. Ein sofort eingelegter Jodoformmulltampon schützte die Bauchhöhle erfolgreich vor Infection. Als wir dann den Granulationsflächen der Unterbauchgegend nachgingen, fanden wir die Bauchdecken weithin unterminirt. Die enorme Zerstörung, welche der leicht nachzuweisende Strahlenpilz angerichtet hatte, erstreckte sich bis in das präperitoneale Bindegewebe und führte hinter der Symphyse tief in das kleine Becken hinein, die Harnblase völlig blosslegend. Die Blasenwand selbst schien von dem Process ergriffen und wurde mit dem Thermokauter bestrichen. Dann wurden die Herde über dem

linken Trochanter und in der linken Flanke gespalten und ausgeräumt, ihre Continuität unter sich und mit der Bauchwandulceration liess sich ohne weiteres verfolgen. — Ueber den Verlauf fasse ich mich kurz. Trotz mehrfacher Versuche, den Process mit dem Messer zu beherrschen, pflanzte er sich von der linken Flanke nach oben unter den Rippenbogen fort, durchbrach Zwerchfell und Pleura, schliesslich noch Peritoneum und Darm, mit Bildung einer Kothfistel, und nach unsäglichen Qualen starb der Junge am 11. December, ca. $2^1/_2$ Monate nach seiner Aufnahme.

Die Section zeigte den 10 cm langen Wurmfortsatz, vom Coecum frei durch die Bauchhöhle nach links und unten ziehend und mit seiner Spitze an den obersten Theil des Rectum fest angelöthet. Am aufgeschnittenen Rectum sah man an der Verlöthungsstelle eine kleine Grube in der Schleimhaut, und durch diese drang die Sonde frei in den Wurmfortsatz ein. In der Umgebung dieser Verwachsungsstelle war weder innen noch aussen die geringste Veränderung (Ulceration, Narbe, Verklebung) sichtbar, die Spitze des Wurmfortsatzes mündete so selbstverständlich, wenn ich mich so ausdrücken darf, in den Dickdarm, etwa wie sich das Meckel'sche Divertikel in den Dünndarm inserirt. Im Innern enthielt der Wurmfortsatz einen kleinen weichen Kothstein, an dessen Oberfläche ich keine Strahlenpilze nachweisen konnte.

Das Rectum nun war durch derbe, sulzige Schwielen in das Becken eingemauert und zeigte auf der Schleimhaut mehrfache Narben. Die gleichen Schwielen umgaben auch die Blase, welche im übrigen intact war, und verloren sich nach oben in die zum grössten Theil benarbte, zum kleineren schön granulirende Wundfläche der Bauchwand. Dann begegnen wir den Schwielen wieder am linken Oberschenkel und nach der linken Flanke hin, hier die offene, tiefe, trichterförmige Wundhöhle umgebend. Bis hierher wäre also der Process als geheilt oder in Ausheilung begriffen anzusehen. Dagegen finden wir ihn florid von der Flanke hinter der linken Niere gegen das Zwerchfell ziehend, und ohne einen Durchbruch des letzteren nachweisen zu können, finden wir in der linken Brusthöhle einen dünneitrigen Erguss von 800 ccm. Auch die freie Bauchhöhle enthält $^1/_4$ Liter dünnen, mit spärlichen Aktinomyceskörnern untermischten Eiters, und communicirt mit der Lendenwunde. Das Peritoneum ist blass, glänzend. An der vorderen Wand bestehen Verwachsungen des Netzes. Amyloid der grossen Unterleibsdrüsen, keine Strahlenpilzmetastasen.

Ich habe in dem Gange der Sectionsschilderung die Bahn der Pilzinvasion innezuhalten versucht, wie sie aus dem gesammten klinischen und anatomischen Bilde sich ohne weiteres heraushebt. Die geschilderte Verlöthung und Perforation des Wurmfortsatzes nach dem Rectum hin erscheint so charakteristisch, dass wir sie mit einiger Sicherheit der Thätigkeit des Ausweg suchenden Strahlenpilzes zuschreiben dürfen. Der Vorgang muss so schleichend und reactionslos verlaufen sein, dass er klinisch gar keine Symptome

gesetzt hat. Erst die Ansiedelung der Pilze im Rectum verursachte Stuhldrang und Schleimabgang, die ersten klinischen Erscheinungen der Krankheit. Dann durchbrach der Pilz unter entzündlichen Erscheinungen den Mastdarm, und schon nach 14 Tagen ist der Abscess aus dem Beckenbindegewebe nach der Bauchwand hinaufgestiegen. Den anatomischen Beleg für diesen Hergang finden wir in den Narben des Mastdarms und in den Schwielen des pararectalen Gewebes, welche einen sicheren Rückschluss auf das Alter des Processes gestatten. Im übrigen scheint dieser Verbreitungsweg ein recht bevorzugter zu sein, wie die Fälle von Middeldorpf[1]), Zemann[2]) und Rotter[3]) darthun, vielleicht dürfte auch der von Hochenegg[4]) beschriebene und geheilte Fall hierher zu rechnen sein.

Unsern vierten Fall von Bauchaktinomykose zeige ich Ihnen hier in Gestalt dieser 39jährigen Patientin. Sie erkrankte vor einem Jahre mit Schmerzen in der rechten Fossa iliaca, die nach dem Oberschenkel ausstrahlten und sich bald mit einer ausgesprochenen Psoascontractur vergesellschafteten. Als sie im September zu uns kam, liess sich ein rechtsseitiger Beckenabscess nachweisen, und es wurde derselbe mit dem typischen Schnitte eröffnet. Der Eiter war äusserst übelriechend, mit Bindegewebssequestern untermischt, und da sich der Abscess hinter dem Peritoneum hinauf nach der Blinddarmgegend zu erstreckte, so standen wir nicht an, ihn für einen gewöhnlichen paratyphlitischen anzusprechen. Nach 2 Monaten verliess die Patientin mit einer Fistel das Hospital, und ich sah sie erst nach 4 Monaten, Anfang März dieses Jahres, wieder. Sie war elend geworden. Die Fistel über dem Poupart'schen Bande bestand noch und führte hoch hinauf, zudem war eine Senkung an der Innenseite des Oberschenkels durchgebrochen, eine zweite Fistel hinterlassend, und der Nabel war durch eine hühnereigrosse weiche Geschwulst substituirt mit äusserst verdünnter, braun-roth verfärbter Haut, und mit einer brettharten Infiltration der umgebenden Bauchdecken. Dieser Befund war charakteristisch genug, um diesmal schon vor der Operation zur richtigen Diagnose zu führen. Bei der Incision der Nabelgeschwulst fand ich denn auch das typische Bild der Strahlenpilzverheerung: die Granulationen mit den Körnern, die sulzigen Schwielen, zum Theil von kleinen Herden durchsetzt. Ich schnitt das kranke Gewebe bis auf das Peritoneum aus. Dann spaltete ich die alte Narbe über dem Poupart'schen Bande und schabte die Fistel aus. Untersuchte man jetzt bimanuell von beiden Wunden aus, so fühlte man deutlich einen verbindenden Schwielenstrang, der quer von der Blinddarmgegend durch den Bauchraum gegen den Nabel zu ziehen schien. Begreiflicher Weise nahm ich von einer Verfolgung desselben Abstand. Der Process am Nabel

---

[1]) Middeldorpf, Deutsche med. Wochenschrift 1884 No. 15 und 16.
[2]) Nach Israel, l. c. p. 106 und f.
[3]) Chirurgencongress 1886.
[4]) Wiener med. Presse 1887 No. 16—18

kam nach dem Eingriff nicht zum Stillstand. Ende März habe ich denselben noch einmal mit Messer und Thermokauter zu zerstören gesucht, wie es scheint, mit besserem Erfolge. Später hat Herr Prof. Küster eine sehr hässliche Senkung am Oberschenkel, welche um den kleinen Trochanter nach hinten führte, mehrfach incidirt, ausgeräumt und kauterisirt. Noch keine der restirenden Fisteln ist bisher zur Ausheilung gekommen, Patientin ist aber fieberfrei und hat sich sichtlich erholt, so dass wir die Prognose nicht als absolut infaust ansehen dürfen.

Aus der Mannichfaltigkeit des Bildes, welches die mitgetheilte Casuistik bietet, springt auch dem flüchtigsten Beschauer eine grosse Aehnlichkeit in die Augen; es ist die allen vier Fällen gemeinsame Eingangspforte des Strahlenpilzes im Blinddarm, resp. seinem Appendix.

In der überwiegenden Mehrzahl der bislang publicirten Fälle von Bauchaktinomykose, in denen die Eingangspforte mit Wahrscheinlichkeit eruirt werden konnte, durchbrach der Pilz den Dickdarm, und im Dickdarm wiederum scheinen Blinddarm und Mastdarm eine besondere Prädilection zu beanspruchen. Ich kann wenigstens unsere 4 Beobachtungen nicht als zufällige betrachten, um so weniger, als sie in der Litteratur nicht vereinzelt dastehen. So berichten Zemann,[1]) Langhans,[2]) Ullmann[3]), Braun[4]) über ähnliche Fälle, in denen die primäre Erkrankung des Blinddarms sicher oder höchst wahrscheinlich war. Es kann uns diese Erscheinung auch nicht einmal verwundern. Die Gründe, welche eine Ansiedelung der Pilze gerade an dieser Stelle des Darmrohres erklären, sind uns aus der Pathologie der Blinddarmentzündung bekannt und geläufig.

Wie verschieden aber ist bei der Gemeinsamkeit der Durchbruchsstelle das klinische Bild, unter dem der Process in Scene tritt. Es hängt hier alles davon ab, ob gleichzeitig mit dem Strahlenpilze pyogene Mikroben den geöffneten Weg in die Gewebe betreten oder nicht. Ist ersteres der Fall, so bekommen wir eine eitrige Blinddarmentzündung typischer Art, wie bei unserer 2. und 4. Patientin. Das eine Mal stellt sich der paratyphlitische Abscess in der rechten Flanke über dem Darmbeinkamm, das andere Mal in der Fossa iliaca. In beiden Fällen herrscht der phlegmonöse Charakter so vor, dass der aktinomykotische dadurch zunächst völlig maskirt und übersehen wird. Gewiss ein Fingerzeig für die Zukunft! Denn es ist sicherlich für den Patienten, der von einer solchen Mischinfection heimgesucht wird, nicht gleichgültig, wann der gefährlichere der beiden Eindringlinge erkannt und bekämpft wird. Erklärlicher Weise ist dieser Irrthum auch anderen

[1]) Wiener med. Jahrbücher 1883.
[2]) Schweizer Correspondenzblatt 1888 No. 11.
[3]) Wiener med. Presse 1888 No. 49—51.
[4]) Corresp. Blätter des ärztl. Vereins von Thüringen 1887 p. 46 u. 47.

Beobachtern[1]) untergelaufen. Wir werden uns dagegen einigermaassen schützen können durch eine regelmässige mikroskopische Untersuchung des Eiters der paratyphlitischen Abscesse. Ganz besonders verdächtig müssen uns diejenigen phlegmonösen Paratyphlitiden erscheinen, welche nicht Wochen, sondern Monate — in unseren beiden Fällen ca. 4 Monate — nach dem Krankheitsbeginn dem Messer sich stellen. Und mit Recht betont Partsch, dass häufig genug die sorgsamste Durchsuchung des Eiters bei der Eröffnung des Abscesses erfolglos sein wird: erst nach mehreren Tagen, wenn die eigentliche Phlegmone abgelaufen ist, wird dann unsere Mühe belohnt werden.

Gelingt es dagegen dem Strahlenpilz, ohne Concurrenz mit Eitererregern die Darmwand zu durchbrechen, dann, und nur dann, verläuft der Process von vornherein in seiner Reinheit. Ich erinnere Sie an unseren ersten Fall, wo die aktinomykotische Geschwulst vom Blinddarm durch den Bauch nach oben wandert und unter dem Rippenbogen die Bauchdecken erreicht. Ich erinnere Sie an die höchst eigenartige Perforation der Wurmfortsatzspitze in das Rectum. Hier hat sicherlich kein Pyogenes aureus oder albus mitgewirkt, er würde seine Thätigkeit intra vitam durch stürmische Erscheinungen einer localen Peritonitis, post mortem aber durch Adhäsionen der nächsten Umgebung verrathen haben. Leider haben solche Befunde, so interessant sie sind, nicht mehr als ein theoretisches Interesse. Praktisch rücken sie uns die Erkenntniss der Krankheit in diesem frühesten Stadium nicht näher. Wohl aber erkennen wir in den nächsten Stadien der Propagation einen gewissen Typus, der für die klinische Diagnostik nicht ohne Werth bleibt.

Hat nämlich der Pilz, sei es direkt, sei es auf Umwegen, das Parietalperitoneum erreicht, so hält ihm dasselbe nicht Stand, und er gelangt in das prä- resp. retroperitoneale Zellgewebslager. Dieses aber bietet ihm eine äusserst willkommene und bequeme Stätte zur weiteren Verbreitung. Die Vorliebe des Pilzes für diesen Bindegewebsraum ist in unseren sämmtlichen 4 Fällen sehr ausgesprochen. Gleichzeitig werden die Bauchdecken im Bereiche der Wanderung schwielig verdickt und geben eine brettharte Infiltration, von der alle Beobachter erzählen, und die auch wir nie vermissten. Früher oder später wird dann die Fascia transversa von dem Pilze durchbrochen, und die weitere Zerstörung der Bauchwand hängt davon ab, wann und wo der Pilz einen Ausweg findet. Ganz leicht wird ihm dies offenbar nicht, da er sich auch zwischen den Bauchmuskeln gern in den natürlichen Bindegewebsspalten bewegt, zu flächenhaften Abscessen führend. Kommt ihm das Messer des Chirurgen nicht zu Hülfe, so findet er bisweilen in den Bindegewebszügen des Nabels eine natürliche Bahn, auf der er die Aussenwelt langsam und mühelos erreicht. Dann bekommen wir

[1]) Cf. Partsch, Volkmann's Sammlung klin. Vorträge No. 306/7, p. 20.

die höchst charakteristische Zerstörung des Nabels inmitten einer brettharten Umgebung, wie wir sie zweimal beobachteten und der wir auch in anderen Publicationen (Zemann, Ullmann) begegnen.

Der Durchbruch nach aussen bedeutet hier aber ebensowenig den Abschluss der Krankheit, wie bei der Tuberculose. Nur selten werden die anatomischen Bedingungen so günstige sein, dass mit einem einmaligen Durchbruch die Eliminirung sämmtlicher Keime ermöglicht wird. Meist kam es zuvor zu jenen wüsten Unterminirungen der Bauchwand, dass selbst das Messer die entferntesten Schlupfwinkel nicht sicher erreicht, und die Propagation des Pilzes ist gesichert. Dann schreitet er fort auf die Weichtheile des Oberschenkels oder die der Weiche, sucht, unter dem Rippenbogen weiter kriechend, das retroperitoneale Zellgewebe heim — wenn er sich nicht schon früher hier festgenistet — und attakirt die grossen Unterleibsdrüsen. Oder der Pilz wird auf dem Wege der Blutbahn verschleppt, um durch seine Ansiedelung in Leber und Lunge, unter dem Bilde einer schleichenden Pyämie das Leben des Patienten zu vernichten.

So sehen wir in unseren vier Kranken jenes Bild lebendig skizzirt, welches in klassischen Zügen von Israel entworfen wurde, und ohne des Strahlenpilzes Verbreitungsweise im Unterleibe zu erschöpfen, werden diese Beobachtungen in manchem Punkte unsere Anschauungen ergänzen können.

Selbst in therapeutischer Beziehung entbehren sie nicht des Interesses. Es sind hier — meines Wissens zum ersten Male — aktinomykotische Leberherde mit Messer und scharfem Löffel in Angriff genommen, und wie die beiden Krankengeschichten (Braiks und Schadewinkel) ausweisen, bot die Operation keine nennenswerthen Schwierigkeiten und wurde an sich gut vertragen, freilich ohne die Kranken zu retten. Die eine Patientin wurde in extremis operirt und starb 4 Tage später an Entkräftung, der andere ging nach 5 Monaten an Leber- und Lungenmetastasen zu Grunde. Ich glaube, wir dürfen aus diesen Misserfolgen nicht ohne weitere die Consequenz ziehen, jeden Leberherd als ein noli me tangere zu betrachten. Zu solchem Pessimismus sind wir der Aktinoe mykose gegenüber nicht von vornherein berechtigt. Wohl aber tragen solche Erfahrungen dazu bei, die Grenzen unseres activen Handelns zu bestimmen.

Und da meine ich, müssen wir principiell unterscheiden zwischen den metastatischen Herden und denen, welche durch Continuitätspropagation des Processes aus der Nachbarschaft, in der Leber (oder Niere) zustande kommen. Ersteren stehe ich ebenso skeptisch gegenüber wie Partsch. Sie sind meist multipel und deswegen für den Chirurgen höchst undankbar. Unser Fall Braiks kann als Beispiel dienen Ganz anders aber wird unsere Stellung gegenüber der zweiten Gruppe sein, als deren Paradigma der eingehend besprochene Fall Schadewinkel gelten darf. Den nöthigen Kräftezustand des Patienten vorausgesetzt, sind wir in solchen Fällen nich

nur berechtigt, sondern verpflichtet, einen Versuch zur Rettung des bedrohten Lebens zu machen, weil die Möglichkeit eines radicalen Eingriffes vorliegt. Hier tritt die bis heute geltende Regel, den Strahlenpilz auf seiner Continuitätswanderung bis an die Grenzen der Möglichkeit mit Messer und Thermokauter zu verfolgen, in ihr volles Recht, und es ist nur zu bedauern, dass diese Form der aktinomykotischen Leber- (und Nieren) Erkrankung gegenüber der metastatischen an Häufigkeit unendlich zurückbleibt.

Im übrigen unterschied sich unser operatives Vorgehen in nichts von dem anderer Chirurgen. Rücksichtslose Spaltung der Weichtheilsherde bis in ihre fernsten Buchten, Ausräumung der Granulationen mit dem scharfen Löffel, womöglich Excision der Schwielen, falls es deren Ausdehnung erlaubte und falls es ihre Durchsetzung mit Strahlenpilzcolonieen erforderte, und energische Kauterisation der zurückbleibenden Wundfläche mit dem Thermokauter: das waren unsere stets befolgten Grundsätze. Wenn andere, wie beispielsweise Braun und die Albert'sche Schule, glücklichere Resultate damit erzielten als wir, so dürften sie das wohl in erster Linie einer günstigeren Localisation und Ausbreitung des Processes zu danken haben. Zudem fordert gerade die Bauchaktinomykose Vorsicht in der Beurtheilung der Heilungsresultate. Diese nicht neue Mahnung, durch die anatomischen Verhältnisse der Bauchhöhle begründet, wird durch unseren ersten Fall treffend illustrirt. Und solche Erfahrungen müssen leider ihr trübes Schlaglicht auf die Freude an einer 3monatlichen Heilung werfen, von der beispielsweise Hochenegg und Ullmann in 3 Fällen berichten.

Für die Aufklärung der Infectionsquelle bieten unsere 4 Kranken keine Anhaltspunkte. 3 haben weder mit Vieh noch mit Getreide etwas zu thun gehabt, die 4. Pat. ist zwar die Frau eines Landwirthes, kann aber über die bekannten Gelegenheitsursachen der Infection positive Angaben nicht machen.

Die Dauer des Leidens schwankte in den letal verlaufenen Fällen zwischen 9 und 18 Monaten.

Mittheilungen über die mit dem Koch'schen Heilverfahren gewonnenen Ergebnisse.[1])

Von

Prof. Dr. **E. v. Bergmann.**

Die grosse und gewaltige Erregung, welche der Welt der Leidenden und der der Heilenden sich seit vorgestern bemächtigt hat, seit Robert Koch öffentlich bekannt gegeben, dass eine beginnende Tuberculose durch sein Mittel mit Sicherheit zu heilen sei — bewegt in ganz besonderer Weise die Freie Vereinigung der Berliner Chirurgen. Das zeigt ein Blick auf die Gestalt, welche ihre heutige ausserordentliche Sitzung gewonnen hat. Haben wir doch die Ehre, den Mann in unserer Mitte zu sehen, unter dessen wohlwollendem Schutze und verständnissreichem Mühen auch unsere chirurgische Arbeit freie und weite Bahnen gewonnen und genommen hat, während eine Reihe berühmter Collegen des In- und Auslandes unsere Gäste geworden sind. Erlauben Sie mir, vor allem diese erlauchten und willkommenen Besuche herzlich und dankbar zu begrüssen. Ja, der Raum, den das grosse Auditorium der Königlichen Klinik bietet, ist viel zu eng geworden, um auch nur die Hälfte derer zu fassen, die heute mit uns tagen und mit uns sich der neuen, grossen Entdeckung unseres Landsmannes, Freundes und Collegen freuen wollten.

Eine Freude ist es, einer Zeit anzugehören, welche mit Riesenschritten die altehrwürdige Wissenschaft von der Heilkunst vorwärts in ungeahnten Leistungen zu kaum erträumten Zielen geführt hat. Seit den Zeiten des Hippokrates und Galen ist es noch keinem vergönnt gewesen, mit der Ermittelung von Sitz und Ursache einer Krankheit auch ihre Heilung sicherzustellen. In Robert Koch scheint unserer Nation der gottbegnadete Arzt und Forscher geschenkt worden zu sein.

---

[1]) Dieser Vortrag bildete den einzigen Gegenstand der Tagesordnung der ausserordentlichen Sitzung am 16. November 1890.

Von hoher Freude fühle ich mich heute erfüllt, dass ich als d. z. Vorsitzender der Deutschen Gesellschaft für Chirurgie und als Leiter der heutigen Versammlung unserer Berliner freien chirurgischen Vereinigung ihm Dank und Verehrung darbringen kann.

Zwar hätte ich mich noch glücklicher geschätzt, wenn es meiner Ueberredung gelungen wäre, Koch selbst hier zum Reden und Lehren zu bringen, aber es soll meine Dankesschuld nicht mindern, wenn nur ich, seinem Wunsche nachkommend, für ihn die Vorstellung der in meiner Klinik nach seinem wunderbaren Verfahren behandelten Kranken übernehme.

In der That dürften die chirurgischen Kliniken die bevorzugten Stätten für die Prüfung, Bewährung und Förderung des neuen Mittels sein. Die Tuberculose der Haut und der sichtbaren Schleimhäute, der Lymphdrüsen, sowie der Gelenke und Knochen ist dasjenige Gebiet der fürchterlichen Krankheit, welches sichtbar und greifbar zu Tage liegt, und an welchem jede Veränderung, die der Process, oder die Behandlung des Processes setzt und macht, sofort unseren Sinnen zugänglich wird, in welchem also das, was am Krankheitsherde klinisch wahrnehmbar ist, unmittelbar auch gesehen und gezeigt werden kann. Koch nennt daher auch in seiner epochemachenden Veröffentlichung vom 13. November den Lupus als diejenige Form der tuberculösen Erkrankung, an welchem die Beobachtung der durch sein Mittel hervorgerufenen Veränderungen so instructiv und so überzeugend, wie bei keiner anderen tuberculösen Affection sei.

An denjenigen Producten der Tuberculose, welche unmittelbar von unserem Gesichts- und Gefühls-Sinne wahrgenommen werden können, hat mir Koch Gelegenheit gegeben — hochverehrte Anwesende — Ihnen und mir die ersten Wirkungen seines Mittels zu zeigen. Dass ich solches gleichzeitig an so vielen Patienten, die Sie heute sehen werden, thun kann, danke ich dem grossen Material, über welches die Königliche Klinik hierselbst verfügt. Aber auch diese Fülle von entscheidenden und geeigneten Fällen zur Stelle zu haben, ist nicht mein Verdienst. Mein Stolz ist es nur, dass die mir anvertraute Anstalt des preussischen Staates im Stande gewesen ist, innerhalb weniger als 10 Tagen ein Krankenmaterial zur Stelle zu schaffen, welches für die Darstellung der Frage nach der Wirkung des Koch'schen Mittels ausreichend ist, ja in dieser Beziehung allen Formen der chirurgischen Tuberculose gerecht werden kann.

Indem ich dieses reiche und mannichfaltige Material in den Dienst der grossen Sache stelle, erfülle ich noch eine zweite Dankespflicht, welche ich unserem allverehrten Minister Excellenz v. Gossler schuldig bin. Seiner unablässigen Sorge haben wir es zu danken, dass Preussens medicinische Institute zu der Grösse, Schönheit und Vollkommenheit herangewachsen sind, welche die Welt an ihnen noch jüngst gerühmt hat. Wie beglückt es mich, dass nun eines seiner Institute — und gerade das von mir geleitete — sofort, wie er es wünschte, im Stande war, an fast einem halben Hundert ein-

schlägiger Fälle an die Prüfung der für die Gesellschaft und den Staat so wichtigen Frage nach der Heilbarkeit der Tuberculose zu treten.

Hochverehrte Anwesende! Die heute vorzustellenden Patienten will ich in vier Abtheilungen bringen:

1. In 13 Fälle von Hauttuberculose, mit Einschluss der Tuberculose der Mundhöhle;

2. In 4 Fälle von Tuberculose der Lymphdrüsen am Halse;

3. In 16 Fälle von Tuberculose der Gelenke und Knochen;

4. In 4 Fälle von Larynxtuberculose, und noch weiter einige Fälle, die theils zur Controlle der erwähnten Beobachtungen, theils zu ihrer Vervollständigung dienen sollten, unter ihnen Tuberculose des Hodens, des Wirbels u. s. w.

I. Lupus.

A. Fälle von Lupus, welchen am Morgen des 16. November 1890 $8^1/_2$—9 Uhr Morgens das Koch'sche Mittel in einer Dosis von 1,0 ccm einer 1% Lösung, also in einer Menge von 0,01 g injicirt worden war.

1. Eduard Kock, 58 Jahre alt. Lupus seit 29 Jahren bestehend. An Nase und Wangen exfoliativus und zum Theil exulcerans. Lupus mit Narben und theilweiser Zerstörung der Nasenflügel, von den Wangen bis an die Ohren sich erstreckend.

Temperatur vor der Injection 36,2. Temperatur steigt nach der Injection von 37,3 um 3 Uhr Nachmittags auf 40,0 um 9 Uhr Abends.

2. Otto Günther, 14 Jahre alt. Lupus exulcerans an Nase und Hals. Lupus exfoliativus der Wange, begonnen vor etwa 1 Jahre.

Temperatur vor der Injection 37,1.

Temperatur steigt von 37,3 um 11 Uhr Vormittags auf 40,7 um 3 Uhr Nachmittags.

Schüttelfrost um 3 Uhr. Erbrechen.

3. Antonie Gebser, 43 Jahre alt. Krank seit 20 Jahren. In Behandlung seit März 1890. Auf grossen glatten Narben beider Wangen frischer Lupus nodosus an den Rändern und Lupus exfoliativus an verschiedenen Stellen.

Temperatur vor der Injection 36,4.

Temperatur um 3 Uhr 39,0. Schüttelfrost.

Temperatur um 7 Uhr 41,2.

4. Auguste Neumann, 22 Jahre. Krankheit besteht seit 16 Jahren gleichzeitig am Kinn, rechten Knie und linken Vorderarm. Vor 5 resp. 3 Wochen sind die lupösen Partieen mit dem scharfen Löffel ausgehoben und fortgekratzt worden. Auf den Narben Recidive von Lupus exfoliativus und nodosus.

Temperatur vor Injection 36,7.

Temperatur um 3 Uhr 38,9 mit Schüttelfrost.

Temperatur um 7 Uhr 40,3.

5. Herr Neal, 22 Jahre, aus London. Krankheit besteht seit 6 Jahren vom Naseninnern beginnend. Nasenspitze zerstört. Lupus exfoliativus und Lupus nodosus am weichen und harten Gaumen, zudem an beiden Seiten des Processus alveolaris.

Temperatur vor der Injection 36,6.

Temperatur um 3 Uhr 38,1. Schüttelfrost.

Temperatur um 7 Uhr 40,1.

An allen diesen fünf Patienten, an dem einen ebenso wie an dem anderen, ist schon vor Beginn der fieberhaften Temperatursteigerung eine Röthung der erkrankten Partieen sichtbar geworden. Dieselbe war am deutlichsten dort, wo die frischesten Knoten sassen, also meist in der Peripherie der Krankheitsherde. Der Röthung folgte eine Schwellung, die an dem zuerst vorgestellten Patienten (Kock) ganz besonders gross und hoch entwickelt an den Ohren erscheint. Röthung und Schwellung erstrecken sich weit über die Grenzen der kranken Hautregion hinaus. Bei der dritten Patientin, der Gebser, fällt es auf, dass die Peripherie der etwa handtellergrossen Krankheitsfläche auf der Haut zunächst eine fingerbreite, hochrothe Zone zeigt, welcher weiter nach innen, zum Centrum der Affection, eine ebenso breite weisse Zone folgt. Letztere entspricht ziemlich genau dem Gürtel aneinander stehender und mit einander confluirter Knoten. Aehnliche weisse, von einem rothen Hofe umgebene Partieen sehen Sie, meine Herren, auch an anderen Stellen der specifisch erkrankten Haut. Die Röthung und Schwellung ist nicht bloss an den Stellen aufgetreten, die Sitz frischer Eruptionen, eben aufgeschossener, braunrother, linsengrosser Knötchen waren, sondern auch dort, wo wir solche zuvor nicht bemerkt haben, hier und da in der Peripherie der Erkrankung. Bei der Patientin Neumann ist die Nase, an welcher nur ein paar unbedeutende Krusten der Nasenlöcher vorher bemerkt worden waren, roth und geschwollen. Enorm dick sind die Nasen der Patienten Günther und Neal geworden, an denen ulcerative Zerstörungen sassen.

B. Fälle, welchen am Abend des 16. November 1890 während des Vortrages die Injection gemacht wurde.

1. Emma Schmidt, 18 Jahre. Krankheit besteht seit 11 Jahren. Patientin ist bisher dreimal operirt. Lupus nodosus an beiden Beinen und Armen. Ebenso auf und neben glatten Narben an der linken Wange. Zudem L. exulcerans am rechten Ohr. Injection 0,01.

2. Wilhelm Noak. 13 Jahre. Krankheit besteht seit 3 Jahren. Operirt vor einem halben Jahre. Defect der Nasenspitze und des linken Nasenflügels. Lupus exfoliativus und exulcerans der Nase. Injection von 0,005.

3. Felix Cohn, 17 Jahre. Krankheit besteht seit 14 Jahren. Lupus der rechten Wange vor dem Ohre, zudem ausgeheilte Tuberculose verschiedener Gelenke und der Wirbelsäule (Kyphosis dorsalis). Wegen vor Jahresfrist überstandener Pleuritis werden bloss 0,004 injicirt.

4. Marie Gottschlich, 24 Jahre. Krankheit besteht seit 4 Jahren. Lupus exfoliativus der rechten Wange und am linken Mundwinkel. Defect der Nasenspitze. Injection von 0,01.

5. Fräulein Friese, 31 Jahre. Krankheit besteht seit 6 Jahren, glatte Narben auf der rechten Wange und auf der Oberlippe, dazwischen disseminirte Lupusknötchen.

Lupus exfoliativus unter dem rechten Ohr, Injection 0,01.

Die eben ausgeführten Injectionen sind nur zum geringsten Theil deswegen angestellt, um Ihnen, meine Herren, die Technik bei denselben, die Anwendung der Koch'schen kolbenlosen Spritze und ihre Reinigung resp. immer neue Sterilisation durch absoluten

Alkohol zu zeigen, sondern um Ihnen Gelegenheit zu geben, die Patienten schon vor der Application und Einwirkung des Mittels zu zeigen, damit ich Sie dadurch in den Stand setze, von Anfang an mit beobachten zu können. Ich lade Sie — auch hier ganz in Uebereinstimmung mit Koch — ein, die weiteren Beobachtungen nun selbst mitzumachen. An den nächstfolgenden Tagen werden meine Assistenten die Herren Nasse, de Ruyter und Schimmelbusch von 10—12 Uhr Vormittags auf ihren Abtheilungen sein, um Ihnen und den Herren, die leider hier auf beschränktem Raum keinen Platz mehr finden konnten, die Patienten zu zeigen und vorzuführen.

C. Fälle, welche schon seit einiger Zeit in der Königlichen Klinik in Behandlung sind.

1. Klingbeil, 24jähriger Tischler. Lupus exfoliativus und exulcerans der Nase, Wangen und Oberlippe. Defect des Septum narium mobile und der Nasenflügel. Injectionen von 1,0 ccm einer 1% Lösung also 0,01 am 6. 8., 10., 12. u. 14. November.

Temperatur am 6. November vor der Injection 36,2°, höchste Temperatur 6. November nach der Injection 40°. — 7. November langsamer Abfall der Temperatur.

Temperatur am 8. November vor der Injection 36,8°, höchste Temperatur am 8. November nach der Injection 39,1°. Schneller Abfall der Temperatur bis zum Morgen des 9. November und normale Temperatur an diesem Tage.

Temperatur am 10. November vor der Injection 36,5°, höchste Temperatur am 10. November nach der Injection 40,6°.

Normale Temperatur am 11. November.

Temperatur vor der Injection am 12. November 36,4°, höchste Temperatur nach der Injection am 12. November 39,5°.

Normale Temperatur am 13. November.

Temperatur am 14. November vor der Injection 36,3°, höchste Temperatur am 14. November nach der Injection 38,5°.

Normale Temperatur am 15. November.

Patient erhält am Abend während der Vorstellung wieder 1,0 ccm 1%iger Lösung = 0,01.

Nach der ersten Injection war gerade wie bei den eben vorgestellten Patienten die ganze lupös erkrankte Partie der Nasen- und Wangengegend lebhaft geröthet und geschwollen. Sie sah genau so aus, als wenn auf ihr sich ein Erysipel entwickelt hätte, in ebenso geflammten oder scharf begrenzten Linien setzten sich Röthung und Schwellung am Saume des Erkrankten ihre Grenzen. Von der rechten Wange aber zog sich ein fingerbreiter, in seiner Peripherie allmählich erblassender rother Streif zum Angulus mandibulae in mehreren Windungen hinab und setzte sich hier bis zu einer geschwollenen Lymphdrüse der Regio submaxillaris fort, offenbar entsprechend den Lymphbahnen von der lupösen Stelle bis zur zugehörigen Gruppe der nächsten Lymphdrüsen. Schon nach 5—8 Stunden bildeten sich auf der bis dahin nur schuppenden Oberfläche des Lupus gelbe und gelbbraune dicke Krusten, die in den folgenden Tagen an Dicke und Breite noch zunahmen.

Jeder neuen Injection folgten wiederum Röthung und Schwellung der Krankheitsfläche, aber nicht mehr in dem Maasse wie früher, sondern unverkennbar weniger. Noch eben ist die blassrothe Fläche mit Borken und Schuppen bedeckt. Löst man dieselben, so liegt unter ihnen eine vollkommen glatte Haut, wie eine frische, noch rothe Narbe. Von den flachen und ziemlich breiten abschuppenden Knötchen, welche überaus reichlich in diesem Falle im Erkrankungsgebiete und zumal an dessen Peripherie vertreten waren, ist keine Spur mehr zu sehen. Die Haut ist, wie schon gesagt, vollkommen glatt und eben. Nach Koch's Vorschriften und Wunsche sollen in diesem Falle die Injectionen so lange fortgesetzt werden, bis keine Spur einer fieberhaften Reaction mehr nach denselben auftritt, und entsprechend ihrem Ausbleiben auch die örtliche Wirkung der Injection, die Entzündung der erkrankten Stellen, nicht mehr wahrgenommen werden kann. Das letzte Mal ist die Körpertemperatur des Patienten bloss auf 38,5, gegenüber 40,0 beim ersten Male gestiegen, vielleicht steigt sie, nach der heute vorzunehmenden Injection nicht mehr an. Dann ist der Zeitpunkt gekommen, in welchem wir, entsprechend dem, was wir von Rückbildungsvorgängen schon an unseren Patienten zu sehen bekommen haben, sicher hoffen können, dass auch die letzten Reste der Krankheit, die noch bestehende Abschuppung und Röthung, verschwinden werden. Der Verlauf ist in allen Fällen genau so gewesen, wie Koch es beschrieben hat.

2. Franziska Wachter, 45 Jahre alt. Lupus exfoliativus und exulcerans der Nase, Oberlippe und beider Wangen wie des linken Kniees. Ulcus tuberculosum der rechten Hand. Tendovaginitis tuberculosa an der linken Hand. Lupus seit 32 J. bestehend. Inject. von 1,0 ccm 1% Lösung = 0,01 am 6. Nov. Vormittags. Temper. vor der Inject. 36,6, höchste Temper. nach der Inject. 39,6, langsamer Abfall am 7. Nov., vom 8. Nov. ab normale Temperatur.

An der oben vorgestellten Patientin ist nur einmal, und zwar vor nun 11 Tagen, die Injection gemacht worden. Es ist das absichtlich geschehen, um zu sehen und heute nun auch zu zeigen, wie weit die Wirkungen einer bloss einmaligen Injection gehen. Unter der ersten Injection litt Patientin, obgleich ihre Körpertemperatur 40° nicht überstieg, doch schwer. Sie fühlte sich krank und war sichtbar angegriffen, selbst noch am dritten und vierten Tage nach der Injection. Die örtliche Wirkung war in doppelter Hinsicht bemerkenswerth. Einmal wegen der enormen Schwellung des Gesichts. Noch am Tage nach der Injection war Patientin nicht im Stande die Augen zu öffnen, so stark war das Oedem der Lider. Ausserdem aber schwollen beide Hände an. Der Schorf auf dem Rücken des rechten Handgelenks, welcher die Folge einer Aetzung des Lupus mit dem Thermocauter gewesen war, umgab sich mit einem hochrothen, wohl einen Centimeter breiten und deutlich erhabenen Wall, um den rings das Roth sich bis in die Finger und an die Grenze des unteren und mittleren Drittels vom Vorderarme erstreckte. Ueber die Anwesenheit von zwei Gruppen kleiner, flacher

und kaum bemerkbarer Lupusknötchen dicht oberhalb der linken Kniescheibe waren wir gar nicht unterrichtet gewesen, als auf der Höhe des Fiebers die Patientin über Schmerzen daselbst klagte, und nun erst wir auch hier den Lupus erkannten. Ebensowenig wussten wir etwas von der Tendovaginitis an der linken Hand, als wir am Abende des Injectionstages eine ausgedehnte, spindelförmige Schwellung von lebhafter Empfindlichkeit längs der Sehne des Extensor pollicis longus entdeckten. Patientin erzählte, dass sie vor einigen Wochen hier eine gleiche, aber ganz allmählich entstandene Schwellung gehabt hätte, welche seit mehr als 14 Tagen durch Einwickelungen mit einer Gummibinde gehoben gewesen wäre.

Auf dem Lupus des Gesichts bildeten sich blasse Erhebungen, und trocknete das während der Entzündungsperiode aussickernde Serum zu dicken Borken ein, die während der ganzen Woche sitzen blieben. Dann blätterten sie ab. Auf der wulstigen, rüsselförmig vorstehenden Oberlippe der Patientin sassen sie am längsten und festesten. Wo sie abgefallen sind, bemerken Sie m. H. auch jetzt wieder eine vollständig glatte, zarte, rosarothe Haut. Aber hie und da, freilich nur sehr vereinzelt, sind in den Randpartieen der erkrankten Gesichtsregion noch flache, braunrothe Knötchen bemerkbar, so z. B. am oberen rechten Augenlide. Der grösste Theil aber der ausgedehnten und schwer afficirten Krankheitsfläche muss schon heute als in Heilung begriffen angesehen werden. Am auffälligsten ist die Rückbildung der Oberlippe, die auf mehr als die Hälfte ihres anfänglichen Volumens zurückgegangen ist und statt eines von Knoten eingefassten, in tiefer Längsfurche sie durchsetzenden Geschwürs, jetzt eine von hellrother Haut umsäumte längs gestellte Narbe weist. Nur auf der linken Wange, und zwar inmitten derselben, liegt noch ein gut granulirender, Fingernagel grosser Substanzverlust, der hier unter einer Rupiaförmigen Borke entstanden war. Die lupösen Herde am rechten Handrücken und in der linken Kniegegend sind verschwunden, d. h. also geheilt, die Schwellung aber längs der Sehne des Extensor pollic. longus besteht noch. Wir haben allen Grund anzunehmen, dass unter Wiederholung der Injectionen bald die Heilung an allen Stellen, die krank gewesen sind, wird constatirt werden können. Ob in rascher Aufeinanderfolge, oder zweckmässiger in längeren Pausen die Injectionen zu machen sind, wird die jetzt ja immer reichlicher werdende Erfahrung der Aerzte festzustellen haben.

3. Bellermann, 32jähriger Schuhmacher. Tuberculöse Ulcerationen am Proc. alveolaris des Oberkiefers und am harten und weichen Gaumen mit kleinen Knötchen in der Umgebung. Seit etwa $^3/_4$ Jahren bestehend. 6. November Injection von 1,0 ccm 1%iger Lösung = 0,01. Temperatur vor der Injection 36,5, höchste Temperatur nach der Injection 39,9.

Am 7. November und den folgenden Tagen keine Temperatursteigerungen trotz wiederholter Injectionen von je 0,01. Am 14. November Injection von 0,02. Keine Temperatursteigerung.

Der vorgestellte Patient gehört zu denjenigen, auf welche Koch's Ausspruch, dass mit dem Aufhören der fieberhaften Reaction

nach den Injectionen die Patienten zunächst als geheilt angesehen werden müssten, trefflich passt. Anfangs röthete sich fast die ganze Schleimhaut des Proc. alveolaris und palatinus beider Oberkiefer, sowie der weiche Gaumen, dann ging die Röthung zurück. Die gelblich belegten, stark zerklüfteten, wie angenagt und tief gestichelt aussehenden Flächen der tuberculösen Partieen, reinigten und flachten sich sehr schnell ab, sie sind jetzt, wie Sie sich überzeugen können, vollständig glatt und gleichmässig roth. Sie beginnen von den Rändern her sich mit einer Epithelschicht wieder zu überkleiden.

Ich führe Ihnen noch einen Fall vor, bei dem es sich nicht um eine tuberculöse Erkrankung handelt. Es soll Ihnen, m. H., an diesem Falle, sowie später noch an einem zweiten — noch eclatanteren — gezeigt werden, wie sehr Koch Recht hat, wenn er schreibt, dass sein Mittel ein richtiges, ja unentbehrliches diagnostisches Hülfsmittel uns werden wird. Es handelt sich um einen 44 Jahre alten Mann, bei dem eine höckerige, tief zerklüftete und wie mit niedrigen papillären Excrescenzen bestandene, ziemlich ausgebreitete, ulceröse Erkrankung der Schleimhaut der Wangen und des anstossenden Proc. alveolaris vom linken Oberkiefer den Verdacht eines Carcinoms erweckt hatte. Früher überstandene Syphilis, die noch nach Jahren neue Schübe gemacht hatte, konnte ebensowenig, als auch Tuberculose als Ursache der Affection mit Sicherheit ausgeschlossen werden. Ich exstirpirte vor acht Tagen ein grösseres Stück der Geschwulst. Die mikroskopische Untersuchung zeigte kleinzellige Infiltrate in und unter der Schleimhaut, die wir für gummöse halten. Heute Morgen ist mit den anderen Patienten dem Manne eine Einspritzung von 0,01 — also die Maximaldosis — gemacht worden. Dieselbe Einspritzung, welche in gleicher Menge, ja noch bloss in ihrem zehnten Theile noch Temperatursteigerungen von 41° an den schon vorgeführten und noch vorzuführenden Patienten gemacht hat, ist bei diesem, nicht tuberculösen Manne vollständig wirkungslos geblieben. Er ist fieberfrei. Seine Körpertemperatur hat heute zwischen 37,0 und 39,5 geschwankt.

M. H.! Wir können Koch's Ausspruch unterschreiben: Wer sich mit dem Mittel beschäftigen will, soll seine Versuche mit Lupösen beginnen.

II. Lymphdrüsentuberculose.

Von Lymphdrüsentuberculose stelle ich Ihnen blos drei Fälle vor.

Am Morgen des heutigen Tages wurde die volle Dosis, nämlich 0,01 injicirt:

Anna Gentkow, 13 Jahre alt. Vor drei Jahren Anschwellungen der Drüsen des Halses, die allmählich bis zu Wallnussgrösse anschwollen und zur Zeit faustgrosse Knollen in beiden Regiones laterales colli, zudem auch in der Regio maxillaris bilden. Temperatur vor der Injection 37,3, nach der Injection bis Abends 7 Uhr 40,2. Die Drüsen sind weder empfindlich, noch geschwollen.

Das Kind, an welchem gleich eine Injection gemacht werden soll, ist ein Parallelfall zu dem eben vorgeführten.

Frieda Sander, 7 Jahre alt. Ausgesprochener scrophulöser Habitus. Blepharoadenitis. Photophobie. Rhinitis scrophulosa et Eczema narium. Lymphadenitis tub. coll. In den Lungen nichts nachweisbar. Injection von 0,2 ccm der 1%igen Lösung, also 0,002.

Die dritte Patientin ist seit dem 2. November in Behandlung und hat 5 Injectionen erhalten.

Anna Harmuth, 21jährige anämische Schneiderin. Vor 2 Jahren Drüsenschwellung über dem Schlüsselbeine. Bei der Aufnahme am Halse eine Menge mässig geschwollener Lymphdrüsen, am hinteren Rande des Sternocleidomast. und am Kieferwinkel beiderseits. Die grösste Drüse in der rechten Fossa supraclavicularis hat den Umfang eines Hühnereies.

6. November. 10 Uhr 30 Min. Injection von 1 ccm 1%iger Lösung. Temperatur vor der Injection 36,8, Abends 9 Uhr 40,2. 7. Nov. Temperatur normal.

8. November. 1 Uhr 20 Min. Injection von 1 ccm 1%iger Lösung. Temperatur vor der Injection 37,2, Abends 40,3. 9. November Morgens 37,5.

10. November. 10 Uhr 20 Min. Injection von 1 ccm 1%iger Lösung. Temperatur vor der Injection 36,8, Abends 40,5.

12. November. 10 Uhr 35 Min. Injection von 1 ccm 1%iger Lösung. Temperatur vor der Injection 37,3, Abends 39,9, bis zum Morgen des 13. normal.

14. November. 10 Uhr 20 Min. Injection von 1 ccm 1%iger Lösung. Temperatur vor der Injection 37,3, steigt Nachmittags auf 38,8, fällt Abends zur Norm.

Nach den ersten Injectionen wurden die Drüsen empfindlich, und einige derselben vergrösserten sich, wenn auch nur wenig, so doch unverkennbar. Später ging ihre Schwellung zurück. Jetzt sind sie wohl alle kleiner als im Beginne der Cur. Die erste Injection hat bei der Patientin ein blassrothes, papulöses Exanthem des Nackens sowie der Schulter- und oberen Brust- und Rückengegend hervorgerufen, das jedesmal auf's neue sich einstellte bezw. besser in Erscheinung trat, wenn wieder eine Injection gemacht worden war. Sehr deutlich giebt die Temperaturcurve wieder, was Koch von ihr gesagt hat. Das Fieber ist am stärksten nach der ersten Injection, auch noch nach der zweiten und dritten, dann wird es geringer, bleibt nach der vierten unter 40 und nach der fünften unter 39.

III. Tuberculöse Gelenk- und Knochenaffectionen.

A. Fälle von Gelenktuberculose, welche am Morgen des 16. November 1890 injicirt wurden.

1. Gertrud Freyer, 2 Jahre. Coxitis tuberc. sin. seit 1/4 Jahr. Bein in rechtwinkliger Flexionsstellung und mässiger Abductionsstellung fixirt. Keine Verkürzung. Bewegungen schmerzhaft. Injection von 0,1 ccm einer 1%igen Lösung 10 Uhr 25 Min.

Temperatur vor der Injection 7 Uhr Morgens 36,1,
Temperatur nach der Injection 5 Uhr Nachmittags 39,1,
" " " 7 " " 40,4.

Die Gelenkgegend ist ausserordentlich empfindlich geworden und deutlich geschwollen. Das Bein ist spitzwinklig flectirt. Die Kleine schreit, wenn man sie anrührt.

2. Martha Rössler, 9 Jahre. Coxitis tuberc. sin. seit 1¾ Jahr. Starke Adductions- und Flexionsstellung. Abscess in der Regio glutaeal. Injection von 0,2 ccm 1 %iger Lösung.

Temperatur vor der Injection 7 Uhr Morgens 37,1,
Temperatur nach der Injection 5 Uhr Nachmittags 37,5,
" " " 7 " " 39,2.

Die Empfindlichkeit der Gelenkgegend hat auch hier evident zugenommen, ebenso die Schwellung.

3. Anna Wolff, 4 Jahre. Coxitis tuberc. seit 1½ Jahren. Mässige Abductions- und Flexionsstellung mit Rotation nach aussen. Injection von 0,5 ccm 1 %iger Lösung 8 Uhr 55 Min.

Temperatur vor der Injection 7 Uhr Morgens 37,0,
Temperatur nach der Injection 5 Uhr Nachmittags 39,5,
" " " 7 " " 40,4.

Schwellung und Schmerzen sehr gesteigert.

4. Martha Schulz, 4 Jahre. Gonitis tuberculosa seit 2 Jahren. Rechtwinklige Flexionsstellung. Spindelförmige Anschwellung des rechten Kniees. Bewegungen schmerzhaft. Narben am Knie und Ellenbogen. Injection von 0,2 ccm 1 %iger Lösung 8 Uhr.

Temperatur vor der Injection 7 Uhr Morgens 37,4,
Temperatur nach der Injection 5 Uhr Nachmittags 39,0,
" " " 7 " " 40,2.

Patientin hat in den Tagen vor der Injection namentlich Abends Temperatursteigerungen gehabt.

Ich hielt den Process für einen schon abgelaufenen und hatte das Kind aufgenommen, um die Stellung seines Kniees zu corrigiren. Allein nach der Injection ist nun eine so deutliche Schwellung zu beiden Seiten und an der Vorderfläche des Kniees eingetreten, dass an dem Fortbestehen der tuberculösen Affection nicht mehr gezweifelt werden kann.

B. Fälle, welche am Vortragsabende injicirt wurden.

Rudolf Freitag, 9 Jahre 10 Monate. Coxitis sin. suppurat. Seit Pfingsten 1889 erkrankt. Verschiedene Behandlungsmethoden. — Abduction, geringe Flexion, mässige Schwellung. Injection von 0,5 der Lösung = 0,005.

Wilhelm Semerau, 12 Jahre. Coxitis dextr. Kräftiger Knabe, vor 4 Jahren erkrankt. Nach Gypsverband erhebliche Besserung, scheinbare Verlängerung des rechten Beines. Vor 3 Monaten Recidiv; erhebliche Schmerzen. Abduction, Flexion, Aussenrotation. Beckenabscess bis 2 Finger breit über das Poupart'sche Band reichend. 0,7 injicirt = 0,007.

Max Reisinger, 6 Jahre. Coxitis sin. suppurat. Schwächliches Kind, seit 1½ Jahren bettlägerig. Heftige Schmerzen im Knie und der Hüfte. Injection von 0,3 = 0,003.

Herm. Schlosinsky, 4 Jahre. Handgelenkstuberculose mit Abscessbildung. Ausgeheilte rechtsseitige Hüftgelenksentzündung. Seit 2 Monaten Schwellung der rechten Hand (Jodoforminjection). Starke Röthung, Fluctuation auf der Dorsalseite der Hand, besonders der Gegend des Gelenkes. 0,2 injicirt = 0,002.

M. Spiegelberg, 12 Jahre. Tuberculose der Metatarsalknochen rechts. cum suppurat. et fistulis. Seit 3 Monaten erkrankt. Sehr starke Schwellung des Fussrückens. Nach Incisionen bleiben Fisteln zurück, die stark secerniren. 0,6 injicirt = 0,006.

Charlotte Voutaat. 1 Jahr 2 Monate. Spina ventosa phal. I. digit. IV. sin. Seit 6 Wochen erkrankt. Ziemlich erhebliche Schwellung, mässige Röthung. 0,1 der Lösung injicirt = 0,001.

M. Fromm, 23 Jahre. Fussgelenkstuberculose linkerseits. Seit 3 Monaten erkrankt. Weiche Schwellung am linken, äusseren Knöchel. Bewegungen wenig beschränkt. 0,5 injicirt = 0,005.

C. Fälle, welche schon seit einiger Zeit in Behandlung sind:

1. Willy Ziegelsdorf, 3 Jahre alt. Coxitis sinistra, seit einigen Wochen bestehend. Leichte Abduction und Flexion.

6. November. 1. Injection 0,001. Temperatur vor der Injection 37,1, höchste Temperatur nach der Injection 40,0.
7. November. Normale Temperatur.
8. November. 2. Injection 0,001. Höchste Temperatur am Abend 38,2.
9. November. Normale Temperatur.
10. November. 3. Injection 0,001. Temperatur vor der Injection 36,7, höchste Temperatur nach der Injection 39,8.
11. November. Normale Temperatur.
12. November. 4. Injection 0,001. Temperatur vor der Injection 36,2, höchste Temperatur nach der Injection 39,2.
13. November. Normale Temperatur.
14. November. 5. Injection 0,001. Temperatur vor der Injection 37,0, höchste Temperatur nach der Injection 38,4.
15. und 16. November. Normale Temperatur.

Allmähliche Besserung. Zur Zeit besteht nur noch eine äusserst geringe Behinderung der Bewegungen. Im Augenblicke kann das kranke Bein vollständig gestreckt werden.

2. Tylitzki, $2^1/_2$ Jahre alter Knabe. Coxitis dextra, seit etwa 8 Wochen entstanden. Starke Adduction, Flexion und Schwellung.

6. November 1890. 1. Injection 0,001. Temperatur vor der Injection 37,5, höchste Temperatur nach der Injection 40,7.
7. November. Allmählicher Abfall der Temperatur.
8. November. 2. Injection 0,001. Temperatur vor der Injection 37,5, höchste Temperatur nach der Injection 40,5.
9. November. Normale Temperatur.
10. November. 3. Injection 0,001. Temperatur vor der Injection 37,2, höchste Temperatur nach der Injection 40,2.
11. November. Normale Temperatur.
12. November. 4. Injection. Keine Temperatursteigerung.
13. November. Normale Temperatur.
14. November. 5. Injection 0,002. Höchste Temperatur am Abend 38,2.
15. und 16. November. Normale Temperatur.

Allmähliche Verringerung der Schwellung und Schmerzhaftigkeit. Beide bestehen aber noch in mässigem Grade. Stellung unverändert (wahrscheinlich Epiphysenlösung).

3. Oskar Schleusmer, 6 Jahre alt. Coxitis dextra, seit $1^1/_2$ Jahren bestehend. Starke Flexion, Adduction, pathologische Luxation. Grosser Abscess unter den Glutaeen.

6. November. 1. Injection 0,002. Temperatur vor der Injection 37,8, höchste nach der Injection 39,6.

7. November. Langsamer Abfall der Temperatur.
8. November. 2. Injection 0,002. Keine Temperatursteigerung.
9. November. Temperatur morgens 11 Uhr 38,1, abends 7 Uhr 36,8.
10. November. 3. Injection 0,002. Temperatur vor der Injection 37,4, höchste Temperatur nach der Injection 38,8.
11. November. Langsamer Temperaturabfall.
12. November. 4. Injection 0,002. Höchste Temperatur um 3 Uhr 38°.
13. November. Morgens 9 Uhr 38,9, abends 7 Uhr 36,5.
14. November. 5. Injection von 0,002. Höchste Temp. um 3 Uhr 38,1.
15. November. Morgens 37,3, Mittags 38,0, Abends 36,6.
16. November. Normale Temperatur. Allmälige Abnahme der Schmerzhaftigkeit und Schwellung mit Ausnahme des Abscesses. Die Stellung ist unverändert (patholog. Luxation).

4. Rudolf Weiss, 23 Jahre alt. Gonitis tuberculosa mit Abscess. Seit etwa 1 Jahr entstanden. Kaum nachweisbare Veränderungen in den Lungen.
6. November. Erste Injection 0,01. Temperatur vor der Injection 36,6, höchste Temperatur nach der Injection 39,8. Mehrfaches Erbrechen.
7. und 8. November. Sehr langsamer Abfall der Temperatur.
9. November. Normale Temperatur.
10. November. Zweite Injection 0,01. Temperatur vor der Injection 36,4, höchste Temperatur nach der Injection 40,4. Zwischon 3 und 4 Uhr Nachmittags Schüttelfrost.
11. November. Allmäliger Temperaturabfall.
12. November. Dritte Injection 0,01. Temperatur vor der Injection 37,3, höchste Temperatur nach der Injection 40,7. Schüttelfrost vor dem Ansteigen der Temperatur.
13. November. Temperatur normal.
14. November. Vierte Injection 0,01. Temperatur vor der Injection 36,2, höchste Temperatur nach der Injection 40,6 nach einem Schüttelfrost.
15. November. Schneller Abfall der Temperatur.
16. November. Normale Temperatur. Patient hat nach jeder Injection sehr heftige Athembeschwerden und grosse Pulsfrequenz bekommen. Nach der letzten Injection trat Collaps nach dem starken Schüttelfrost ein, der nach Verabfolgung von Excitantien allmälig verschwand.
Das Knie zeigte nach jeder Injection eine Vermehrung der Schmerzhaftigkeit und Schwellung, die bald wieder verschwand und einer allmälig zunehmenden Besserung Platz machte. Das Knie ist jetzt viel weniger geschwollen als bei Beginn der Behandlung, aber noch fast ebenso schmerzhaft. Der Abscess besteht fort.

5. Karl Posse, 3 Jahre alt. Coxitis tuberculosa sin., vor etwa zwei Jahren entstanden. Jetzt abgelaufene Coxitis mit rechtwinkliger Flexionsstellung und Adduction. Kleiner Abscess unter dem Extensor.
6. November. Injection 0,001. Gar keine Reaction.
10. November. Abscess gespalten, ausgekratzt. Naht. Correctur der Stellung.

Es tritt weder Fieber noch Schmerzhaftigkeit auf. Daher eröffnete ich am 10. November den Abscess. Er war mit eingedicktem, käsigen Eiter erfüllt und von einer dicken, derben Schwiele abgekapselt. Die Stellung des Beines in der Hüfte wurde corrigirt und ein Gypsverband angelegt, in welchem noch eben der kleine Patient ohne Fieber und Schmerz daliegt.

Das Verhältniss, in welchem der nachfolgende oder voranzuschickende chirurgische Eingriff zur Injectionsbehandlung mit dem Koch'schen Mittel steht, kann selbstverständlich nur nach reichen und vielseitigen Erfahrungen über die Anwendung desselben bei den Gelenk- und Knochentuberculosen gemacht werden. Ein Mittel, welches uns die nach einer Resection oder Arthrektomie zurückbleibenden krankhaft veränderten Gewebe zerstört, soweit sie nicht von Messer, Scheere und Löffel fortgeschafft worden sind, haben wir uns gesichert, seit wir unseren bezüglichen Operationen die Aufgabe stellten, alles Kranke zu entfernen. Wenn wir das in dem Koch'schen Mittel finden, so ist alles erreicht, was unsere Kunst verlangte. Mit der specifischen Einwirkung desselben, wie Koch sie annimmt und schildert, werden wir alles, was wir unseren Operationen an tuberculösen Gliedern noch gewünscht haben, verschaffen, wir werden dann nach Eröffnung der sogenannten Senkungsabscesse mit den Recidiven nicht mehr zu kämpfen haben. Die Entfernung des käsigen Eiters und die breite Eröffnung der Abscesse würde bei der Spondylitis vertebrarum den Process abschliessen und seine Residuen beseitigen.

IV. Larynxtuberculose.

Unter 4 Fällen von Larynxtuberculose, von welchen drei heute Morgen die erste Injection erhalten haben, sowie über einen weitern, seit dem 10. November behandelten, will ich kurz hinweggehen, da ich doch die kranke Stelle nicht allen meinen hochverehrten Zuhörern zeigen kann. Die Herren Professoren v. Ziemssen und Gerhardt haben heute Morgen die Patienten untersucht und wollen auch heute Abend untersuchen. Zu ihnen wird sich noch unser verehrter Gast, Prof. Schnitzler aus Wien, gesellen. Sie werden den Eintritt der Röthung und Schwellung im Kehlkopfinnern constatiren.

1. Kegel, 28 Jahre alt; seit $1^1/_2$ Jahren Heiserkeit und Husten. Alte wahrscheinlich schrumpfende Phthise. Dämpfung hinten beiderseits bis zum Angulus scapulae, vorn rechts bis zur zweiten Rippe, links bis zur Clavicula. Intraarytaenoide Ulceration und Infiltrationen über den Aryknorpeln.
Injection von 0,01 der Lösung.
Temperatur vor der Injection 36,6°,
1 Uhr: 37,3°,
5 „ 38,3°,
7 „ 39,2°,
9 „ 39,5°.
Um 9 Uhr ist die Umgebung der Ulceration im Larynx stark geschwellt und geröthet, wie bei acuter Entzündung.

2. Gendrich, 42 Jahre alt. Seit 3 Jahren Phthisis, seit 3 Wochen heiser. Vorgeschrittene Lungenphthise beiderseits. Ulcerationen und Zacken am Stimmbande und Taschenbande links.
Injection von 0,005.

Temperatur vor der Injection 36,7°,
1 Uhr: 37,3°,
5 „ 37,6°,
7 „ 38,5°,
9 „ 38,9°.

Umgebung der Ulcera stark geröthet, linkes Stimmband stark geschwollen.

3. Nelske, 27 Jahre. Seit 3 Jahren Phthisis pulmonum und andauernd heiser. Spitzeninfiltrate beiderseits hinten bis zum Schulterblattwinkel, vorn bis zu der Clavicula reichend. Laryngitis submucosa diffusa. Epiglottis und Plicae aryepiglotticae stark infiltrirt. Ulcerationen beider Stimmbänder.

Injection von 0,005.

Temperatur vor der Injection 37,0°,
1 Uhr: 37,5°,
3 „ 38,0°,
5 „ 40,1°,
7 „ 40,9°,
9 „ 39,8°.

Epiglottis etwas stärker geschwollen, Larynxschleimhaut überall unverändert blass.

Der vierte Fall von Tuberculosis laryngis, welcher schon seit einiger Zeit in Behandlung ist, betrifft den

Landwirth Wussow, 31 Jahre. Seit beinahe 2 Jahren heiser. Geringe kaum nachweisbare Spitzenaffection. Geringe Ulcerationen und polypenähnliche Wucherungen in dem vorderen Glottiswinkel und am Rande der Epiglottis.

10. November 1890. Injection 0,2 ccm 1%iger Lösung = 0,002.
Temperatur vor der Injection 36,7.
Höchste Temperatur nach der Injection 40,1.
11. November. Langsamer Abfall der Temperatur.
12. November. Injection von 0,02. Temperatur steigt auf 38,2.
13. November. Normale Temperatur. Patient hat in der Nacht ein Gewebestück ausgehustet, das aus dem Kehlkopf abgerissen ist. Mikroskopisch Tuberkel und Riesenzellen nachweisbar.
14. November. Injection von 0,03, Abends Temperatur 38,4.
15. November. Normale Temperatur.
16. November. Injection 0,04, Abends Temperatur 38,7.

Den Vorführungen der Larynxtuberculose lasse ich noch einen fünften Fall folgen — den des kräftigen, und gesund aussehenden Mannes, den Sie hier vor sich sehen. Derselbe leidet, meiner Ansicht nach, an einem Carcinoma laryngis, und zwar des linken wahren Stimmbandes. Die Collegen Gerhardt und v. Ziemssen sind meiner Ansicht beigetreten. Wir haben ihm heute Morgen die Maximaldosis von 0,01 injicirt, also mehr als noch einmal so viel, wie bei den Patienten Gendrich und Nelske.

Er hat kein Fieber, ja gar keine Störung seines Allgemeinbefindens davon getragen. Seine Temperatur betrug heute Morgen 36,6 und beträgt eben 36,5.

Wer da weiss, welche Schwierigkeiten die Diagnose eines Carcinoma laryngis im Anfange, also gerade zu der Zeit, wo unser Eingriff dauernde Rettung bringen kann, machen kann, wer, wie

ich, es erlebt hat, dass die beliebte Stückchendiagnose auf Nichtcarcinom lautet, wo es sich um Carcinom handelt, und auf Carcinom, wo Tuberculose vorliegt, der wird verstehen, wie sehr ich über das neue, unsere Diagnose sichernde, ja zur Gewissheit erhebende Mittel mich freuen muss. Ein schlagenderes Beispiel für seinen hohen Werth kann kaum gefunden werden, als die Gegenüberstellung dieser meiner Fälle!

Hochverehrte Versammlung! Ich bin am Ende meiner Demonstrationen. Dieselben haben Ihnen ein Unzweifelhaftes vorgeführt: die Thatsache, dass die subcutane Application des Koch'schen Mittels in den vom Tuberkelbacillus angegriffenen und veränderten Organen der Haut und Schleimhaut, den Lymphdrüsen, den Gelenken und den Knochen Veränderungen herbeiführt, welche in Schwellungen, Röthungen und Zunahme der Schmerzhaftigkeit, wie der Functionsstörungen bestehen — und zwar Veränderungen, welche in andersartig als tuberculös erkrankten Geweben des menschlichen Körpers sich nicht geltend und bemerkbar machen, nicht an den Producten der Syphilis und nicht an den Producten der Carcinomatose und nicht an gesunden Menschen. Wir kennen kein Mittel, das auch nur eine diesem vergleichbare und analoge Wirkung herbeiführte. Es ist daher diese Thatsache allein und für sich schon eine, die das allergrösste ärztliche Interesse in Anspruch nimmt und von einer enormen therapeutischen Bedeutung ist. Von einer entfernten Körperstelle aus, lediglich durch den Transport, welchen das kreisende Blut besorgt, beeinflussen wir einen localen Krankheitsherd in einer ebenso sicheren als bestimmten Weise, ausnahmslos und gleichartig. Die örtliche Einwirkung ist verbunden mit einem hohen und schweren Fieber, welches in schnellem Ansteigen der Körpertemperatur, grosser Pulsfrequenz, leicht icterischer Verfärbung der Haut, Kopfschmerz, Uebelkeit, Erbrechen, Reissen in den Gliedern, Erschöpfung, Mattigkeit und Zerschlagenheit sich offenbart. Das sind die ersten Wirkungen des Koch'schen Mittels und diese Ihnen, m. H., heute zu zeigen, war die Aufgabe, welche ich von dem berühmten Entdecker desselben mir habe stellen lassen.

Aber noch mehr! Ich habe Ihnen an den Lupuskranken und einem kleinen mit einer tuberculösen Coxitis behafteten Patienten zeigen können, dass die Anwendung des Mittels, welche Sie, meine Herren, gesehen haben, ebenso unzweifelhaft und deutlich Rückbildungsvorgänge in den tuberculös erkrankten Geweben und Organen hervorruft. Das tuberculöse Geschwür am Proc. alveolaris des Oberkiefers und am harten Gaumen ist in Benarbung begriffen. Der eine der Lupusfälle ist so gut wie vollständig geheilt — und der zweite Lupusfall, die Frau Wachter hat die grösste Zahl der Knötchen verloren und eine Besserung erfahren, wie sie augenfälliger gar nicht sein kann. Die seit wenigen Wochen bestehende Coxitis des Ziegelsdorf hat ihre Schmerzhaftigkeit verloren, die Beweg-

lichkeit ist grösser geworden, die Schwellung kaum noch nachweisbar, und es ist mir eben vor Ihnen gelungen, das bis dahin flectirt gehaltene Bein schmerzlos und vollständig zu strecken.

Diese Thatsachen genügen, um die Anwendung des Mittels in den Fällen unserer chirurgischen Localtuberculosen einem jeden Chirurgen so angelegen als empfohlen sein zu lassen. Wir geben uns der Hoffnung hin, dass der Entdecker des Tuberkelbacillus auch das Mittel entdeckt hat, die schädlichen Wirkungen dieser Noxe zu hemmen und endlich zu bannen.

Schliessen kann ich aber nicht eher, als bis Sie, erlauchte Gäste und hochverehrte Collegen, mir gestattet haben, mit meinem innigen und aufrichtigen Danke an Koch für die Erlaubniss zu diesen Demonstrationen, auch den Ihrigen zu verbinden.

Wir gehen mit der Huldigung vor der Grösse des Forschers, mit dem Danke an unseren berühmten und hochherzigen Collegen auseinander.

Gedruckt bei Julius Sittenfeld in Berlin W.

Verhandlungen

der

Freien Vereinigung der Chirurgen Berlins.

Herausgegeben

von den Schriftführern

E. Sonnenburg, J. Israël, C. Langenbuch.

Jahrgang IV.
1891.

Separatabdruck aus der „Deutschen Medicinischen Wochenschrift" 1891 und 1892.
Redacteur: Geh. Sanitätsrath Dr. S. Guttmann.

Leipzig.
Verlag von Georg Thieme.
1892.

Inhaltsverzeichniss.

Abscessus subphrenicus . . . . . I. 73.
Aneurysmenpräparate . . . . . I. 21.
Aneurysma der A. carotis communis . . . . . I. 40, 71.
Bauchverletzung . . . . . I. 74.
Blasenhernien . . . . . I. 16.
Carotis communis, Aneurysma der . . . . . I. 40.
Chopart-Helferich'sche Operation . . . . . I. 82.
Coxitis gonorrhoica mit Spontanluxation . . . . . I. 49.
Defect der Ohren . . . . . I. 24.
Dermoid des Nabels . . . . . I. 16.
Echinococcus des Beckenzellgewebes . . . . . I. 69.
Exarticulation des Schultergürtels und Armes . . . . . I. 70.
Exostosen am Schädel und Gesicht . . . . . I. 45.
Extrauterinschwangerschaft . . . . . I. 66.
Fibrosarkomatose der Haut . . . . . I. 72.
Fractur des Kehlkopfs . . . . . I. 67.
Gallenblasenerkrankung . . . . . I. 43.
Gallenblasenchirurgie . . . . . I. 56.
Gastroenterostomie . . . . . I. 24, II. 10.
Gesichtsatrophie, halbseitige . . . . . I. 45.
Handgelenk, Spontanluxation . . . . . I. 34.
Handzermalmung . . . . . I. 42.
Harnblasenzerreissung . . . . . I. 16.
Hautgeschwülste des Kopfes . . . . . I. 20.
Hernia gangränosa . . . . . I. 80.
Hüftgelenkresection . . . . . I. 9.
Ileopsoas, clonischer Krampf des . . . . . I. 20.
Ileus . . . . . I. 33, II. 15.
Ileusfälle . . . . . I. 42, II. 32.
Kehlkopfpapillome . . . . . I. 4.
Kehlkopffractur . . . . . I. 67.
Keloïde multiple . . . . . I. 19.
Kniegelenkentzündung . . . . . I. 7.
Knochenimplantation . . . . . I. 28.
Koch'sches Verfahren in der Charité . . . . . I. 5.

Kopfverletzung . . . . . I. 85.
Kropfexstirpation . . . . . I. 51.
Leberchirurgie . . . . . I. 56.
Lithotripsie bei Fremdkörpern in der Harnblase . . . . . I. 42.
Lupus mit Tuberkulin behandelt . . . . . I. 8, 10, 11.
Lymphosarkom . . . . . I. 54.
Magenresection . . . . . I. 27.
Magenbewegung und Chemismus . . . . . I. 27.
Maschinenverletzung des Oberarmes . . . . . I. 74.
Myositis chronica . . . . . I. 34.
Nabeldermoid . . . . . I. 16.
Nierenpräparate . . . . . I. 84, 85.
Nierenchirurgie, Beziehungen der Syphilis zur . . . . . II. 26.
Ohren, Defect der . . . . . I. 24.
Orbitalwand, Fractur der unteren . . . . . I. 55.
Osteoplastik durch Invagination . . . . . I. 3.
Ostitis gummosa, Spontanfractur . . . . . I. 52.
Papillome des Kehlkopfs . . . . . I. 4.
Patellarfracturen . . . . . I. 22.
Peritonitis tuberculosa . . . . . I. 51.
Plastische Operationen in alten Zeiten . . . . . I. 24, II. 3.
Proctitis ulcerosa syphilitica . . . . . I. 82.
Prostatablutung, Tod . . . . . I. 82.
Pyämie bei Stein im Ureter . . . . . I. 47.
Rindenepilepsie . . . . . I. 53.
Rippenresection . . . . . I. 7.
Rückengeschwulst (Fibrom) . . . . . I. 24.
Sarkom der Tibia . . . . . I. 47, 55.
Sattelnasen, Operation der . . . . . I. 35.
Schnürfurchen, intrauterine . . . . . I. 19.
Schwanzähnliche Geschwulst . . . . . I. 10.
Schultergürtelentfernung . . . . . I. 70.
Spontanfractur bei Ostitis gummosa . . . . . I. 53.
Spontanpyämie . . . . . I. 75.
Stein im Ureter bei Pyämie . . . . . I. 47.
Stichverletzung des Schädels und Gehirns . . . . . I. 77.
Syphilis und Nierenchirurgie . . . . . II. 20.
Syphilitische Mastdarmerkrankung . . . . . II. 37.
Tuberkulinbehandlung in der Charité . . . . . I. 8.
Tibiasarkom . . . . . I. 47, 55.
Trepanation bei traumatischer Rindenepilepsie . . . . . I. 53.
Tuberculöse Peritonitis . . . . . I. 51.
Verbandscheere . . . . . I. 56.
Vulvatumor . . . . . I. 26.

Namenverzeichniss.

Adler I. 40, 43, 47, 75. 82.
v. Bardeleben I. 7, 8, 12.
Bartels I. 10.
v. Bergmann I. 3, 8, 16, 20, 22, 23, 28, 32, 33.
Bode I. 33.
Freudenberg I. 50.
P. Gueterbock I. 16, 42, 50.
Gurlt I. 24. II. 3.
Hadra I. 25.
E. Hahn I. 15, 24, 25, 26, 27, 32, 33, 60, 78, 79, 80, 82, II. 10, II. 37.
Heilmann I. 33, II. 15.
J. Israel I. 10, 15, 16, 20, 35, 39, 42, 63, 64, 65, 73, 79, 84, II. 20, II. 32.
Karewski I. 40, 45, 49.
A. Köhler I. 5, 33, 52, 53, 56.
R. Köhler I. 4, 10, 24, 51.
W. Körte I. 25, 26, 66, 70, 79, 80, 84.
Langenbuch I. 33, 52, 59, 63, 64, 65, 66, 71, 72, 73, 74, 76, 84.
G. Lewin I. 53.
Lindner I. 13, 24, 26, 33, 51.
Muhlack I. 8, 13.
Nasse I. 19, 20.
Nicolai I. 66, 75.
Rose I. 22, 23, 76, 84.
Rosenheim I. 27.
Rotter I. 24, 63,
Rubinstein I. 50.
Salzwedel I. 9, 21.
Settegast I. 26.
Scheier I. 67, 69.
Schimmelbusch I. 21.
Schlange I. 19, 45, 75, 76, 84.
Schneider I. 66.
Schuchardt I. 13.
Schüller I. 68.
Sonnenburg I. 11, 42, 45, 62, 75, 77, 78, 79, 80, 82
Strohe I. 24.
Westphal I. 55.
J. Wolff I. 23, 38, 39, 45.

I.

Verhandlungen.

Sitzung am 12. Januar 1891.

Vorsitzender: Herr Bardeleben; Schriftführer: Herr Langenbuch.

1. Herr v. Bergmann giebt vor der Tagesordnung folgende ihm zugegangene schriftliche Erklärung des Herrn Gluck zu Protokoll.

Berlin, 4. Januar 1891. In zwei Veröffentlichungen wurde von mir im Sommer 1890 neben der Fremdkörperimplantation im allgemeinen die sogenannte **Invaginationsmethode der Osteo- und Arthroplastik** ausführlich erörtert und empfohlen. In der festen Ueberzeugung, ein Verfahren zu besitzen, mit Hülfe dessen wir selbst grosse Knochendefecte dauernd zu ersetzen vermöchten, durch Elfenbeininvagination in die Markhöhle, knüpfte ich weitgehende Hoffnungen an diese Idee, welche mich seit vielen Jahren beschäftigte. Die Einheilung kleinerer Fremdkörper legte den Gedanken nahe, grössere anzuwenden, und die Arthroplastik zu versuchen. Der Verlauf war bei den Gelenkimplantationen primär ein so überraschend günstiger, dass die Fälle wiederholt vorgestellt wurden, und an einem derselben die active Beweglichkeit des künstlichen Kniegelenks demonstrirt werden konnte.

Das Endresultat der allerdings an resecirten tuberculösen Gelenken vorgenommenen Implantationen grosser Fremdkörper rechtfertigt nun bislang nicht die kühnen Hoffnungen, welche ich für die Zukunft der Methode hegte. Die Fremdkörper können wohl dabei temporär einheilen, doch selbst nach völliger Vernarbung der äusseren Wunde haben sie in meinen Fällen zu Fistelbildung und localen Reizerscheinungen geführt.

Diese Reizerscheinungen veranlassten Secundäroperationen, um das tuberculöse Recidiv auszuräumen und den Fremdkörper zu entfernen. In einem Falle von spitzwinkliger Ankylose nach fungöser Gonitis mit hochgradiger Atrophie und Verkürzung hoffte ich die Amputation umgehen zu können. Nach Einpflanzen eines Fremdkörpers zwischen die resecirten Knochenstümpfe trat primäre Vernarbung der äusseren Wunde ein. Späterhin bildeten sich auch hier Fisteln, ausgedehnter Fungus der Weichtheile, und erst die Amputation führte zur Heilung des Patienten.

Nur in zwei Fällen (Resection wegen tuberculöser Caries des Hand- und Kniegelenks) liegen die implantirten Fremdkörper noch in den Gelenkräumen, es sind aber auch da Fisteln vorhanden. Bei dem Kniegelenke fand die Implantation vor einem halben Jahre statt. Die Patienten werden mit Koch'scher Lymphe behandelt, auf deren Injection sie regelmässig reagiren. Der Patient mit Resection des Kniegelenks hat bei Bewegungen keine Schmerzen, auch die Festigkeit scheint eine genügende zu sein. Die vorhandenen Fisteln

dürften jedoch in beiden Fällen früher oder später einen secundären Eingriff veranlassen, um den Fremdkörper wieder zu entfernen. Bei den übrigen Fällen von Gelenkimplantation sind die Fremdkörper bereits wieder entfernt, und sind weitere Störungen im Heilungsverlaufe nicht eingetreten.

Der Versuch, grössere aseptische Elfenbeincylinder einzuheilen, war an sich gerechtfertigt, spätere Untersuchungen werden ein definitives Urtheil über die Bestrebungen auf diesem Gebiete fällen, nach meinen Mittheilungen wird man jedoch von der Gelenkimplantation in der Klinik zunächst bei Tuberculose Abstand nehmen müssen.

Wenn ein ernstes Leiden und lange Abwesenheit mich verhinderte, obige Erklärung schon früher abzugeben, so darf ich es nicht unterlassen, dieselbe nach meiner Rückkehr zu veröffentlichen.

Ich muss es um so lebhafter bedauern, dass ich infolge eigenen Versehens in v. Langenbeck's Archiv Bd. XLI Heft I im Herbst dieses Jahres meinen im April 1890 auf dem Chirurgencongress gehaltenen Vortrag in einem Augenblicke erscheinen liess, als meine Auffassung von der weitgehenden Bedeutung der Fremdkörperimplantation für das Skelett in der Form, wie ich sie daselbst zum Ausdruck gebracht habe, besonders durch den Verlauf der klinischen Fälle, sehr bedeutender Einschränkungen bedurfte.

2. Herr R. Köhler: **Multiple Kehlkopfpapillome.** In der Octobersitzung unserer Vereinigung, gelegentlich der Vorstellung eines Patienten mit Kehlkopfpapillomen seitens des Herrn Sonnenburg, erwähnte ich, dass ich einen ganz ähnlichen Fall zur Zeit in Behandlung hätte. Ich bin heute leider in der Lage, Ihnen den Kehlkopf demonstriren zu können. In Bezug auf die Krankengeschichte will ich mich kurz fassen und kann das um so mehr, als Herr College Bornemann aus Kopenhagen die weitere Veröffentlichung des Falles übernommen hat.

Es handelte sich um ein Kindchen von 14 Monaten, welches schon seit seinen ersten Lebensmonaten an Athmungsbeschwerden litt und in der Behandlung des Herrn Collegen Rosenberg sich befunden hatte. Die laryngoskopische Untersuchung eines so kleinen Kindes stiess selbstredend auf grosse Schwierigkeiten, so dass eine absolut sichere Diagnose nicht möglich war, doch war es in hohem Grade wahrscheinlich, dass es sich um multiple Papillome des Kehlkopfes handle.

Bei der Aufnahme zeigte der übrigens wohlgenährte kleine Knabe auch in der Ruhe Athemnoth; man hörte deutlich Stridor, das Kind war vollkommen stimmlos. Wurde es durch irgend etwas erregt, so wurde die Athemnoth beängstigend. Der Fall indicirte nach meiner Meinung die Laryngofissur, welche ich denn auch am 21. September vorigen Jahres ausführte. Ich schickte zunächst die Tracheotomie voraus, und zwar die superior. Wenn man von der Trachealwunde aus den Ringknorpel und dann den unteren Theil des Schildknorpels spaltet, so gelingt das Auseinanderziehen der relativ grossen Wunde so gut, dass man am hängenden Kopf sehr schön den Ansatz der Stimmbänder erkennen und ihre Verletzung bei der weiteren Spaltung des Knorpels sicher vermeiden kann. Ich bin bis jetzt in 3 Fällen in dieser Weise verfahren und kann dieses Vorgehen nur empfehlen.

Wir fanden nun bei unserem Kindchen bei der Laryngofissur fast das ganze Lumen des Kehlkopfes ausgefüllt mit unzähligen hornartigen, zapfenförmigen Papillomen sehr derber Consistenz, die nur noch an der hinteren Peripherie des Kehlkopfes einer dünnen Sonde den Durchgang nach dem Pharynx gestatteten. Die Wucherungen wurden mit dem scharfen Löffel entfernt. Einen Theil derselben, welcher ein gewöhnliches Reagensglas $1^1/_2$ cm hoch anfüllt, erlaube ich mir Ihnen hier zu zeigen. Das Kind ver-

trug den Eingriff sehr gut. Anfangs October war die Kehlkopfwunde geschlossen, und stellte sich auch eine Andeutung von Stimme wieder ein; die Aussenöffnung der Canüle konnte lange Zeit verschlossen bleiben, ohne dass Athemnoth eintrat. Dieser relativ gute Zustand hielt indessen nur wenige Wochen an, bald trat wieder Dyspnoe bei Verschluss der Canüle ein. Offenbar handelte es sich um ein Recidiv der Papillome. Wir liessen nun, um das Kehlkopflumen offen zu halten, eine Störk'sche Canüle anfertigen, deren durch den Kehlkopf gehende geschlossen eingeführte Branchen nach der Einführung auseinander federn. Sollte ein nennenswerthes Resultat damit nicht erzielt werden, so war bei dem sehr guten Kräftezustand des Kindes eine Wiederholung der Laryngofissur geplant. Wir kamen nicht dazu. Nachdem 8 Wochen nach der Operation verflossen waren und der kleine Patient sich bis dahin immer ganz munter befunden hatte, trat Diphtheria faucium ein, welche die Verlegung des Kindes nach der Klinik des Herrn Geh. Rath Henoch nothwendig machte, auf welcher dasselbe am nächsten Tage starb.

Ich bin deshalb in der Lage, Ihnen den Kehlkopf des Kindchens zu zeigen. Von Interesse ist zunächst das Verhalten der Trachealöffnung. Man sieht, wie ein klappenartiger Vorsprung von dem oberen Rande der inneren Trachealöffnung über einen grossen Theil derselben sich legt und wie ein Ventil wirkt. Denken wir uns, dass bei Lebzeiten dieses Ventil wegen der Succulenz der Gewebe viel grösser ist, als es sich hier zeigt, so ist klar, dass hierdurch die ganze Oeffnung geschlossen wurde. Im Innern des Kehlkopfes finden sich zahllose kleine Papillome, welche namentlich die linke Seite und die Stimmbandgegend einnehmen. Die Epiglottis ist frei. An der Aussenseite des Kehlkopfes in der Mittellinie zeigt sich eine feine weissliche Narbe von der Spaltung des Knorpels herrührend. Ring- und Schildknorpel erweisen sich solid vereinigt.

3. Herr A. Koehler: **Allgemeine Uebersicht über die Anwendung der Koch'schen Methode in der chirurgischen Klinik der Charité.** In den letzten 8 Wochen (Mitte November 1890 bis Mitte Januar 1891) sind auf der Bardeleben'schen Klinik im ganzen 59 Kranke, welche an den verschiedensten chirurgischen, auf Tuberculose beruhenden Krankheiten litten, mit Injectionen Koch'scher Flüssigkeit behandelt. Darunter waren 24 Kinder und 35 Erwachsene, unter den Erwachsenen 28 Männer und 7 Frauen resp. Mädchen. Von diesen 59 Patienten haben 4 die Klinik geheilt oder gebessert verlassen; bei dreien wurden die Injectionen ausgesetzt, und einer ist 4 Tage nach der letzten Injection an alter Hirn- und Darmtuberculose gestorben. Patient, ein 3 Jahre alter Knabe, litt an Coxitis sin., angeblich nach einem Fall auf die Hüfte. 6 Wochen Streckverband ohne Erfolg. 10 Wochen nach dem Fall erste Injection von 0,001; geringe örtliche Reaction, hohes Fieber. Im ganzen 7 Injectionen von 0,001—0,003. 2 Tage nach der letzten Injection Resectio femoris, bei welcher es sehr auffallend war, dass die fungös entarteten Theile ohne Scheere, ohne scharfen Löffel, einfach mit den Fingern entfernt werden konnten. 2 Tage nach der Resection Tod im Collaps. Bei der Section fanden sich 7 bohnen- bis kirschgrosse Solitärtuberkel im Gehirn, zahlreiche tuberculöse Darmgeschwüre, Caries der zwei ersten Lendenwirbel mit eitriger Psoitis rechts, eitriger Zerfall der Bronchialdrüsen.

Bei 3 Patienten wurden die Injectionen bald wieder aufgegeben, weil keine Reaction bemerkt wurde. Einer hatte Acne rosacea, einer alte Osteomyelitis femoris und eine (27 Jahre alte Frau) ein grosses Geschwür in der rechten Leistengegend (s. u.).

Gebessert entlassen wurde ein Patient mit Ulcus rodens; er wollte sich in seiner Heimat derselben Behandlung unterziehen.

Geheilt entlassen sind 3 Patienten. Eine 49 Jahre alte Frau mit Entzündung des linken Ellenbogengelenks und einer Fistel am rechten Handgelenk (s. u.). Ein 23 Jahre altes Mädchen mit frischer Coxitis dextra, bei welcher Schmerz und Schwellung auffallend schnell zurückgingen (s. u.). Ein 25 Jahre alter Mann, seit 13 Jahren 3 mal an seinem linken Ellenbogengelenk operirt, seit 8 Tagen wieder Schwellung und Schmerz zeigend. Faustgrosse, mit krümlichem Eiter angefüllte Höhle. Sehr deutliche Reactionserscheinungen, örtlich und allgemein. Schnelle Verkleinerung der Höhle; Heilung in kaum 4 Wochen.

Von den übrigen 51 Patienten befinden sich 4 seit 8 Wochen, 11 seit 7 Wochen, 17 seit 6, 6 seit 5, 3 seit 4, 5 seit 3 Wochen und die übrigen 5 erst seit kürzerer Zeit in Behandlung.

Bei den meisten ist die Dosis von 10 mg weit überschritten; so bekamen 3 Patienten bei der letzten Injection schon 30, je einer 35, 40, 50 mg; ferner 5 Patienten 60, 2 Patienten 90 und einer sogar 200 mg.

Wurde nach einer Injection eine sehr heftige Reaction beobachtet, dann wurde das nächste mal eine geringere, oder höchstens dieselbe Dosis injicirt; ebenso wurde verfahren, wenn aus irgend einem Grunde (z. B. Mangel an Material, intercurrente Krankheiten) die Injectionen eine zeitlang ausgesetzt waren. Für den Heilerfolg, und für diagnostische Zwecke wurde eine mässige Reaction für ausreichend erachtet.

Eine Reihe von Fällen zeigte eine ganz auffallende Besserung bei dieser Art, die Methode auszuüben.

In dem einen Falle handelte es sich um eine frische Kniegelenksentzündung, bei welcher die Auswaschung ohne Erfolg vorgenommen war (s. u.).

Bei dem zweiten um Caries tarsi; ein grosser Theil der Fusswurzel- und Metatarsalknochen war entfernt; die grosse Höhle schloss sich überraschend schnell (s. u.).

In dem dritten Falle bestand eine ätiologisch unklare Facialislähmung bei einem 23 Jahre alten Manne. Aus verschiedenen Gründen konnte an eine Felsenbeinerkrankung gedacht werden. Es wurde injicirt, der Kranke reagirte auf die sehr kleinen Dosen (0,001, 2 und 3). Nach der dritten Injection wurde die Facialislähmung, welche 10 Wochen lang jeder Behandlung getrotzt hatte, so schnell besser, dass jetzt kaum noch etwas davon nachzuweisen ist. (Die Zahl dieser schnell und bedeutend gebesserten Fälle liesse sich leicht aus unserer Liste vermehren.)

Auf die bei uns beobachteten Folgen der Injection, auf die Reactionserscheinungen näher einzugehen, hielten wir für überflüssig, weil Koch selbst, Fraentzel und R. Koehler schon vor längerer Zeit alles wesentliche darüber berichtet haben. Ob einzelne merkwürdige Abweichungen auf individuellen Unterschieden, oder darauf beruhen, dass die frisch hergestellte 1% ige Lösung energischer wirkt, als eine etwas ältere, oder ob endlich die verschiedenen „Ernten“ nicht ganz identisch sind, das können wir vorläufig nicht wissen. Die Erklärung dafür, wie für manches andere, bleibt auf diesem neuen Gebiete bis jetzt noch der geistreichen Speculation überlassen.

Der besseren Uebersicht wegen haben wir unsere 59 Fälle in zwei Gruppen aufgestellt: Die Gruppe A (19) ist für diagnostisch wichtige Fälle; bei denen der Gruppe B kam es von vorn herein auf die antituberculöse Wirkung an (40 Fälle). Es befinden sich darunter 6 Fälle von Erkrankung der Haut (Lupus, Lepra, Ulcus rodens, andere Geschwüre), 3 der Drüsen, 12 der Knochen, 29 der Gelenke, 1 des Larynx, 3 Fistulae ani und mehrere Abscesse.

Aus der Gruppe A ist besonders Fall 1 hervorzuheben: 69 Jahre alter

Mann; Ulcus rodens am linken Auge. Keine Allgemeinreaction auf 0,005. Merkwürdige Vernarbung des Geschwürs bis auf einzelne kleine Stellen in 5 Tagen. Nach 0,015 zweifelhafte örtliche, keine allgemeine Reaction; nach 0,02 starkes Uebelbefinden, Fieber. Nach 3 Wochen gebessert entlassen; ein nennenswerther Zerfall der Narbe war in dieser Zeit nicht eingetreten.

Bei einem zweiten grossen Geschwür waren die Injectionen ohne Erfolg. Ausgedehnter Zerfall der Haut in der rechten Leiste bei einer 27 Jahre alten Frau. Aetiologie dunkel. Injectionen bis 0,01. Keine allgemeine Reaction, keine Veränderung am Geschwür.

Der Patient mit Lepra zeigte nie allgemeine Reaction. Von den deutlichen örtlichen Veränderungen ist es vorläufig nicht bestimmt zu sagen, ob sie Folge der Injectionen oder der vollständig geänderten Lebensweise sind. Er hat bis jetzt 10 Injectionen, die letzte zu 0,2, bekommen.

Aus Gruppe B sind verschiedene Fälle schon erwähnt; von grossem Interesse sind ausserdem 2 Patienten mit Lupus (s. u.). 8 Kinder, bei denen nach Resection des Hüftgelenks Narben mit und ohne Fisteln zurückgeblieben waren, und 5 Patienten mit frischer Coxitis hatten häufig nur geringe örtliche Reaction bei kleinen Gaben; die allgemeine Reaction war von vornherein deutlicher. Fast ausnahmslos trat bei ihnen bald Nachlass der Empfindlichkeit und Besserung der Beweglichkeit ein. Ein 23 Jahre altes Mädchen mit Coxitis konnte nach 5 Wochen umhergehen; das Hüftgelenk war nahezu frei beweglich. Bei ihr schien die Heilung im Streckverbande unter Mitwirkung der Injectionen entschieden schneller und vollständiger erfolgt zu sein, als es im Streckverbande allein zu geschehen pflegt.

Bei den Männern von Stabsarzt Salzwedel, bei Frauen und Kindern von Stabsarzt Muhlack ausgeführt, haben diese Injectionen (bis zum 12. Januar 530) bis jetzt noch nicht ein einziges mal örtlich oder allgemein bedenkliche Folgen gehabt. Princip war allerdings das Anfangen mit sehr kleinen Dosen (1—5 mg), welche entweder häufig (alle 2 Tage) mit geringer Steigerung oder jeden 5., 6. Tag in schneller steigender Menge gereicht wurden. Ein Unterschied in der Wirkung war dabei nicht zu finden. Bei Kindern und Frauen wurde vormittags, bei den Männern erst nachts injicirt, damit auch zur Zeit der klinischen Visiten Patienten im Reactionsstadium beobachtet werden konnten. — In der Technik wurden die Koch'schen Vorschriften befolgt; oft wurden die Spritzen, um sie gehörig zu trocknen, nach der Reinigung mit Alkohol noch mit Aether ausgespritzt; zuweilen wurde die Pravaz'sche Spritze mit Asbeststempel benutzt.

Auf die Weiterbehandlung im chirurgischen Sinne wurde besonderes Gewicht gelegt; Ruhe und Distraction bei Gelenken, Sorge für freien Abfluss, eventuell antiseptische Tamponade bei Höhlen und Fisteln u. s. w. Die Combination chirurgischer Eingriffe mit der Koch'schen Behandlung ist noch nicht genügend gewürdigt.

4. Herr Bardeleben stellt folgende Patienten vor: a) 25 Jahre alten Mann, dem vor einem halben Jahre **wegen Rippencaries allmählich 51 cm von 4 Rippen entfernt waren,** und der durch die folgende profuse Eiterung sehr erschöpft war. Er zeigte ganz bedeutende örtliche und allgemeine Reaction und hat bis jetzt (seit dem 20. November) 11 Einspritzungen, die letzte zu 0,05 bekommen. Der grosse geschwürige Defect hat sich ganz bedeutend verkleinert (an der schmalsten Stelle von 4 zu $^1/_2$ cm Breite); der Patient hat seit Anfang Januar, also in 6 Wochen, 11 kg zugenommen.

b) 26 Jahre alter Mann mit **ätiologisch unklarer Kniegelenksentzündung,** welche nach antiseptischer Auswaschung eher schlimmer, als besser geworden war. Am 28. November erste Injection. Starke Reaction, beson-

ders schwerzhaft war der Condylus internus tibiae. Patient hat bis jetzt 8 Einspritzungen, die letzte zu 0,035 erhalten. Der Umfang des Knies hat um 3 cm abgenommen, die Schmerzhaftigkeit ist vollständig geschwunden.

c) 49 Jahre alte Frau mit einer **Fistel am geschwollenen rechten Handgelenk und geschwollenem, schmerzhaftem linken Ellenbogengelenk.** Spitzenkatarrh an beiden Lungen. Patientin bekam 10 Einspritzungen, von 0,001—0,03, ohne zu reagiren; aber in 14 Tagen war die Fistel geschlossen, die Gelenkschwellungen fast vollständig zurückgegangen.

d) 29 Jahre alte Frau, mit activem **Schlottergelenk nach Resectio cubiti** vor 12 Jahren, und kleinem Abscess in der Narbe. Oertliche und allgemeine Reaction schon bei 3 mg, gar keine Wirkung auf ein gleichzeitig vorhandenes Hygroma praepatellare (Exstirpation, Heilung p. prim.). Heilung des Abscesses in wenigen Wochen. Patientin bekam 14 Injectionen, von 3—90 mg, im ganzen 415 mg.

5. Herr Muhlack berichtet über 2 Lupusfälle: a) 11jähriger Knabe, Popa, kam am 11. Februar 1890 zur Aufnahme mit einem **ulcerirenden Lupus der Nase,** welcher sich auch in die Nasengänge hinein erstreckt. Das Leiden bestand $4^1/_2$ Jahre. Popa wurde am 17. Februar galvanocaustisch behandelt, sodann im April wegen Recidivs noch einmal. Am 31. Juli wurden die Nasenöffnungen, welche sich durch die Brandnarbe völlig geschlossen hatten, geöffnet durch eine Plastik, schlossen sich jedoch allmählich wieder, so dass man an eine zweite Plastik gedacht hätte, wenn nicht inzwischen das Koch'sche Mittel bekannt gegeben wäre. Damals sah die Nase fast ebenso aus, wie heute. Man konnte keine Knötchen entdecken, die Haut war glatt und blass, der Lupus nach den früheren Begriffen geheilt. Die Anwendung der Koch'schen Flüssigkeit belehrte eines bessern. Es trat auf geringe Dosen, 2,3 mg, eine starke allgemeine und sehr starke locale Reaction ein, letztere in der Ausdehnung fast der ganzen Nase, am stärksten im Bereich der jetztigen Nasenspitze. Die Details der Reaction wurden übergangen. Die Reaction erschöpfte sich bei fortgesetzter Behandlung in bekannter Weise allmählich. 4 Wochen nach Beginn der neuen Behandlung konnte auf eine Dosis von 14 mg eine Reaction nicht mehr bemerkt werden, und eine solche ist auch bei gesteigerten Mengen nicht mehr deutlich hervorgetreten. Seit dem Ausbleiben der Reaction hat die Rückbildung bisher dauernde Fortschritte gemacht, und man konnte angesichts dieses Falles versucht sein, die Frage der wirklichen Heilung zu discutiren. Der Vorstellende widersteht dieser Versuchung. Popa wird noch weiter in Behandlung bleiben. Auch wird vorläufig von einem operativen Eingriff Abstand genommen werden. Es sind bis heute 21 Injectionen gemacht, es ist mit der Dosis bis auf 80 mg gestiegen. Die Gesammtmenge des verbrauchten Mittels beträgt 0,548 g.

Herr v. Bergmann sieht den Grund für das relativ frühzeitige Erschöpftsein der Reaction in der sehr allmählichen Steigerung der Dosen und wünscht stärkere Sprünge in der Dosis. Es würde dann wieder Reaction auftreten.

Herr Bardeleben, welcher beide Systeme prüfte, schliesst sich dem vom Vorredner Gesagten einigermassen an.

b) Der 8jährige Knabe Paetzold soll ebenfalls 4 Jahre krank sein. Bei seiner Aufnahme am 2. Mai vorigen Jahres bestand ein ausgedehnter **disseminirter Lupus serpiginosus.** Befallen war Gesicht, speciell die Nase, deren Septum perforirt ist, der Hals, fast der ganze linke Arm, der Rücken, das rechte Bein. Ausserdem war beiderseitige Otorrhoe vorhanden. Eine eingreifende locale Behandlung wurde zunächst nicht vorgenommen, vielmehr versuchsweise eine antisyphilitische Cur eingeleitet, und, wie es schien, mit

einigem Erfolge. Doch blieb der Knabe von einer Heilung weit entfernt. Die Injection von 1 mg der Koch'schen Flüssigkeit am 16. November klärte sofort jeden Zweifel der Diagnose. Es trat die bekannte allgemeine und locale Reaction ein; beide waren äusserst lebhaft. Noch bei der sechsten Wiederholung der Anfangsdosis von 1 mg trat Fieber bis 40,1 auf (in der Axilla gemessen). Die Reaction sank allmählich bei langsamer Steigerung, und der Benarbungsprocess machte sehr erfreuliche Fortschritte. Um die Weihnachtszeit glaubte man sich einer wenigstens vorübergehenden Heilung nahe. Es wurden aber nach dem 1. Januar einige Stellen wieder feucht, und namentlich ein Ring von Geschwüren am Halse recidivirte sehr deutlich. Doch schicken sich, wie der Augenschein jetzt lehrt, die rückfälligen Ulcerationen schon wieder zur Benarbung an. Die Otorrhoe ist auch merklich beeinflusst worden. Es sind 22 Injectionen gemacht. Mit der Dosis ist bis auf 30 mg gestiegen. Die Behandlung wird fortgesetzt.

6. Herr Salzwedel stellt 3 Fälle vor: in einem Falle war **wegen Caries des Femurkopfes eine Hüftgelenksresection** gemacht, die Wunde per primam geheilt. Mehrere Wochen nach beendeter Heilung wurde mit den Injectionen angefangen, und eine lebhafte Local- und Allgemeinreaction erzielt. In dem zweiten Falle war nach Exstirpation von Halsdrüsen ebenfalls Heilung per primam eingetreten, auch hier brachten die Injectionen eine lebhafte Localreaction mit Schwellungen der zurückgelassenen Gewebe, die so stark waren, dass sie fast grösser erschienen, als der alte Drüsentumor. In beiden Fällen wurde mit ganz kleinen Gaben (0,002) angefangen, und die in circa 7 tägigen Zeiträumen wiederholten Injectionen brachten eine so weitgehende Heilung, dass schliesslich selbst auf grosse Gaben weder allgemeine noch locale Reaction entstand. Die Schwellungen waren vollständig verschwunden. Auffällig war, dass in dem 2. Falle erst bei der 4. und 5. Injection plötzlich eine sehr heftige Reaction am Atlantooccipitalgelenk auftrat, die später wieder wegblieb. — Für solche eigenthümlichen spät auftretenden Reactionen giebt der 3. Fall eine eigenthümliche Illustration. Ein Knabe, der seit 4 Jahren Schwellungen der Sehnenscheiden an beiden Handrücken und Fussrücken hatte, wurde aus differential-diagnostischen Gründen gespritzt. Es erfolgte auf 0,002 keine Reaction. Ein Höhergehen auf 0,005 brachte eine leichte Schwellung der Achseldrüsen mit Schmerzhaftigkeit derselben ohne Allgemeinreaction erst auf der einen, dann auf der anderen Seite hervor. Um zu sehen, ob diese Drüsenentzündung vielleicht regionär auf die Injectionen zu beziehen sei — wurde in die Glutäen dieselbe Gabe, 0,005, injicirt. Es trat jetzt eine überaus heftige Allgemeinreaction ein. Es entstanden reichliche Ergüsse in beiden Kniegelenken; die Epiphysenlinien der Tibia, des Femur, im Trochanter, am Humeruskopf wurden überaus schmerzhaft. Bei den ersten Wiederholungen der gleichen Injectionen traten dieselben, von lebhaftem Fieber und Prostration begleiteten Erscheinungen auf. Dann allmähliche Abnahme. Schliesslich gänzliches Verschwinden, so dass der Knabe (mehrere Wochen nach der Sitzung) als geheilt entlassen werden konnte. Die Schwellungen der Sehnenscheiden, an denen nie locale Reactionen aufgetreten waren, sind vollkommen verschwunden.

Es sind dies wohl diejenigen Fälle, wo an den Epiphysenlinien oder in der Nähe der Gelenke tuberculöses Material, vielleicht ohne noch histologische Veränderungen hervorgerufen zu haben, liegt, und wo die geringste Verletzung später genügt, um das Auswachsen der Bacillen und den Eintritt der histologischen Veränderungen hervorzurufen. — Das späte Auftreten der Reactionen ist wohl so zu deuten, dass das tuberculöse Material so geschützt, bezw. abgekapselt liegt, dass das Mittel erst nach mehrmaliger Einwirkung an dasselbe herangelangen kann. Erst dann kommt die Reaction zustande.

7. Herr R. Köhler: **Vorstellung einzelner mit Tuberkulin behandelter Lupusfälle.** Die Kranken gehören zu den ersten Patienten, bei welchen das Tuberkulin überhaupt in Anwendung gezogen ist. Sie sind in Behandlung seit der ersten Hälfte des October vorigen Jahres. Ein abschliessendes Heilresultat ist trotz $^1/_4$ jähriger Behandlung nicht erreicht. Auf Grund seiner bisherigen Erfahrungen kommt Vortragender zu dem Schlusse:

Durch das Koch'sche Mittel allein können einzelne Stellen lupös erkrankten Gewebes ohne chirurgische Nachhülfe ausheilen, bei anderen Stellen ist dies trotz oft eingetretener und schliesslich ausgebliebener Reaction bis jetzt nicht der Fall. Von einer Heilung des einzelnen Falles können wir daher nicht sprechen.

8. Herr J. Israel beginnt einen Vortrag über einen **Fall von Lupus ohne locale Reaction nach Tuberkulininjection,** doch musste die Sitzung wegen plötzlicher Rauchentwickelung im Sitzungslocal geschlossen werden.

Sitzung am 9. Februar 1891.

Vorsitzender: Herr Bartels; Schriftführer: Herr Sonnenburg.

1. Herr Bartels zeigt zwei Patienten mit **Geschwulstbildung in der Steissbeinregion.** Der eine, ein Mann von 26 Jahren, dem Vortragenden von Herrn Litten überwiesen, hat am hinteren Körperende einen nach unten leicht abgerundeten Vorsprung, welcher einen genau bilateral-symmetrischen Bau zeigt und das hintere Körperende nach unten um wenige Centimeter überragt. In der ganzen Erscheinung sieht das Gebilde täuschend einem Schwanzstummel ähnlich. An seiner oberen Grenze sieht man eine kleine narbenartige Einziehung der Haut, welche mit grosser Wahrscheinlichkeit als das embryonale Steissgrübchen, welches Alexander Ecker beschrieben hat, gedeutet werden muss. Trotz der grossen Aehnlichkeit hat das Gebilde doch mit einer Schwanzbildung nichts zu thun, wie sofort die Palpation beweist. Es erweist sich als ein deutlich zu umgreifender Tumor, welcher nirgends mit den darunter liegenden Geweben verschmolzen ist; namentlich lässt sich derselbe von dem Steissbein abheben, welches deutlich unter ihm gefühlt werden kann. Seine Consistenz ist eine derbelastische, an ein dickeres Stück Gummi erinnernd. Die ihn bedeckende Haut ist normal. Der oberste Steissbeinwirbel macht den Eindruck, als wenn er etwas mehr dorsalwärts hervorträte, auch scheint er ein wenig verbreitert zu sein. Das Steissbein selbst scheint eine etwas geringere Biegung nach vorn zu machen, als gewöhnlich. Der Tumor ist wahrscheinlich ein angeborener, denn er besteht solange, als der Patient denken kann. Er ist auch stets von ungefähr gleicher Grösse geblieben. Er ist absolut schmerzlos und hat dem Patienten niemals irgend welche Beschwerden verursacht, auch ist dieser durch denselben nicht verhindert worden, seiner Militärpflicht zu genügen. Nach dem ganzen Habitus der Geschwulst handelt es sich mit grosser Wahrscheinlichkeit um ein Fibrolipom.

Der zweite Fall betrifft ein gut genährtes Mädchen von 4 Jahren, das die Herren Frank und A. Baginsky dem Vortragenden zugewiesen haben. Auf dem letzten Kreuzbeinwirbel, genau in der Mittellinie findet sich eine längsgestellte, schmale, narbenartige Vertiefung von ungefähr 1 cm Länge. Von ihrer unteren Spitze an erhebt sich ein ebenfalls längsgestellter, bilateral-symmetrischer Tumor von der Grösse einer kleinen Pflaume. Er lässt

eine Crena clunium nicht zustande kommen, sondern wölbt die gerade sonst hier furchenartig eingezogene Haut in die Höhe. Aber auch die benachbarten Theile der Hinterbacken erscheinen etwas prominenter als gewöhnlich, wie hervorgedrängt. Der Tumor ist von normaler Haut bedeckt, an welcher nur zwei ganz oberflächlich liegende, nicht eingezogene feine rosa Narben bemerkt werden. Die untere, abgerundete Spitze des Tumors liegt dem oberen Rande des Afters ganz nahe. Der Tumor ist auf dem darunter liegenden Steissbeine verschieblich und fühlt sich derb-elastisch an. Die stark nach vorn gekrümmte Spitze des Steissbeines ist nahe dem oberen Afterrande durchzufühlen.

Der After erscheint etwas hervorgedrängt, leicht klaffend, und der eingeführte Finger fühlt, dass die ganze hintere Wand des Mastdarmes, weiter als der Finger es abzutasten vermag, durch einen zweiten Tumor hervorgewölbt wird, welcher viel grösser als der erste erscheint und wahrscheinlich mit ihm zusammenhängt. Er liegt ventralwärts von dem Steissbein und Kreuzbein und hat mindestens die Grösse eines Hühnereies. Die Mastdarmschleimhaut fühlt sich über ihm glatt gespannt an, und es hat den Anschein, als ob es sich um eine prall gespannte Cyste handele.

Nach Angabe der Mutter war die sichtbare Geschwulst bei der Geburt im Verhältniss grösser als jetzt, da die Hebamme sofort durch Druck „Materie“ aus ihr entleert habe. Wahrscheinlich rühren hiervon die feinen Narben her. Beschwerden soll das Kind durch die Geschwulst, welche mit ahm gleichmässig gewachsen sei, niemals gehabt haben. Seit 3 Monaten iber habe sich nach einem Fall auf einen spitzen Gegenstand bisweilen Urinverhaltung und Incontinentia alvi eingestellt.

Es ist zu vermuthen, dass es sich hier um eine Verbindung der Geschwulst mit dem Wirbelcanale in seinen letzten Abtheilungen handelt. Die Geschwulst gehört vielleicht jener Gruppe an, wo neben cystischen Räumen theils fibröse Stränge und theils neugebildete Rückenmarksubstanz bestehen, wie Virchow solchen Fall in seinen „Geschwülsten“ III 276 beschrieben hat. Auch bei diesem war gleich bei der Geburt ein Theil der Masse entleert worden, und die Geschwulst hing mit dem Filum terminale zusammen.

Im Anschluss hieran bespricht Vortragender unter Vorlage von Photographieen die in der Kreuzsteissbeingegend vorkommenden Abnormitäten, über deren Auftreten noch mancherlei Unklarheiten ihrer Lösung harren.

2. Herr Sonnenburg: Ein Fall von **ausgedehntem Lupus** (Hals, Gesicht, linke Extremität) durch Tuberkulininjectionen fast vollständig geheilt. Anna Tiede, Näherin, 21½ Jahre, ohne hereditäre Belastung; Patientin litt früher an Knochenabscessen. Aus einer Fistel, die von einem derartigen Abscess zurückblieb, entwickelte sich in ihrem 14. Jahre, also vor 7½ Jahren, der Lupus vom Brustbein aus über linke Schulter, den ganzen linken Arm, die dorsalen Halspartieen und dann seitlich hinauf auf beide Backen. Patientin ist bereits vorher mit allen Mitteln ohne Erfolg behandelt worden. Es war einer der ersten Lupusfälle, der mit dem Kochschen Mittel behandelt wurde, da bereits im September 1890 die Behandlung begann (nicht im Krankenhause). Auf die erste Injection am 10. October von 0,1 heftige allgemeine Reaction bis zu Bewusstlosigkeit und Delirien. Local eine colossale Schwellung, die an einer Stelle, dem Handrücken, Gangrän befürchten liess, weshalb eine Entspannungsincision gemacht wurde. Es bildeten sich dicke nekrotische Schorfe, die nach ihrer Abstossung theilweise bereits vernarbte Haut, theilweise frische Granulationen zeigten. — Bei ihrem Eintritt in die Anstalt am 12. December 1890 bot Patientin im wesentlichen das Bild von heute, nur war die elephantiastische Verdickung

des Armes noch beträchtlicher als jetzt; die lupös erkrankt gewesenen Stellen im allgemeinen mehr geröthet. Patientin erhielt bislang 10 Injectionen, sie reagirt auch jetzt noch, wenn nach 7—10 Tagen Pause die Injectionen wiederholt werden. Es wurde mit 1 cg begonnen und bis 1 dg gesteigert. Als locale Reaction zeigte sich eine Röthung der peripheren Zonen der einzelnen Plaques. Die breite Narbe im Nacken und an der Dorsalfläche des Rückens und der Schulter betheiligten sich an dieser Röthung nicht. Am Dorsum der Hand und des Vorderarmes lassen sich unter der Haut eine Anzahl resistenterer Partieen durchfühlen. Vereinzelte Herde zeigen hier in ihrer Peripherie noch deutliche Lupusknötchen. In der Achselhöhle findet sich noch eine mandelgrosse ulcerirte Stelle. Patientin wurde neben der K. L. Therapie mit Armbädern und Einwickelungen mit der elastischen Binde behandelt. Patientin zeigte eine starke Gewichtszunahme: 13. December **39,500**, 20. December 40,700, 2. Januar 43,500, 9. Januar 43,180, 14. Januar 43,900, 23. Januar 45,200, 1. Februar **46,750.** Ihr Allgemeinbefinden ist ein ausgezeichnetes. Eine so schnelle Besserung resp. Ausheilung eines ausgedehnten Lupus, der bisher allen Mitteln Widerstand geboten hat, ist in der That ein deutlicher Beweis für die heilende Wirkung des Koch'schen Mittels. Freilich ist die Cur noch nicht beendet, und vor Recidiven sind wir nicht sicher. Denn zunächst reagirt Patientin noch immer auf das Koch'sche Mittel, sowohl allgemein als auch local, sodann ist es denkbar, da bekanntlich die Tuberkelbacillen selber nicht vernichtet werden, dass wieder neue Lupusknötchen auftreten. Man wird also immer wieder von neuem den Kampf gegen die Bacillen beginnen müssen, aber jedesmal dann unter günstigeren Verhältnissen. Es muss daher die Patientin noch dauernd unter Einwirkung des Mittels, wahrscheinlich noch lange hinaus, gehalten werden, will man eine dauernde und definitive Heilung erreichen.

Herr Bardeleben: Der von Herrn Sonnenburg vorgestellte Fall, der zu den am längsten behandelten gehört, macht zwar den Eindruck vollständiger Heilung, wie ich sie noch in keinem Falle gesehen habe, aber es macht mich doch bedenklich, dass noch immer Reactionen eintreten. Vielleicht liegen doch noch Lupusknötchen in der Tiefe, vielleicht auch Tuberkeln in inneren Organen, namentlich vielleicht in der Lunge, oder in den Bronchialdrüsen. Herr Bardeleben fordert sodann Herrn Muhlack auf, über die beiden in letzter Sitzung in der Charité vorgestellten Fälle zu berichten. Er meint ferner, es sei sehr zu bedauern, dass man so frühzeitig angefangen habe, Publicationen über günstige und ungünstige Erfolge vor das grosse Publikum zu bringen. Es seien dadurch nach beiden Seiten hin irrige Vorstellungen erregt worden. Fälle, in denen zu einer Gelenk- oder Knochentuberculose sich unerwartet ausgebreitete Miliartuberculose und namentlich auch Meningitis tuberculosa hinzugesellt habe, seien auch lange vor Anwendung des Koch'schen Mittels beobachtet worden. Oft genug sei es den Chirurgen zum Vorwurf gemacht worden, dass sie durch operative Eingriffe den Tuberkelkeimen den Weg in die Blutbahn erst geöffnet und dadurch die Verbreitung der Tuberkeln zu lebenswichtigen inneren Organen veranlasst hätten. Dass es sich hier nicht um ein propter hoc, sondern um ein post hoc gehandelt habe und handle, davon ist Redner deshalb überzeugt, weil er mehrere Fälle beobachtet hat, in denen die Resection aus äusseren Gründen aufgeschoben wurde und dann gar nicht mehr zur Ausführung kam, weil, ohne dass irgend ein operativer Eingriff stattgefunden hätte, die Patienten inzwischen von Meningitis tuberculosa befallen wurden und daran zu Grunde gingen. Jedenfalls muss aber zugestanden werden, dass die Erwartungen, welche man nach Analogie des Thierversuchs in Betreff der

Herstellung einer völligen Immunität beim Menschen gehegt hat, sich bis jetzt nicht erfüllt haben. Auch in Betreff der Veränderungen, welche die tuberculösen Gewebe und ihre Nachbarschaft durch die antituberculösen Einspritzungen erfahren, sind wir noch keineswegs im Reinen. Während Redner in der letzten Sitzung einen Fall von Hüftgelenkstuberculose hervorhob, in welchem nach Oeffnung der Gelenkkapsel die gewucherte Synovialis in Gestalt eines dicken Breies herausgeschöpft werden konnte, hat er neuerdings wiederholt die Beobachtung gemacht, dass tuberculöse Lymphdrüsen bei Menschen, welche mit dem Koch'schen Mittel behandelt worden waren, ganz besonders feste Verwachsungen mit den umgebenden Theilen zeigten. — Eine grosse Festigkeit und auffallend schnelle Schrumpfung der Narben scheint überhaupt charakteristisch zu sein. Redner hat dies besonders nach Hüftgelenksresectionen, nach Oeffnung tuberculöser Abscesse und bei der in der letzten Sitzung vorgestellten Patientin beobachtet, welcher das Os cuboides, zwei Ossa cuneiformia, das Os naviculare, ein Theil des Talus und die Bases der drei letzten Mittelfussknochen entfernt waren.

Herr Muhlack äussert bezüglich der in der letzten Sitzung vorgestellten Lupusfälle, dass der eine (Paetzold) vollständig rückfällig geworden, nachdem er in der Heilung fast eben so weit vorgeschritten, wie die von Herrn Sonnenburg vorgestellte Kranke. Es sei bemerkenswerth, dass der Rückfall eingesetzt habe gleichzeitig mit einer etwas grösseren Pause der Einspritzungen. Vielleicht hatte der fortgesetzte Gebrauch des Mittels in kleineren Intervallen das einmal erreichte Resultat festgehalten. Die angewandte Maximaldosis von 0,05 für ein 8jähriges Kind entspräche wohl gut der gewöhnlichen, auch, soviel bekannt, von Herrn Geheimrath Koch gebrauchten Maximaldosis von 0,1 für einen Erwachsenen. Der andere Fall (Sopa) könne als geheilt gelten, da keine deutliche locale und allgemeine Reaction, auch ein Rückfall nicht zu verzeichnen sei. Trotzdem scheine der Moment für eine Plastik noch nicht gekommen.

Herr Lindner glaubt, dass beim Lupus die Art der Anwendung der Koch'schen Lymphe eine Rolle spielt. Er hat entgegen dem von anderer Seite befolgten Verfahren auch beim Lupus mit kleinen Dosen begonnen und sehr allmähliche Steigungen vorgenommen, daher mag es kommen, dass er in einigen ausgedehnten Fällen, welche sehr schön geworden sind, geringe oder gar keine örtliche und absolut keine Allgemeinreaction gesehen hat; der therapeutische Erfolg hat darunter nicht gelitten.

Herr Schuchardt hat im Stettiner städtischen Krankenhause die Wirkungen des Koch'schen Mittels auf einen noch ausgebreiteteren Lupus zu beobachten Gelegenheit gehabt. Der 24jährige Korbmachergeselle Brüning verletzte sich im 5. Lebensjahre die linke grosse Zehe und brachte dann 8 Jahre im Kinderspitale zu, woselbst sich eine Klumpfussstellung des Fusses und ein sehr ausgedehnter Lupus des ganzen linken Beines sowie eine elephantiastische Anschwellung desselben entwickelte. Im 15. Jahre entstand auch Lupus des Gesichtes, welcher allmählich die ganze linke Gesichtshälfte sowie die Nase und das linke Ohr einnahm und am Halse noch weit über die Mittellinie übergriff. Ausserdem entwickelte sich ein Lupusfleck am rechten Gesässe von Handtellergrösse. Es handelte sich um die serpiginöse Form des Lupus mit verhältnissmässig geringfügiger Ulceration, die sich mikroskopisch weniger durch geschwulstähnliche grosse zum Zerfall neigende lupöse Infiltrate als durch kleinere sich an die Schweissdrüsen anschliessende Lupusknoten charakterisirt. Bei dem im übrigen sehr kräftigen und gesunden jungen Mann (72 Kilo Körpergewicht) war in früheren Jahren vielfach chirurgisch eingegriffen worden, ohne dass die Hauterkrankung gebessert worden wäre. Am 1. December 1890 begann die Behandlung mit dem

Koch'schen Mittel. Der enormen Ausdehnung des Processes entsprechend trat schon auf 0,006 ccm eine wahrhaft beängstigende, mehrere Tage anhaltende örtliche und allgemeine Reaction ein, wobei die frischeren Infiltrate des Gesichtes entschieden stärker beeinflusst wurden, als die des Beines, und unter hochgradiger Exsudation und Borkenbildung erfolgte die Losstossung einzelner oberflächlich gelegenen Gewebspartieen, während im weiteren Verlaufe die ganzen lupösen Infiltrate sich stark abflachten und blasser wurden. Diese Besserung wurde nach jeder neuen Reaction auffälliger, so dass der Kranke, wenn er auch sich die betreffenden Tage, an denen eingespritzt wurde, äusserst übel befand, doch mit der Cur und ihrem Erfolge sehr zufrieden war. Um so mehr war ich überrascht, als ich mich durch die mikroskopische Untersuchung eines unmittelbar nach der dritten schweren Reaction (0,01) aus dem Oberschenkel excidirten Hautstückes davon überzeugen konnte, dass die in den tieferen Schichten der Cutis um die Schweissdrüsen liegenden Lupusknötchen keine bemerkbare Veränderung zeigten und offenbar von dem Mittel durchaus nicht beeinflusst waren. Mikroskopisch liessen sich nur an der Oberfläche der Haut Processe exsudativer Art, dem Ekzem nahestehend, nachweisen. Von nekrotisirenden Vorgängen war weder hier noch in der Tiefe etwas zu erkennen.

Im weiteren Verlaufe, bei welchem mit der Injection bis auf 0,014 gestiegen wurde, trat unter weiterer Besserung des äusseren Aussehens der lupösen Infiltrate sowie unter erheblichem Zurückgehen der elephantiastischen Anschwellung des Beines ein hochgradiger Haarausfall sowie eine bedenkliche Abnahme der Kräfte (Gewichtsverlust 8 Pfund) ein, so dass mit den Einspritzungen am 30. Januar aufgehört wurde. Am 5. Februar sollte der Kranke entlassen werden, als er plötzlich spontan eine Fiebersteigerung auf 39,1 bekam mit all den schweren örtlichen und allgemeinen Erscheinungen, die er früher nach den Einspritzungen jedesmal dargeboten hatte. Diese räthselhaften und unheimlichen Erscheinungen verloren sich schon am nächsten Tage wieder, indess soll der Kranke nun doch noch weiter im Krankenhause beobachtet werden.

Herr W. Körte: Im Anschluss an den von Herrn Sonnenburg vorgestellten Fall von Lupus möchte ich erwähnen, dass ich im Krankenhause am Urban eine noch ausgedehntere Lupuserkrankung zu behandeln hatte. Dieselbe betraf das Gesicht, den Hals, beide Vorderarme und beide Unterschenkel, die stark verdickt waren. Patientin hat vom 8. Januar bis 5. Februar 13 Injectionen bekommen, anfangend mit 1 mg und steigend bis 1 dg (2 mal gegeben). In Summa 472 mg. Die Allgemeinreaction war mässig, die Localreactionen sehr stark, es kam zu lebhafter Absonderung und Krustenbildung; in Verbindung damit erfolgte eine mässige Besserung: die lupös erkrankten Extremitäten schwollen an: im Gesicht waren einzelne Stellen glatter und weisser geworden. Im ganzen aber war der Erfolg noch nicht gross, jedenfalls genügte er der Patientin nicht, welche nicht im Krankenhause zu halten war. Bei grösserer Ausdauer der Patientin wäre vielleicht mehr zu erreichen gewesen.

Eine andere Patientin mit einem oberflächlichen Lupus der Wange und tuberculöser Ostitis in beiden Füssen erhielt in der Zeit vom 13. December 1890 bis 28. Februar 1891 23 Injectionen von 0,002—0,4, im ganzen 1253 mg. Es traten anfangs fieberhafte Allgemeinreactionen ein, späterhin nur noch locale Reactionen, die von geringer Besserung gefolgt waren. Nach der vorletzten Injection von 0,3 zerfiel die ganze oberflächliche Narbe, und es blieb ein flaches Geschwür zurück. Die Knochenfisteln hatten sich wenig verändert.

Ich ging daher am 6. Februar zur chirurgischen Behandlung über,

kratzte die Lupusstellen aus und brannte mit dem Platindraht. An den Füssen wurden die kranken Knochen entfernt.

Auch bei anderen Lupusfällen bin ich, um die Besserung zu beschleunigen, zu chirurgischer Nachhülfe übergegangen und hoffe damit schneller vorwärts zu kommen.

Ein 15jähriges Mädchen mit ausgedehntem Lupus des Gesichts und der Oberlippe, welche stark verdickt war, vertrug die Injection sehr schlecht, bekam heftige Kopferscheinungen, so dass wir in 12 Injectionen erst 0,02 erreicht hatten. — Ich habe, um die beginnende Besserung zu beschleunigen, auch die Stichelung mit dem Glühstift zu Hülfe genommen und werde dabei weiter spritzen.

Ich habe den Eindruck gewonnen, dass das Mittel ungemein verschieden vertragen wird, von manchen sehr gut, während es bei anderen schwere Erscheinungen hervorruft. Von der Ausdehnung der Erkrankung hängt das nicht allein ab; Patienten mit ganz geringen Affectionen können sehr stark reagiren. — Vielleicht hängt mit dieser Verschiedenheit im Vertragen des Mittels auch die auffallende Verschiedenheit im Erfolge zusammen.

Einige von meinen Lupuskranken, die früher mit anderweitigen Methoden behandelt waren, zogen diese vor, weil sie sich von der Cur sehr angegriffen fühlten.

Ich habe immer mit sehr kleinen Dosen (1 mg) begonnen und bin entsprechend der hervorgerufenen Reaction gestiegen. Wenn 0,1 erreicht war, so wurden seltenere Injectionen gemacht. Nur einmal bin ich bis 0,4 gegangen.

Herr Eugen Hahn: Auf einzelne Formen von Lupus, besonders den Lupus hypertrophicus, haben die Tuberkulininjectionen selbst bei Anwendung grösserer Gaben, wie ich wiederholt constatiren konnte, nur eine sehr geringe Einwirkung. Aus diesem Grunde werden schon seit einiger Zeit alle Lupuskranken von mir mit Injection in Verbindung mit Scarificationen behandelt, besonders seit ich in einem Falle von sehr ausgedehntem Lupus hypertrophicus constatiren konnte, dass diejenigen Partieen, die scarificirt waren, schnell und vollkommen ausheilten, während die nicht operativ in Angriff genommenen unverändert blieben. — Ich betone übrigens, dass in dem erwähnten Falle, welcher bereits früher wiederholt vergeblich mit Auskratzungen und Aetzungen behandelt war, die vorgenommenen Scarificationen ohne Auskratzungen des erkrankten Gewebes ausgeführt wurden. — Nach meinen Erfahrungen würde ich unter allen Umständen rathen, bei jedem Lupus sofort die Injectionen in Verbindung mit Scarificationen anzuwenden, um eine schnellere Heilung, durch die Möglichkeit der Abstossung tiefer gelegenerer tuberculös erkrankter Partieen, zu erzielen.

Herr J. Israel: Bereits in der vorigen Sitzung habe ich eines Falles von Lupus der Nase und der Wangen Erwähnung gethan, bei welchem auf Injection des Tuberkulin bis zu grossen Dosen keinerlei Localreaction eingetreten war. Besonders hervorzuheben scheint mir, dass es sich um einen Fall handelte, der weder operativ noch mit Aetzmitteln, sondern überhaupt nie behandelt worden war. Auch ist eine zu allmähliche Steigerung der Dosen nicht Schuld an dem Ausbleiben der Reaction, da bei demselben Vorgehen alle anderen Lupusfälle local reagirt haben. Allgemeine Reaction trat in heftiger Weise ein, bedingt durch eine Affection der Lungen. Zum Beweise, dass es sich um echten Lupus handelt, habe ich ein Stück excidirt und bitte Sie, den Schnitt unter dem Mikroskope zu betrachten, wo Sie die ausgezeichnetsten Tuberkel mit Riesenzellen erkennen werden.

3. Herr J. Israel: **Ueber chirurgische Eingriffe bei syphilitischen Erkrankungen der Niere.** (S. die Vorträge im II. Theil dieses Bandes.)

Sitzung am 9. März 1891.

Vorsitzender: Herr v. Bergmann; Schriftführer: Herr J. Israel.

1. Herr P. Gueterbock: **Ueber einen Fall von Dermoid des Nabels.** Herr P. Gueterbock stellt eine 16jährige Patientin vor, bei welcher er eine in Vereiterung begriffene kindskopfgrosse Dermoidcyste des Nabels durch Incision und Evidement geheilt hat. In der Epicrise macht der Redner auf die Seltenheit dieser Geschwülste am Nabel und ihre Neigung zu Ulceration und Granulationswucherung an dieser Stelle aufmerksam, gleichzeitig die Ansicht Duplay's erwähnend, dass es sich hier nicht um Epidermoidalgebilde, sondern um Abscesse mit Resten von Fettgewebe in ihrem Inhalt handelt.

Herr v. Bergmann hat nie ein Dermoid der Nabelgegend gesehen, und fragt, ob dieses Vorkommniss auch von anderen beobachtet sei.

Herr J. Israel hat ein vereitertes Dermoid von kleineren Dimensionen bei einem ca. 20jährigen Manne beobachtet.

2. Herr P. Gueterbock: **Zur Kenntniss der Blasenhernien.** Herr P. Gueterbock hat eine 22jährige Patientin mit einer angeblich chronisch eingeklemmten rechtsseitigen Netzhernie des Schenkels operirt, bei welcher Gelegenheit er die ebenfalls ausgetretene, mit der Aussenseite des Bruchsackes medianwärts verwachsene Harnblase beim Lostrennen mit dem Finger verletzte. Obwohl die durch 4 Seidennähte vereinigte Rissstelle prompt heilte, starb Pat. 10 Tage später an einem Kothabscess, ausgehend von einem durchgebrochenen dysenterischen Geschwür an der Grenze von Rectum und S romanum. In einer längeren Auseinandersetzung über die Aetiologie der Blasenhernien wird auf die von Ch. Monod und Delagénière neuerdings betonte Bedeutung der perivesicalen Lipome an dem vorderen und seitlichen Umfang des Organs hingewiesen. Redner glaubt, dass diese sog. „Lipocelen" mit derjenigen Fettentwicklung des perivesicalen Gewebes zusammenhängt, welche nach Guyon bei der Atrophie und Verdünnung der Blasenwandung auch an sonst fettarmen Stellen dieses Gewebes wie z. B. in der Subserosa, sich zu entwickeln pflegt.

(Beide Vorträge werden in extenso in der Deutschen Zeitschr. f. Chirurgie zur Veröffentlichung gelangen.)

3. Herr Schlange: **Vorstellung eines Falles von Zerreissung der Harnblase.** M. H.! Der 34 Jahre alte Patient Krüger wurde am 22. Februar d. J. wegen eines Unfalls in die Königliche Klinik aufgenommen, den er am Tage zuvor gegen 12½ Uhr Mittags erlitten hatte, und der darin bestand, dass ihm das Rad eines schweren Arbeitswagens quer über die Unterbauchgegend rollte. Etwa eine Stunde zuvor hatte er mehrere Glas Bier getrunken, so dass seine Harnblase zur Zeit des Unfalls gefüllt war. Er empfand sofort heftige Schmerzen in der Regio suprapubica und konnte sich nur mit grosser Anstrengung bis zu seiner einige 100 Schritt weiten Wohnung fortbewegen. Starker Harndrang, den er nicht zu befriegen vermochte, veranlasste ihn, ärztliche Hülfe anzurufen. Der Arzt führte einen Katheter in die Blase; es entleerte sich aber kein Urin, sondern nur etwas Blut; selbst fortgesetzte Versuche mit Blasenausspülungen blieben resultatlos, da der Katheter sich immer wieder mit einem Blutcoagulum verstopfte.

Status bei der Aufnahme am 22. Februar, vormittags: Kräftig gebauter Mann, der den Eindruck eines schwer Leidenden macht. Athmung oberflächlich und wie der Puls frequent. Bauch, besonders in der unteren Hälfte aufgetrieben. Zwischen Nabel und rechter Becken-

schaufel starke hämorrhagische Verfärbung. Beckenfractur nicht nachweisbar. Subjective Klagen: Heftiger Harndrang bei Unmöglichkeit, denselben zu befriedigen; Tenesmus. Schmerzen im Leibe, besonders aber ziehende Schmerzen nach der linken Nierengegend zu. Urin ist seit dem Unfall nicht gelassen. Katheter ist leicht in die Blase einzuführen; es entleeren sich aber nur wenige blutig gefärbte Urintropfen. Es fällt auf, dass der silberne Katheter sich sehr weit einführen, aber nicht frei rotiren lässt. In der Narkose lassen sich die Bauchdecken über der Symphyse tief eindrücken; eine gefüllte Blase ist also nicht vorhanden. Dagegen fühlt man vom Mastdarm aus eine diffuse Anschwellung der Blasengegend. Die Percussion ergiebt: keine Dämpfung, wie sie der gefüllten Blase entsprechen müsste, sondern gerade hier tympanitischen Schall.

Diagnose: Blasenruptur ohne Knochenverletzung. Dass ein extraperitonealer Blasenriss bestand, war nach der Auftreibung oberhalb der Prostata sehr wahrscheinlich; ein intraperitonealer liess sich aber nicht ausschliessen, obwohl freie Flüssigkeit im Abdomen durch Percussion nicht nachgewiesen wurde. Deshalb Sectio alta, weil diese die beste Einsicht in die Blase verschafft und die günstigsten Vorbedingungen für die Weiterbehandlung liefert. Die Sectio alta wurde 24 Stunden nach der Verletzung ausgeführt. Starke blutig-seröse Durchtränkung des prävesicalen Gewebes, schwarzrothe Verfärbung der vorderen Blasenwand. Blase mit einem grossen Blutcoagulum angefüllt. Man fühlt zunächst einen ca. 5 cm langen unregelmässigen Riss an der Hinterwand der Blase links neben der Prostata, durch den man in einen grossen zwischen Blase und Darm gelegenen Hohlraum gelangt, aus dem viel blutiger Urin hervorströmt. Ein zweiter etwas grösserer Riss findet sich am Scheitel der Blase; hier ist die Blase stark nach verschiedenen Richtungen zerfetzt. Auch aus dieser Oeffnung stürzt neben dem eingeführten Finger viel blutiger Urin hervor, ausserdem aber auch eine Dünndarmschlinge. Es handelt sich also um eine extra- und intraperitoneale hochgradige Zerreissung der Blase. — Die Gefahren einer solchen Verletzung bestehen bekanntlich der Hauptsache nach einmal in der Peritonitis, sodann in einer Harninfiltration mit ihren Folgen. Nach diesen Gesichtspunkten war zu handeln. Um die Wunde am Blasengrunde zugänglich zu machen, wurde der linke Musc. rectus durchschnitten; es konnte nun eine aus der Blasenwunde fortbestehende Blutung durch Unterbindung gestillt und weiterhin festgestellt werden, dass eine Verletzung des linken Ureters nicht vorlag. Nach provisorischer Tamponade dieser Wunde wurde der erste Blasenschnitt bis fast zum Nabel verlängert zur Eröffnung der Bauchhöhle. Es zeigte sich dabei die sehr bemerkenswerthe Thatsache, dass das Peritoneum sowohl von der Kuppe der Blase als von den Bauchdecken in weiter Ausdehnung bis zum Nabel hin abgelöst war, so das ein grosser praeperitonealer mit Urin erfüllter Raum vorlag. Derselbe communicirte aber mit der Bauchhöhle durch einen kleineren und grösseren unregelmässigen Peritonealriss, von denen namentlich letzterer sich sehr weit nach hinten erstreckte. In der Bauchhöhle ca. 1/4 l Urin. Die unteren Dünndarmschlingen auffallend geröthet und aufgebläht. Der Urin wird sorgfältig mit steriler Gaze entfernt, sodann das Peritoneum exact vernäht; es gelingt dies aber erst nach weiterer Spaltung der Bauchdecken bis zur Mitte zwischen Nabel und Brustbein, weil es vorher unmöglich war, den hintersten Abschnitt des Risses deutlich zu übersehen. Die Blase wird wegen ihrer starken Zerfetzung, ihrer hochgradigen blutigen Infiltration, wegen der Ablösung der Serosa und wegen der Wunde am Fundus nicht genäht; nur am Scheitel wird sie zum Schutz des Peritoneums mit einigen Nähten an der äusseren Haut be-

festigt. Die Wunde am Blasengrunde haben wir in Berücksichtigung unserer Erfahrungen bei Nachbehandlung solcher Wunden, die durch Exstirpation von Blasencarcinomen entstanden waren, so versorgt, dass wir durch sie hindurch vom Blasenlumen aus einen Jodoformgazetampon schoben, ausserdem aber die ganze Blasenhöhle mit Jodoformgaze locker ausfüllten. Kein Katheter. — Verlauf bisher verhältnissmässig recht günstig. Keine Peritonitis, keine fortschreitende Beckenphlegmone. Die Tampons wurden allmählich entfernt, die letzten Reste erst vor wenigen Tagen. Die weitere Heilung wird sich voraussichtlich ohne wesentliche Störung entweder ganz spontan oder unterstützt durch kleine Nachoperationen vollziehen.

Auf jeden Fall ist der Erfolg ein recht erfreulicher. Man muss unterscheiden zwischen den einfachen Blasenstich- und Schussverletzungen einerseits und jenen Blasenzerreissungen, die, wie hier, durch das Platzen einer gefüllten Blase beim Aufschlagen einer schweren Gewalt entstehen. Hier wirkt der hydraulische Druck so zerstörend. Die Prognose ist deshalb hier ungleich schlechter, wie bei der erstgenannten Kategorie von Blasenverletzungen. Im Jahre 1886 berichtete Cossak in seiner Dissertation im Anschluss an die bekannte Bartels'sche Arbeit über 108 intraperitoneale Rupturen der Harnblase; von diesen Patienten sind 107 gestorben; nur einer genas, der berühmte von Walter operirte Fall, bei dem 10 Stunden nach der Verletzung die Laparotomie ausgeführt wurde. In 7 anderen Fällen wurde erfolglos operirt. Ueber Erfolge der letzten Jahre mit der Laparotomie kann ich heute noch nicht berichten. Unter allen Umständen scheint festzustehen, dass eine zuwartende Behandlung bei intraperitonealen Blasenrupturen mit Sicherheit zum Tode führt. Frühzeitige Operation ist deshalb geboten; wie dieselbe auszuführen ist, das wird sich nach den jeweiligen Verhältnissen richten.

Herr E. Hahn: Der Verlauf der intraperitonealen Blasenrupturen, ohne äussere Wunde, ist wohl besonders deshalb ein fast immer so ungünstiger, weil die allein lebensrettende Operation zu spät, meist bei bereits vorhandener Peritonitis, ausgeführt wird, und zwar wegen der schwer zu stellenden sicheren Diagnose. Das von Herrn Collegen Schlange angegebene, in dem vorgestellten Falle vorhandene Symptom des zu tief eindringenden Katheters, trifft oft nicht zu, weil die Spitze des Kathethers nicht immer gerade durch die Blasenruptur durchdringt. Auch die anderen Symptome, wie der Eiweissgehalt ohne Vorhandensein von Cylindern, Blutgehalt des Urins, vermehrte Urinmenge durch Beimischung von Transsudat aus der Bauchhöhle und verminderte Harnstoffmengen, lassen oft im Stich.

Ich möchte bei dieser Gelegenheit auf ein Verfahren aufmerksam machen, welches bei intraperitonealen Blasenrupturen immer zur sicheren Diagnose führt, und ebenso leicht und einfach auszuführen, wie auch meiner Ansicht nach ungefährlich ist. Nämlich die Injection von physiologischer Kochsalzlösung oder Luft in die Blase, wenn der Verdacht auf Blasenruptur vorliegt. Bei den Publicationen von intraperitonealen Blasenrupturen, von welchen ich in letzter Zeit Kenntniss genommen habe, ist dieses einfache Verfahren nicht angegeben.

In dem letzten Falle von intraperitonealer Blasenruptur, welchen ich zu behandeln Gelegenheit hatte, konnte ich durch Anwendung desselben schnell eine Verletzung der Blase feststellen.

Bei intraperitonealen Blasenrupturen wird durch Injection von Flüssigkeit die Form der collabirten Blase nicht verändert, ausserdem ist die ausfliessende Flüssigkeitsmenge immer bedeutend geringer als die injicirte, wie wir in dem oben angeführten Falle bei wiederholten Einspritzungen feststellen konnten.

Bei intacter Blase fliesst immer dieselbe Flüssigkeitsmenge, die man injicirt hat, wieder ab, und der Fundus steigt bei Füllung der Blase in die Höhe, wie sich leicht durch Percussion und Palpation feststellen lässt.

Nach Herrn P. Gueterbock hat Weir in New-York ebenfalls Blaseninjectionen behufs Erkennung von Blasenrupturen verwerthet. Die bei vorsichtiger Anwendung brauchbare Methode hat ihre Grenzen bei extraperitonealen Rupturen in der Existenz von starken Blutergüssen und grossen festen Gerinnseln im prevesicalen Raum, bei intraperitonealen Zerreissungen dagegen in der Möglichkeit, kleine Risse zu vergrössern und namentlich incomplete in vollständige zu verwandeln.

4. Herr Schlange: **Vorstellung eines Kindes mit intrauterin entstandenen Schnürfurchen.** Man sieht an dem 11 Wochen alten, sonst wohl entwickelten Kinde in der Mitte des rechten Oberarmes eine tiefe circuläre Schnürfurche, welche an der Beugeseite bis auf den schwach entwickelten Musc. biceps reicht, während man auf der Streckseite fast unmittelbar unter der stark verdünnten Haut den Knochen fühlt. Die Arteria radialis pulsirt normal, und das Volumen des Vorderarmes gleicht durchaus dem der anderen Seite. Aber die Hand befindet sich in Flexionsstellung, es handelt sich um eine congenitale, durch die Einschnürung bewirkte Radialisparalyse. Schnürfurchen leichteren Grades sieht man noch über der Mitte der Grundphalanx des rechten Zeigefingers und am linken Oberarm. Sodann befindet sich am rechten Unterschenkel, dessen Fuss in Equinovarusstellung steht, mitten vor der Tibia eine sehr deutliche pigmentlose, erbsengrosse Narbe, von der aus eine flache Schnürfurche nach innen und oben zur Kniekehle zieht. Diese Narbe dürfte als Ansatzpunkt eines sog. Simonart'schen Fadens anzusehen sein.

5. Herr Nasse stellt zwei Fälle von **multiplen Keloïden** vor. Der 1. Fall betrifft einen 11jährigen kräftigen Knaben mit multiplen spontanen Keloïden der Finger und Zehen. Vor $4^1/_2$ Jahren bemerkten die Eltern, dass sich an der Radialseite der 3. Phalanx des linken Mittelfingers des Knaben eine kleine harte Geschwulst entwickelte, die in der Haut sass. Die Entstehungsursache war unbekannt. Eine Verletzung oder eine alte Narbe war nicht vorhanden gewesen. Nach $^1/_2$ Jahre Exstirpation der Geschwulst, sofort danach ein Recidiv. Sehr bald entwickelten sich gleichartige Geschwülste am linken Zeigefinger gegenüber der ersten, ferner an den Endphalangen des 4. und 5. Fingers und an den Endphalangen der 2. und 3. linken Zehe. Nach einem Jahre Exstirpation sämmtlicher Geschwülste. Alle kehrten sehr bald wieder und wuchsen langsam. Im letzten Jahre traten Contracturen der Finger ein. Auf Druck und bei grösserer Kälte waren die Geschwülste empfindlich. Erhebliche Beschwerden beim Gehen durch die Geschwülste an den Zehen. Infolge dessen wurden vor kurzem die 2. und 3. linke Zehe exarticulirt. Die Heilung der Wunde verlief gut.

An der Basis der Endphalangen des 2. bis 5. Fingers der linken Hand bestehen blassrothe harte Keloïde von verschiedener Form und Grösse. Sie hängen fest am Knochen an und greifen zum Theil noch auf die 2. Phalanx über. Ebenso verhält es sich an den Zehen. Auffallend sind an dem Falle die eigenthümlichen Contracturen. Der 4. Finger ist im letzten Interphalangealgelenke fast spitzwinkelig flectirt, und an der Beugeseite besteht eine derbe fast narbenähnliche Schrumpfung der Haut. Am Mittelfinger ist die Endphalanx radialwärts geneigt und fixirt. Auch am 2. und 5. Finger sind die Bewegungen des letzten Interphalangealgelenkes beschränkt, ebenso aber in geringerem Grade die Bewegungen des 1. Inter-

phalangealgelenkes aller 4 Finger. Die Bewegungsbeschränkungen resp. die Contracturen sind durch diffuse derbe Infiltrationen und Schrumpfungen der Haut und des subcutanen Gewebes bedingt, welche sich allmählich nach den Grundphalangen hin verlieren. Die gleichen narbenähnlichen Schrumpfungen der Cutis und des subcutanen Gewebes finden sich an den exarticulirten Zehen.

Der Krankheitsprocess besteht also nicht allein in der Entwickelung circumscripter Keloïde, sondern auch in diffusen narbenähnlichen Veränderungen unter der unveränderten Haut.

Auffallend ist ferner an dem Falle, dass die Geschwülste an den Fingern und Zehen einander gegenüberstehen, mit einander correspondiren, wie bei Infectionsgeschwülsten, bei denen die späteren durch Ansteckung von den zuerst entstandenen hervorgerufen werden. Bacteriologische und mikroskopische Untersuchungen haben aber keine Anhaltspunkte für die Entstehung der Krankheit durch Mikroorganismen ergeben. Mikroskopisch ist bis jetzt nichts gefunden, was von dem Befunde bei den bisher beschriebenen spontanen Keloïden wesentlich abweicht.

Der einzige, dem Vortragenden bekannte Fall von spontanen Keloïden an den Händen und Füssen, welche zugleich mit narbigen Contracturen verbunden waren, ist ein Fall von Volkmann (Lang. Arch. XIII.).

6. Herr Nasse stellt einen Fall von **multiplen Hautgeschwülsten des Kopfes** vor. Die Geschwülste, welche sich bei einer 56jährigen Frau im Verlaufe von etwa 17 Jahren ohne bekannte Veranlassung entwickelten, sitzen in der Haut, sind mit ihr verschieblich. Die grösseren haben meist eine rundliche, leicht höckerige Form und sitzen zum Theil breitbasig, zum Theil gestielt auf der Kopfschwarte auf. Die Haut über ihnen ist haarlos, sehr verdünnt und gespannt, während im übrigen der Haarbestand ein für das Alter der Frau reichlicher ist. Ausserdem besteht eine auffallende Dissemination kleiner Knötchen in der Haut der Kopfschwarte, der Stirn, des Nackens und Halses, besonders hinter den Ohren, in den äusseren Gehörgängen und der Schultergegend. Diese Knötchen bestehen schon lange, haben sich aber im letzten Jahre vermehrt und vergrössert.

Mikroskopisch sind bis jetzt nur die grösseren Geschwülste, welche exstirpirt wurden, untersucht worden. Vielleicht handelt es sich um Geschwülste der Talgdrüsen, vielleicht Adenome, mit eigenthümlichen hyalinen Ausscheidungen.

Ein ganz ähnlicher Fall wurde von Poncet (Revue de chirurgie 1890) beschrieben.

Eine solitäre Geschwulst der Kopfhaut, welche ganz ähnliche makroskopische Verhältnisse und fast den gleichen mikroskopischen Bau besass, wurde vor kurzem in der königl. chirurgischen Klinik operirt. (Eine ausführliche Mittheilung der Fälle wird später erfolgen.)

Herr J. Israel hat vor kurzem bei einem Manne in den fünfziger Jahren eine Geschwulst vom unteren Augenlide entfernt, deren mikroskopische Constitution exact die von Herrn Nasse für seinen Fall beschriebene war. Es handelte sich hier ebenfalls um ein Adenom der Talgdrüsen, gleichfalls mit sehr reichlicher Ausscheidung der eigenthümlich mattglänzenden hyalinen Massen. Die Geschwulst lag wie eine dicke Platte in der Haut des unteren Augenlides; sie hat sich lange Zeit hindurch ganz allmählich entwickelt, hat sich aber in den letzten Wochen schnell vergrössert. Herr Israel wird das Präparat in der nächsten Sitzung demonstriren.

7. Herr v. Bergmann: **Vorstellung eines Falles von clonischem Krampfe des M. ileopsoas.** Der Fall betrifft einen neurasthenischen Mann

Mitte der zwanziger Jahre, bei dem man beim Auflegen der Hand in der linken Unterbauchgegend eine rhythmische Erschütterung fühlt und sieht, welche leicht als Pulsationen eines Aneurysma d. A. iliaca communis imponiren konnte. Es handelt sich aber um clonische Contractionen des M. ileopsoas, welche bei genauer Betrachtung eine deutliche Erschütterung des betreffenden Oberschenkels veranlassen. In der Narkose cessiren die Krämpfe.

Herr Salzwedel hat bei dem Patienten schon vor langer Zeit die richtige Diagnose gestellt. Er constatirt eine Ausbreitung der Contractionen, sofern jetzt nicht nur der Ileopsoas sinister, sondern im leichteren Grade auch der dexter betroffen ist, und auch deutliche Zuckungen der linken Oberschenkelstrecken beobachtet werden.

8. Herr Schimmelbusch: Demonstration mehrerer Präparate von **Aneurysmen.** Die vorgelegten Präparate stammen von Patienten der klinischen und privaten Praxis des Herrn Geheimrath v. Bergmann und betreffen zwei Fälle von Aortenaneurysmen, ein Aneurysma der Iliaca communis und eins der Arteria femoralis. Der bemerkenswertheste Fall ist der eines 30jährigen Bierfahrers, welcher nach einem Sturz von seinem Wagen am Arcus aortae und an der Aorta descendens durch Risse des grossen Gefässes zwei Aneurysmen aquirirte, von welchen das des Arcus schliesslich doppelt mannskopfgross, das andere gänseeigross wurde. Der Patient ging marastisch zugrunde, und von dem Cadaver wurden Gefrierschnitte angefertigt, welche die Verhältnisse deutlich erkennen lassen. Ein Aneurysma der Aorta abdominalis hatte im Leben grosse diagnostische Schwierigkeiten bereitet, da ausser der allerdings lebhaften Pulsation charakteristische Erscheinungen eines Aneurysma nicht vorlagen, und daher die Diagnose eines Abdominaltumors in der Nähe der Aorta erwogen werden musste. Die Laparotomie erwies ein Aneurysma; der Patient ging später an der Ruptur desselben zugrunde.

Das Aneurysma der Iliaca communis war ein zufälliger Sectionsbefund bei einem Herrn, welcher an Perforativperitonitis infolge eines Coloncarcinoms in der Klinik starb. Bei dem Aneurysma der Femoralis war vor zwei Jahren erfolglos die Unterbindung in der Peripherie gemacht worden. Geheimrath v. Bergmann führte sie auf der centralen Seite aus. Der Patient ging an einer Schluckpneumonie in wenigen Tagen zugrunde. Obwohl sein Ernährungszustand ein sehr guter war, hatte er eine Caverne im linken Oberlappen, und grosse Mengen des Caverneneiters waren in der Narkose in den Unterlappen aspirirt worden.

Schimmelbusch weist an der Hand dieser Präparate auf einige therapeutische Verhältnisse der Aneurysmen hin. So zeigt der Verlauf des Aneurysma der Femoralis einmal wieder die Erfolglosigkeit der Unterbindung peripher vom Sacke. Dasselbe Präparat ist auch interessant vom Standpunkt der Frage nach der Totalexstirpation dieser Aneurysmen. Die genaue Präparation in der Leiche bot wegen der zahlreichen Verwachsungen und der vielen collateralen Blutgefässe ganz ausserordentliche Schwierigkeiten. Von der Vena femoralis war das Aneurysma garnicht zu trennen, und bei einer Exstirpation hätte zum mindesten diese mit fortgenommen werden müssen. Die grossen Aneurysmen der Aorta und Iliaca illustriren drastisch die Bestrebungen, in jedem Aneurysma Gerinnsel erzeugen zu wollen. Die vorliegenden Aneurysmen sind ganze Tumoren aus geschichtetem Fibrin, wie sie das bei wahren Aneurysmen in der Regel sind. Dieser fibrinöse Tumor ist nichts weiter als die compensatorische Thrombenbildung über dem immer grösser werdenden Riss in dem Gefässe und geht in der Grösse mit der dieses Risses gewissermaassen parallel.

Sitzung am 11. Mai 1891.

Vorsitzender: Herr Gurlt; Schriftführer: Herr Sonnenburg.

1. Herr v. Bergmann (vor der Tagesordnung): **Ueber Patellafracturen.** M. H.! Ich habe mir zu einer Sache das Wort erbeten, die einmal hier vor längerer Zeit Gegenstand einer Demonstration von mir gewesen ist. Es ist eine chirurgische Curiosität, die ich Ihnen hier zeige. Bekanntermaassen bietet es nicht geringe Schwierigkeiten, veraltete Querbrüche der Patella operativ zu heilen, deswegen giebt es, um diese Schwierigkeiten zu überwinden, so viele Methoden. Ich habe Ihnen einmal einen Patienten vorgestellt, der, in einer besonderen Weise operirt, ein sehr gutes Resultat mir gegeben hatte. Man wird aber vorsichtig sein müssen in der Wahl der zu operirenden veralteten Patellafracturen, wenn man Fälle findet, auf die schon früher aufmerksam gemacht worden ist und von denen Sie einen hier sehen, bei welchen trotz kolossaler Diastase der Bruchenden eine Streckbewegung möglich ist. Ich habe schon damals, als ich über die Heilung veralteter Patellafracturen arbeitete, Fälle derart angeführt. Es ist mir aber kaum einer vorgekommen, der ein so gutes Beispiel gegeben, wie dieser Patient. Er ist hier in der Klinik vor 2 Jahren behandelt worden. Ich glaube nicht, dass damals knöcherne Vereinigung erreicht worden ist, aber die beiden Patellafragmente standen dicht aneinander, und ich nahm an, es sei eine gute fibröse Vereinigung zwischen ihnen erfolgt, als wir den Patienten entliessen. Es ist aber gegangen, wie es oft in solchen Fällen geschieht: Nicht auf einmal ist wieder die fibröse Vereinigung gerissen — obwohl das ja auch vorkommt — sondern allmählich ist der Spalt immer grösser und grösser geworden. Die Distanz der Patellafragmente von einander beträgt jetzt über 11 cm. Der Patient kann nichtsdestoweniger gehen und seinen Arbeiten nachkommen. Sie sollen nun gleich sehen, dass er imstande ist, sein Bein zu erheben, also zu strecken. (Demonstration.) Es ist ja etwas Schleuderbewegung auch dabei, aber die Schleuderbewegung fällt einigermaassen fort, wenn der Patient liegt, und im Liegen sein Bein hebt. Man kann sich also fragen: was macht es, dass bei solcher Diastase doch, wie Sie sehen können, die Thätigkeit des grossen Streckapparates, also des Quadriceps möglich ist? Es sind zwei Dinge, die dabei thätig sind, das eine ist die eigenthümliche Verbindung, welche der Vastus internus mit der Fascia cruralis hat. Einmal tritt der Vastus internus sehr weit hinab, und dann giebt er unten Faserzüge nach den Seiten der Cruralfascie ab. Eine zweite Stelle, die als eine Art Reserveapparat für die Streckung anzusehen ist, ist ein bindegewebiger Streifen, den die Bildhauer gewöhnlich so stark darstellen, dass man glaubt, sie erdichteten da noch einen Muskel an der äusseren Seite des Oberschenkels in der Fascia latae. Das ist der Streifen, welcher von dem Tensor fasciae latae ausgeht und ebenfalls Verbindungen an der Patella vorbei mit der Fascia cruralis besitzt. Dieser Streifen spannt sich bei unserem Patienten an wie ein Muskel. Das sind wohl die Reserveapparate, die für den grossen Streckapparat in unserem Falle eingetreten sind. Beiläufig hat sich Patient eben noch die Patella der anderen Seite gebrochen und ist deswegen wieder in die Klinik gekommen.

Herr Rose: Der Fall ist interessant zur Würdigung der gewöhnlichen Heilung der Patellafracturen. Ich glaube selbst, dieses Resultat ist doch noch die Folge der zweckmässigen, wenn auch vielleicht zu kurzen Behandlung. Ich erinnere mich dabei eines Kaufmanns, der aus Bahia zurückkehren und sein Geschäft aufgeben musste, weil bei ihm eine Patellafractur

übersehen war, und er infolge dessen gar nicht mehr gehen konnte. Die Patellafragmente waren nicht gleich gross, das obere war ganz klein und stand in der Mitte des Oberschenkels. Die ganze Muskulatur des Quadriceps war infolgedessen so vollständig weg, dass die Condylen unter der Haut wie nackt zu fühlen waren.

Der Mann war auch solch Specialist in Fracturen. Ein paar Jahre, nachdem ich ihn mit einem Stützapparat wieder gehfähig gemacht hatte, brach er die andere Patella, die ordentlich heilte. Dieser Vergleich spricht dafür, dass der leidliche Zustand hier doch noch eine Folge der ursprünglichen Behandlung ist, sonst wäre die Diastase noch grösser geworden.

Herr v. Bergmann: Es existiren sehr wenig Präparate veralteter Patellafracturen. Ein sehr gut beschriebenes findet sich in der russischen Zeitschrift „Wratsch" vor ein paar Jahren nebst einer Abbildung. Nach den betreffenden Präparaten existirt niemals eine fibröse Vereinigung zwischen den beiden Fragmenten. Der Verfasser hat sich auch in der Litteratur umgesehen. Er sagt, es giebt kein Zwischenband, wie man gewöhnlich annimmt. Meiner Ansicht nach kommt es auf die Zerreissung an, und die ist eben sehr verschieden. Es giebt Fälle von ganz kolossaler Zerreissung, wo auch die Hülfsapparate zerrissen sind, der Riss weiter geht; dann wird das Resultat, selbst wenn die Distanz der Bruchstücke noch geringer ist, ein schlechtes sein. Wenn aber der Riss glücklicherweise nicht weit, zu den Seiten hin, gegangen ist, wird es zu dem kommen, was Sie hier sehen, und das ist hier so deutlich, wie ich es auch nie vorher anderweitig gesehen habe. Die Spannung des Vastus internus und des Tensor fasciae latae ist eben hier sichtbar wirksam.

Herr Rose: Der Unterschied in meinem Falle bestand darin, dass infolge der grossmächtigen Diastase der ganze Quadriceps vollständig atrophirt war.

Herr J. Wolff: Aus dem Befunde des vorgestellten Falles geht eine wichtige, unsere bisherigen Anschauungen abändernde Lehre hervor. Wir sind nach den Untersuchungen und Darstellungen von Bruns bisher der Meinung gewesen, dass nur dann bei weiterem Abstande der Fragmente nach veralteter Patellafractur eine verhältnissmässig gute Function der Extremität möglich ist, wenn sich eine sehr feste fibröse Zwischensubstanz zwischen den Fragmenten gebildet hat. Eine solche feste Zwischensubstanz ist im vorgestellten Falle ganz sicher nicht vorhanden; denn das untere Fragment folgt nicht den Contractionen des Quadriceps, wie es beim Vorhandensein der Zwischenmasse geschehen müsste. Die Function wird also im vorgestellten Falle thatsächlich in ganz anderer Weise, als wir bisher angenommen haben, vermittelt, und ich zweifle nicht, dass es in der von Herrn v. Bergmann dargelegten Weise geschieht. — Ich möchte zugleich Herrn v. Bergmann fragen, ob er nach Patellafractur mit Diastase der Fragmente häufig eine derart gute Function beobachtet hat, dass ein operativer Eingriff behufs nachträglicher Vereinigung der Fragmente überflüssig war.

Herr v. Bergmann: Darüber habe ich mich schon früher ausgesprochen. Ich habe damals operirt, während ich diesen Fall nicht operiren würde. Ich habe bis jetzt viel schlechte Functionen gesehen, die ich mir kaum anders erklären kann, als durch die Verschiedenheit des Risses. Wenn derselbe weit in die Seite hineingeht, so wird die Function fortfallen, während hier doch immerhin eine Function da ist, wenn ich das ja auch nicht eine schöne Function nennen will. Das Moment der Atrophie des Quadriceps spielt in der That für Patellafracturen eine besondere Rolle und ist die Ursache gewesen, dass die Massagebehandlung zur Heilung der Fractur empfohlen und ausgeführt worden ist.

Herr Köhler: Wir hatten kürzlich Gelegenheit, einen Fall zu beobachten, bei dem gewiss keine Zwischensubstanz war. Man fühlte in den Beinen ungefähr ebensoweit auseinanderstehende Bruchstücke, den Knochen unmittelbar unter der Haut. Dieser Patient war im Stande, mit dem kranken Fuss auf einen Stuhl zu steigen. Ich glaube, dass das eine bedeutende Leistung für ihn war. Diese Stützapparate, die bei ihm eingetreten sind, müssen doch besonders stark entwickelt gewesen sein.

2. Herr Lindner (vor der Tagesordnung): **Defect der Ohren.** Ich möchte Ihnen der Seltenheit wegen ein Kind mit doppelseitigem Mangel der Ohren vorstellen. Es sind rudimentär entwickelte Ohrmuscheln vorhanden, aber es fehlt jede Andeutung eines Gehörganges oder des inneren Ohres. Ich habe solche Verhältnisse bisher nur einseitig gesehen, doppelseitig ist mir dergleichen noch nicht vorgekommen, und ich habe auch von autoritativer Seite gehört, dass die Fälle sehr selten sind. Ich habe ja natürlich angenommen, dass auch das innere Ohr vollständig fehlt, aber bei der traurigen Prognose für das fernere Leben bin ich doch darauf eingegangen, den Versuch zu machen, ein inneres Ohr zu finden, habe auf der einen Seite eingeschnitten und mich möglichst hineinpräparirt, habe aber gar keine Andeutung des Gehörganges finden können und habe dann, da ich annahm, dass wohl die Orientirung bei dergleichen Dingen nicht gar so sehr einfach ist, auch noch die Akidopeirastik gemacht, bin aber nirgends auf die Andeutung eines Gehörganges gestossen. Also wird wohl kaum etwas weiteres zu machen sein.

3. Herr Strohe (Krankenvorstellung aus dem Krankenhause Moabit): Gestatten Sie, m. H., dass ich Ihnen eine Patientin mit einer grossen **Rückengeschwulst** vorstelle, die mikroskopisch wohl als ein gefässreiches Fibrosarcom anzusprechen ist. Die Krankengeschichte ist kurz folgende: Patientin ist augenblicklich im 58. Lebensjahre und ist vor 28 Jahren hier im Hedwigshospital wegen eines in der linken Mamma beobachteten Carcinoms, und ein Jahr darauf rechterseits wegen „Induratio mammae“ amputirt worden. Die Patientin ist die ganze Zeit über gesund geblieben, bis sie jetzt vor 7 Jahren im Rücken eine kleine Geschwulst gefühlt hat, die 4 Jahre noch sehr klein geblieben ist, bis vor 3 Jahren noch bohnengross war, in dem letzten Jahre erst stark zu wuchern begann und ganz in der letzten Zeit exulcerirte. Wie die Kranke zu uns in die Behandlung kam, war der knollige, faustgrosse Tumor auf der Unterlage noch verschiebbar, die Haut verwachsen, und neben einer vorhandenen exulcerirten Stelle entstand innerhalb von 5 Tagen ein blumenkohlartiges Gewächs da, wo ein kleines Stück zur mikroskpischen Untersuchung herausgeschnitten worden war. Diese ergab einen sehr gefässreichen, vorzüglich Spindelzellen enthaltenden Tumor. Die weitere Untersuchung steht noch aus. Es ist leider damals, als die beiden Mammae amputirt wurden, keine mikroskopische Diagnose notirt worden. Ob die jetzige Geschwulst mit den ersten in ursächlichem Zusammenhange steht, muss ich dahingestellt sein lasssen; die Möglichkeit ist vorhanden.

4. Herr Gurlt: **Ueber plastische Operationen in alten Zeiten.** (S. die Vorträge im II. Theil dieses Bandes.)

5. Herr E. Hahn: Demonstration eines Präparates von **Gastroenterostomie.** (S. die Vorträge im II. Theil dieses Bandes.)

Herr Rotter: Man kann auch mit der Lücke'schen Methode üble Erfahrungen machen. Ich habe vor einiger Zeit bei einem Patienten von etwa 50 Jahren auch wegen Carcinoma pylori eine Gastroenterostomie vor-

genommen und das Jejunum in derselben Weise angenäht, wie es Lücke vorgeschlagen hat. Der Patient ging ungefähr 5 Tage später an permanentem Erbrechen zu Grunde. Bei der Section fand ich, dass die Naht vollkommen gehalten hatte, dass aber der Mageninhalt nicht in das abführende, sondern in das zuführende Ende hineingeflossen war, dieses stark gedehnt und dadurch eine Abknickung bedingt hatte. Daraus erklärt sich denn auch, dass das Erbrechen ein galliges war, weil die von dem zuführenden Theile fortgeleitete Galle in den Magen ergossen wurde. Ein zweiter Fall von Gastroenterostomie betrifft eine Frau von 35 Jahren mit einem sehr umfangreichen Carcinom des Pylorus und einer kolossalen Dilatation des Magens. Diese Patientin hat seit der vor etwa $^1/_2$ Jahre ausgeführten Operation gar nicht mehr erbrochen, befindet sich vorzüglich und hat 17 Pfund zugenommen.

Herr Hahn: Ich möchte noch erwähnen, dass allerdings derartige Abknickungen und Spornbildungen ein Uebelstand bei der Operation sind, die man nicht leicht wird beseitigen können. Ich habe geglaubt, durch Anlegung einer nicht zu grossen Oeffnung eine Spornbildung verhindern zu können; andere Operateure haben angenommen, dass man die Oeffnung sehr gross anlegen müsste. Uebrigens habe ich auch bei Anlegung einer kleinen Oeffnung einen derartigen Fall erlebt, wo der Abfluss ein mangelhafter gewesen ist, weshalb ich die Oeffnung jetzt immer ungefähr 3 cm gross anlege; andere haben sie 4—5 cm gross gemacht. Bei einer zu grossen Oeffnung kommt immer wieder die Schwierigkeit der genauen Nahtanlegung in Betracht. Je kleiner man die Oeffnung im Magen und Darm macht, desto leichter wird es sein, eine exacte Vereinigung herzustellen. Allerdings kann dann auch unter Umständen einmal ein mangelhafter Abfluss stattfinden. Ich habe mir vorgenommen, in den nächsten Fällen, die ich operiren werde, in der Weise vorzugehen, dass ich vor Anlegung der Magendünndarmnaht noch eine Auskratzung des Pylorus vornehme, damit in den ersten Tagen die Ingesta durch den Pylorus entleert werden können, denn es passirt ja leider oft in den ersten Tagen, dass eine Schwellung eintritt, durch welche für die erste Zeit die Oeffnung ganz verlegt werden kann. Ich halte es aber für durchaus wichtig, dass man einen sofortigen Abfluss herstellt; einmal für die Sicherheit der Naht, welche bei sich stauendem Mageninhalt und dem durch Brechbewegung erhöhten Druck leicht insufficient werden kann, das andere mal wegen der bei den geschwächten Patienten erforderlichen schnellen Ernährung. Aus den Publicationen von Rockwitz geht übrigens hervor, dass eine Stauung auch in einzelnen günstig verlaufenen Fällen vorgekommen ist, sodass man sich genöthigt gesehen hat, mehrere male Magenausspülungen zu machen, so lange, bis schliesslich der Abfluss ganz gut erfolgt war. Um diese immerhin sehr störende Stauung des Mageninhaltes zu heben, glaube ich eine Digitalerweiterung oder Auskratzung des verengten Pylorus am meisten empfehlen zu müssen. Dieselbe kann ganz leicht und ohne besondere Gefahren ausgeführt werden, da der Magen sowieso eröffnet werden muss. Durch die sofort eintretende Weiterbeförderung der Ingesta wird man bei sehr geschwächten Kranken bald eine ausreichende Ernährung vornehmen, und in einzelnen Fällen möglicherweise dem Erschöpfungstod vorbeugen können.

Herr Körte: Ich möchte den Herrn Vortragenden fragen, ob er in seinen Fällen, die länger lebten, die Koliken beobachtet hat, die Hacker veranlasst haben, das Jejunum nicht über das Colon hinüberzuschlagen, sondern durch das Mesocolon durchzustecken?

Herr Hadra: In einem vor 5 Wochen operirten, glücklich verlaufenen Falle von Gastroenterostomie wegen inoperablen Pyloruscarcinoms

habe ich versucht, die Spornbildung an der Fistel dadurch zu vermeiden, dass ich sowol das zuführende, als das abführende Ende der nach Hahn leicht gefundenen Jejunalschlinge nach Durchleitung durch einen Längsschlitz des Mesocolon in Höhe der Fistel beiderseits einige Centimeter von demselben entfernt mit je 2 Serosanähten an den Magen fixirte. Die ganze Manipulation dauert 1—2 Minuten. Das zu- und abführende Ende habe ich deshalb fixirt, weil trotz Nothnagel'schen Versuchs, Lage des Darms etc. ein Irrthum nicht absolut ausgeschlossen ist, welches das richtige Darmstück sei, und jegliche Spornbildung so am sichersten zu umgehen ist.

Herr Hahn: Herrn Körte möchte ich erwidern, dass ich selbst ein derartiges Missgeschick nicht erlebt habe, dass es aber von anderen beobachtet ist. Die Abknickung des Colon wird begünstigt durch eine zu kleine Entfernung des eingehefteten Jejunums vom Pylorus. Was nun die v. Hacker'sche Methode anbelangt, so habe ich dieselbe nicht weiter erwähnt, da ich meinen Vortrag nicht übermässig ausdehnen wollte. Ich habe mich schon im Jahre 1885 gegen diese Methode ausgesprochen, weil es meiner Ansicht nach von grosser Bedeutung ist, dass man eine exacte Naht anlegt. Die Operation, wie ich sie heute beschrieben habe, kann man gewissermassen vollständig extraabdominal ausführen. Man kann den Magen und den Darm aus der Bauchhöhle vorziehen und letztere durch Jodoformgaze vollkommen abschliessen und bequem die Naht anlegen, während man bei der v. Hacker'schen und Courvoisier'schen Methode in der Tiefe operiren muss. Hier kann man natürlich die Naht nicht so exact ausführen, weshalb ich diese Methode auch nie angewandt habe, zumal ich in der That glaube, dass man bei richtiger Wahl der Schlinge eine Abknickung des Colon nicht zu befürchten hat, und ein günstiger Verlauf nur bei exacter Naht zu erreichen ist. Was die höhere Anheftung des zuführenden Endes anbelangt, um zu ermöglichen, dass der Abfluss gut gelingt, so ist diese Modification bereits von Wölfler empfohlen, jedoch von Rockwitz abgelehnt, weil auch dieses Verfahren die Operation complicirt und weniger schnell ausführbar macht. — Lücke und Rockwitz legen gerade das Hauptgewicht darauf, dass die Operation schnell und einfach gemacht wird, auf welche Weise die Gefahren der Operation vermindert werden sollen.

6. Herr Lindner: **Ein seltener Tumor der Vulva.** (Der Vortrag ist in No. 23 der Berl. klin. Wochenschr. veröffentlicht.)

Sitzung am 8. Juni 1891.

Vorsitzender: Herr E. Hahn; Schriftführer: Herr Langenbuch.

1. Herr Settegast demonstrirt das Präparat einer schweren **Invagination des Dickdarms** bei einem sehr kräftigen Mädchen von 10 Monaten. Am 10. Tage nach der Erkrankung fühlte man vom Anus aus das Intussusceptum als harten wurstförmigen Körper, der beim Drängen bis vor die Analöffnung gepresst wurde. Es bestand hochgradiger Meteorismus, aber kein Erbrechen. Aus der Analöffnung wurde glasiger Schleim mit Blut entleert. Das Allgemeinbefinden war so schlecht, dass nur noch eine Colostomie am Colon ascendens helfen zu können schien. Jedoch wurde das Coecum nicht gefunden und eine Dünndarmschlinge eröffnet. Der Tod erfolgte am selben Tage. Die Obduction ergab eine pralle Anfüllung des Colon descendens. Dasselbe war in seinem oberen Theil, d. h. an der oberen Grenze des Intussuscipiens perforirt.

Die genauere Untersuchung des Präparats, die zum Theil erst nach der Sitzung erfolgen konnte, ergab folgendes: Das in sich eingestülpte Coecum mit dem Processus vermiformis lag im Rectum. Das Colon descendens enthielt das ganze Quercolon, das Colon ascendens nur ein 16—18 cm langes Stück des Intestinum ileum, welches durch die starke Zerrung überaus verdünnt, und bei dem nicht mehr die Continuität des Darmlumens nachzuweisen war.

2. Herr E. Hahn: **Ueber Magenresection** (mit Krankenvorstellung). In seiner Arbeit „Ueber Magencarcinome und operative Behandlung derselben" (Berliner klinische Wochenschrift 1885 Nr. 50) hat Hahn über vier von ihm ausgeführte Magenresectionen und einige Gastroenterostomieen berichtet. Von der ersteren werden drei Präparate vorgelegt, von welchen man deutlich den Verlauf der Nath und das Nichtvorhandensein von Stenosen erkennen konnte. An einem Präparat bemerkt man noch einen mehrere Centimeter langen in das Lumen des Darmes hineinragenden seidenen Faden. Die fortlaufende Nath der Schleimhaut mit Seide, welche Veranlassung zu diesem Ereigniss bot, wird in Zukunft vermieden werden müssen. Das vierte demonstrirte Präparat rührt von einer Patientin, welche vor ca. 4 Monaten operirt war. Der exstirpirte Pylorus hat eine sehr erhebliche Ausdehnung. An der grossen Curvatur 18 cm, an der kleinen 8 cm, nur die Ausdehnung der an einander gelegten Magenwände an der grossen Curvatur maass über 18 cm und war so gross, dass ein Verschluss durch zwei Gussenbauer'sche Darmklemmen kaum möglich war. Die 46 Jahre alte Patientin war durch andauerndes Erbrechen sehr elend und abgemagert. Nach der Operation, die ohne weitere nennenswerthe Zwischenfälle verlief, erholte sich die Patientin sehr schnell, und das Körpergewicht stieg in vier Monaten von 94 auf 114 Pfd.

Von den fünf von Hahn ausgeführten Operationen ist eine an den Folgen der Operation zu Grunde gegangen, eine starb an einer intercurrenten Krankheit, und zwei lebten 4 und 16 Monate, der fünfte Fall ist die vorgestellte vor 4 Monaten operirte Kranke. Bis zum Jahre 1885 sind wegen Carcinom des Pylorus 72 Resectionen mit 17 Heilungen und wegen durch Ulcus bedingter Stenose 10 mit 4 Heilungen ausgeführt, welches einer Mortalität bei Carcinomen von 77 % und bei Stenosen von 60 % entspricht. Seit dem Jahre 1885 bis jetzt hat Hahn 34 Pylorusresectionen wegen Carcinom und 4 wegen Stenose in der Litteratur auffinden können. Von den ersten 34 sind 14, von den letzten vier nur einer infolge der Operation gestorben, was einem Procentsatz von 41 % und 25 % entspricht.

3. Herr Rosenheim: **Ueber Motilität und Chemismus des Magens.** M. H., durch die Liebenswürdigkeit des Herrn Vorsitzenden wurde mir vor einigen Tagen Gelegenheit gegeben, diesen Fall noch einmal genauer zu untersuchen, und da der Befund mir von einigem Belang zu sein scheint, so wollte ich ihn hier mittheilen. Die Function des Organs wurde einmal in Bezug auf seine Motilität und zweitens in Bezug auf die Secretion untersucht, und es ergab sich nun, dass, trotzdem der Magen früher ja so gut wie gar keine motorische Leistung zeigte, jetzt eine fast vollständig normale Thätigkeit vorhanden ist. Schätzungsweise möchte ich sagen, dass sie annähernd normal ist, denn das genaue Maass lässt sich ja dafür nicht finden. Ganz entgegengesetzt verhielt sich die secretorische Function. Diese ist als vollständig erloschen zu bezeichnen. Der Mageninhalt, welchen wir gewannen, war neutral, und die Speisebrocken, welche in demselben vorhanden waren, sahen derart aus, als wenn sie die Kranke aus dem Munde in das Glas hineingespieen hätte, nicht als ob sie sich im Magen als Digestorium

aufgehalten hätten. Dieser Befund scheint mir für die Prognose des Falles nicht unwesentlich, ganz abgesehen davon, dass er ein hohes theoretisches Interessen hat. Dieses Verhalten nach der Operation beweist nämlich, dass hier in der That schwere destructive Veränderungen, atrophische Processe in der Schleimhaut vorliegen, welche die Sistirung der Salzsäureproduction bedingen, und dass es nicht die neutralisirende Wirkung des Krebssaftes oder eines alkalischen Transsudates aus den Gefässen der entzündeten Partieen ist, welche uns keine freie Salzsäure mehr in dem Magensaft derartiger Kranken vorfinden lässt.

Was die Prognose betrifft, so scheint mir die, auch wenn das eintrifft, was wir hoffen, dass die Patientin keine Metastase hat und keine Recidive bekommt, nicht so absolut günstig aus dem Grunde, weil in der That früher oder später bei derartigem Versiegen der Salzsäureproduction, wie es hier vorliegt, motorische Störungen sich erfahrungsgemäss hinzugesellen, und dann wird die Patientin Beschwerden bekommen, dann wird der Magen nicht mehr imstande sein, das nöthige Material dem Darme zuzuführen und auf diese Weise die Stoffwechselbilanz des Organismus zu erhalten. Wir wissen, dass solche Individuen, die an derartigen Entzündungsprocessen leiden, wenn die motorische Function des Magens zu leiden anfängt, früher oder später in ein anämisches, kachektisches Stadium kommen, in welchem sie zu Grunde gehen können.

Die Diagnose war ja in diesem Falle ausserordentlich leicht, weil der Tumor mit den Händen zu greifen war, und es ist ja gar keine Frage, dass hier eine Diagnose durch Sondiren u. s. w. absolut unnöthig war. So gut haben wir es aber für gewöhnlich nicht, und im allgemeinen sind ja, wie die Erfahrung gelehrt hat, diejenigen Fälle, wo überhaupt das Carcinom schon zu fühlen ist, für die Radicaloperation ungeeignet, weil wohl fast immer dann bereits Verwachsungen und Metastasen vorhanden sind. Es ist also die Frage, ob wir nicht zu einer Zeit das Carcinom diagnosticiren können, wo wir den Tumor noch nicht zu palpiren imstande sind. Ich glaube, dass in manchen Fällen dieses doch möglich sein dürfte, wenn man gewisse Gesichtspunkte aufrecht erhält und diese zur Geltung bringt. Wenn die Anamnese aussagt, dass es sich um ein Individuum handelt, welches 40—50 Jahre einen vortrefflichen Magen gehabt hat, und wenn dasselbe, ohne dass eine Veranlassung (Diätfehler) dafür vorgelegen hat, anfängt über Magenbeschwerden zu klagen, so soll von vornherein der erste Gedanke des Arztes der an Magencarcinom sein. Wenn derartige hartnäckige Beschwerden, die, wie gesagt, keine nachweisbare Veranlassung haben, unter dem Einfluss einer zweckmässigen diätetischen und medicamentösen Behandlung in Wochen nicht zurückgehen, und wenn eine wiederholte einwandsfreie Magensaftuntersuchung das Fehlen freier Salzsäure dargethan hat, dann wird diese Diagnose, wie Leube mit Recht sagt, zu grosser Wahrscheinlichkeit erhoben; dann sollte jeder Arzt den betreffenden Patienten ohne weiteres dem Chirurgen überantworten, damit wenigstens eine Probeincision gemacht wird, durch welche der Patient ja keine Gefahr läuft. In solchen Fällen wird man wohl den Tumor meist noch in einem Zustande antreffen, in welchem die Radicaloperation häufiger mit derartig eclatantem Erfolge gemacht werden kann, wie dies hier der Fall gewesen ist.

4. Herr v. Bergmann: **Ueber Knochenimplantation.** M. H.! Ich vertrete heute nur Herrn Dr. Nasse, dessen Vortrag der Medicinischen Gesellschaft vorbehalten bleiben soll. Wir wollen ja mit unserer Stammmutter, der grossen Medicinischen Gesellschaft, nie in Collision kommen. So erlaube ich mir, Ihnen blos einen Patienten vorzustellen, an welchem

ich versucht habe, eine Knochenimplantation unnütz zu machen. Wenn es mit den Knochenimplantationen so stünde, wie vor einem Jahre Gluck es geschildert hat, so würden wir in der Chirurgie sehr viel weiter sein, als wir im Augenblick es sind. Ich habe, wie Sie wissen, stets gegen Gluck's Annahme polemisirt. Nur kleine Elfenbeinstifte, wie wir sie zum Vernageln von Pseudarthrosen z. B. brauchen, heilen in dem Sinne ein, dass sie der Function hinterher dienen. In allen anderen Fällen habe ich gerechte Zweifel, dass todtes Material die Rolle eines lebenden Knochens übernehmen könne.

Unter dreierlei Verhältnissen pflegen wir die Einheilung grösserer Knochenstücke zu wünschen, einmal in Fällen, wo es sich um grosse Knochenhöhlen handelt, die wir füllen wollen, z. B. nach Sequestrotomieen; das andere mal da, wo Pseudarthrosen vorliegen, und das dritte mal endlich in den Fällen, in welchen ganze Knochen, z. B. grosse Segmente des Schädeldaches oder bei Continuitätsresectionen grosse Femur- oder Humerusstücke verloren gegangen sind. In den Fällen, wo wir eine grosse Knochenhöhle füllen, wird immer die Frage offen bleiben, ob wirklich das hineingelegte Knochenstück als Baustein für einen neuen Knochen gewirkt hat, oder ob nicht vielmehr dasselbe von Granulationen durchwachsen wurde, auf dem Wege der Resorption zu Grunde gegangen ist oder noch durch partielle oder ausgedehnte Eiterungen ausgestossen wurde. Auch unter den beiden letzten Bedingungen wird das Endresultat eine Knochenneubildung im Defecte sein können, der eingelegte todte Knochen hätte blos die Rolle eines Reizes, eines Impulses zu stärkerer Knochenneubildung gespielt. In anderen Fällen, z. B. in den Fällen, wo es sich um Füllung von Schädeldefecten handelt, wo wir z. B. eine Celluloidplatte daselbst zum Einheilen bringen, kann dieser todte Körper so einheilen, wie eine Kugel einheilt, wie sonst ein reiner Fremdkörper einheilt. Er wird überall eingebalgt, meinetwegen auch von einer knöchernen Schaale, und der Art in dem Defect fest liegen bleibend. Er nützt dann schon insofern, als er eine feste Decke, z. B. für den Verlust im Schädelknochen liefert. Wir brauchen uns da gar nicht mit der Frage zu beschäftigen, inwieweit er ein lebender Theil des Körpers geworden ist; da wird keine andere Function für ihn in Anspruch genommen, als dass er irgend wo eingeheilt unter der Haut liegen bleibt, wie eine künstliche Platte, die man sonst oberhalb der Haut tragen lässt. Er soll blos in der Tiefe das Hirn vor denjenigen Störungen und Insulten schützen, die ihm beim Offenbleiben des Defects erwachsen könnten. Da aber, wo der Knochen zur Function der Bewegung und zur Function der Stütze gebraucht wird, ist das Schicksal der grösseren Knochenstifte immer das, was ich Ihnen hier gleich an einem Präparate zeigen werde. Sie heilen zunächst ein; es ist ja keine Frage, dass, wenn sie in genügender Weise sterilisirt worden sind, und wenn es sich bei der Operation und Nachbehandlung um ein ordentliches aseptisches oder antiseptisches Verfahren gehandelt hat, ein noch so grosser und langer Stift oder Stab einheilen kann. Allein der Function des Beines oder Armes, der Stütze oder der Bewegung kann er nicht dienen, da führt er nothwendiger Weise zu Veränderungen und Störungen ganz bestimmter Art. Sowie nämlich die Function der Bewegung beginnt, oder sowie der eingeheilte Knochenstab zur Stütze benutzt werden soll, treten Reizungen am oberen wie unteren Ende desselben auf. Das brauchen nicht gerade Eiterungen zu sein, aber der Knochen, an den sich die Stücke lehnen und stützen, wird weich, macht den Process der Osteoporose durch. Infolge des Drucks geschieht dasselbe etwa, was dann geschieht, wenn wir nach Amputationen sehen, dass der sich zuspitzende Knochenstumpf allmählich die Haut von innen her perforirt. Es tritt eine

Art Decubitus ein, zunächst eine sehr grosse Empfindlichkeit bei allen Bewegungen, Schmerzen, endlich röthet und spannt sich die Haut, es bildet sich ein Geschwür auf derselben, und der Knochen wird nun im besten Falle herausgezogen, wenn nicht jetzt nach der Perforation der Haut noch schwerere Störungen eingetreten sind.

Ich habe das an dem Finger, den Sie hier sehen können, Gelegenheit gehabt zu erfahren. Es gehört dieser Finger, den ich durch Exarticulation des Metacarpalknochens aus dem Carpalknochen entfernt habe, dem Patienten an, welchen Gluck in seiner bekannten Arbeit vom 18. August 1890, p. 755 der Berliner klinischen Wochenschrift, schildert. Es heisst dort: „Simon Radella, 32jähriger Arbeiter, erlitt infolge einer Maschinenquetschung der Mittelhand eine Phlegmone, welche mit Flexionscontraction heilte. Das Gelenkende des Mittelhandknochens war verbreitert und sehr druckempfindlich; trotz Massage trat eine Verbesserung des Zustandes nicht ein. In der Chloroformnarkose wurde am 11. Mai 1890 in der Hohlhand durch eine lange Incision die Sehnenscheide der Flexoren freigelegt; aus der verdickten, auf der Unterlage fixirten Scheide wurden die Sehnen herausgeschält und die Sehnenscheiden mit sammt den Narbenmassen exstirpirt. Eine zweite Incision am Handrücken legte mit Vermeidung der Extensorensehnen den Mittelhandknochen des Mittelfingers frei. Derselbe erschien kolbig verdickt und aufgetrieben osteosclerotisch und wurde nach Exarticulation des Gelenkendes im Bereiche des unteren Drittels resecirt. Der verloren gegangene Knochen wurde durch einen soliden konischen Elfenbeinzapfen, welcher in die Markhöhle getrieben wurde, ersetzt. Die Heilung erfolgt reactionslos, und der Elfenbeinzapfen ersetzt den Mittelhandknochen dauernd und vollkommen.“ Ich will weder die Indication, noch die sehr ungenaue Krankengeschichte kritisiren. Patient behauptet, stets mit den Resultaten der Operation unzufrieden gewesen zu sein; schon am Ende des Jahres erschien er bei uns und klagte darüber, dass er seit der Operation beständig Schmerzen habe. Während er vorher in den Interphalangealgelenken noch hätte Bewegungen ausführen können, habe diese Beweglichkeit jetzt aufgehört. Bei jeder Erschütterung der Hand fühle er einen bedeutenden Schmerz sowie ein Klappern in derselben. Der Finger sei unbeweglich, in gestreckter Stellung fixirt und sehr schmerzhaft. Er bat dringend um die Absetzung desselben. Ich verschob das noch einige Zeit, liess ihn vielfach wiederkommen, bis ich mich überzeugte, dass die Haut sich hier über dem Phalangometacarpalgelenk röthete, und dass man hier deutlich die freie Spitze des Elfenbeinzapfens fühlen konnte. Dann habe ich den Finger exarticulirt. Den exarticulirten Finger sehen Sie hier. In der That zeigt das Metacarpale einen grossen Knochendefect, in welchem Theil ein breiter, 5 cm langer und auf dem Durchschnitte 1,5 cm breiter Elfenbeistift steckt. Das obere (centrale) Ende des Metacarpus ist erhalten. In ihm liegt eine Höhle, in welcher das obere Ende des Stifts schlottert. Die Wandungen dieser centralen Knochenhöhle sind rauh, wie fein gestichelt — mit einem Wort cariös, ebenso zackig angenagt ist das betreffende Ende des Stifts. Zwischen Stift und Höhle liegen schlaffe, blassrothe Granulationen. Das untere (distale) Ende des Knochens fehlt. Das knopfförmige Ende des Stifts liegt auf der Rückenfläche der ersten Phalanx, welche verbreitert ist und zu beiden Seiten des ihm aufliegenden Stifts einen Wall von Osteophyten zeigt. Dadurch kommt hier der Stift an einer Fläche zu liegen, in der er ziemlich fest fixirt ist. Also dort, wo der Stift nicht in den Knochen gebohrt ist, sondern auf der Oberfläche eines Knochens, hier der Rückenfläche der Phalanx, liegt, ist er durch die einkapselnden Bindegewebsmassen einigermassen fixirt, wo er aber im Knochen steckt, liegt er locker darin,

da er rings an eine cariöse Knochenoberfläche grenzt und stösst, eine Caries, die offenbar im Fortschreiten begriffen ist, da der Knochen hier porös ist. Die Lage auf dem Rücken der Phalanx fixirt die Extensorensehne, welche aufgehoben und in dem dicken Bindegewebswulst um dieses Ende des Stifts eingebettet ist, und mag wohl der Grund für die Unbeweglichkeit des Fingers gewesen sein. Die Schmerzen rührten von der Caries und entzündlichen Osteoporose am oberen, stehen gelassenem Ende des Metacarpus her.

Ich habe das Präparat mitgebracht, um an ihm zu zeigen, was aus solchen Knochen dann wird, wenn die Function den eingeheilten Elfenbeinzapfen in Anspruch nimmt!

Was hier am Mittelhandknochen vorliegt, die deutliche Zerstörung an dem oberen Ende, wird umsomehr dort in Erscheinung treten müssen, wo das implantirte Knochenstück nicht blos für Bewegungen, sondern für das Tragen und Stützen benutzt wird, also überall da, wo es sich um die Unterextremität handelt. Das ist der Grund, weshalb ich mich zu Knochenimplantationen bis jetzt nur in Fällen habe entschliessen können, wo ganz kleine Elfenbeinstifte — man könnte ebenso gut auch Metallstifte nehmen — zur Heilung von Pseudarthrosen oder zum Festnageln von Gelenken gebraucht werden. Ich rechne dahin namentlich die Fälle nicht besonders schwerer Pseudarthrosen, wo die Knochen gut zusammenliegen, indessen Beweglichkeit und Schmerzhaftigkeit bestehen. Da kann man Elfenbeinstifte mit Erfolg hineintreiben, die dann, was zuerst Bidder gezeigt hat, in der That unversehrt liegen bleiben, ohne dass sie, wie die bekannten Dieffenbach'schen Stifte, die Eiterung erregen sollen, hinterher verzehrt werden. Sie werden vielmehr nachher von einer kleinen knöchernen Kapsel umgeben, gerade wie Schrotkörner, die im Knochen einheilen. Diese kleine Knochenkapsel, wenn sie nachher in die beiden Knochenenden hineinreicht, ist thatsächlich ein gemeinsamer Bestandtheil der früher getrennten Knochen, etwas was sie zusammengeschweisst erhält, und es folgt aus der Vernagelung später eine richtige Wiederherstellung der Continuität. Der oben demonstrirte Finger und die jüngste Mittheilung Gluck's über das unglückliche Ende seiner Implantationsversuche mit grösseren Knochenstücken hat mich in dem bestärkt, was ich behauptet habe, dass grosse, in getrennte Knochen gepflanzte todte Knochen- oder Elfenbeinzapfen an den Extremitäten nur störend, aber nicht heilend wirken. Müssen wir auf einen solchen Ersatz des Lebenden durch das Todte verzichten, so werden allerdings uns manchmal Fälle begegnen, in denen wir wenig oder gar nichts machen können. Indessen in einigen kann man sich doch helfen, und einen solchen, in dem ich glaube, durch ein ganz einfaches Verfahren mir geholfen zu haben, möchte ich Ihnen heute zeigen. Der Patient sollte hier hereinmarschiren mit einem besonderen Stiefel, den College Beely so freundlich gewesen ist, mir liefern zu wollen, aber ich trete heute für einen anderen hier ein, und deswegen ist das noch nicht so weit vorbereitet, der Stiefel steht noch aus. Ich kann Ihnen also den Fall nur zeigen mit einem ausserordentlich verkürzten Fuss. Der Patient ist am 25. November 1890 hier aufgenommen worden, und zwar wegen eines peripheren Sarcoms der Tibia. Es war ein ziemlich ausgedehntes Sarcom, ein Osteochondrom könnte man sagen, hauptsächlich aus osteoider Substanz bestehend, das hier von der Tibia anfing und verältnissmässig tief in den Knochen hineindrang, so tief, dass ein grosses Stück aus der Continuität des Knochens weggenommen werden musste. Das Präparat liegt hier vor. Es ist, wie Sie sehen können, ein ca. 12 cm langes Stück der Tibia entfernt worden. Ich habe zunächst die Heilung abgewartet, die dann auch erfolgte, aber von einer Knochen-

neubildung war, obgleich wir versucht hatten, durch allerlei Reizmittel dieselbe hervorzurufen, gar nicht die Rede; sie war vollständig ausgeblieben. Da habe ich dann am 24. Februar d. J. mir so geholfen, dass ich nun noch einen Schnitt gegen die Fibula machte und dieses 11 cm lange Stück der gesunden Fibula resecirte. Dann legte ich die Knochenenden der Tibia nochmals bloss, frischte sie an und schob nun die Knochen zusammen. Die dadurch bedingte Zusammenschiebung der Wadengegend bot ein eigenthümliches Aussehen. Die Muskeln ballten sich zusammen, bildeten einen ungeheuren Querwulst in der Wade. Dadurch wurde der Umfang des Unterschenkels so gewaltig, dass ich die ursprünglich längs gestellten, jetzt aber in der Quere klaffenden Hautwunden nicht zusammenbringen konnte. Es waren daher noch plastische Operationen nöthig, Verschiebungen der Haut und Deckung der Defecte durch Thiersch'sche Transplantationen. Der erste Verband ist sehr lange liegen geblieben. Wir haben ihn erst Ende März abgenommen, haben dann mehrfach Gypsverbände angelegt, bis endlich Ende April, am 30., constatirt werden konnte, dass wirklich eine feste Vereinigung beider zusammengeschobenen Knochen eingetreten war. Dann hat es noch etwas gedauert, bis einzelne Stellen des Defects verheilt waren; jetzt ist alles complet und schön vernarbt. (Demonstration.) Die Wade hat mittlerweile auch eine etwas menschlichere Form angenommen, so dass nur die Gestalt des kurzen, gedrungenen Unterschenkels auffällig ist; der Patient kann sich aber auf sein Bein fest und sicher stützen. Wenn Sie einen Block unterlegen, so steht er auf seinem linken kürzeren Beine so stramm, wie auf dem gesunden rechten. Das ist der Grund, warum ich glaube, dass er mit einem sogenannten Beely'schen Stiefel gut wird gehen können, einem Stiefel, der bekanntlich ein Doppelstiefel ist, bei dem der untere Stiefel genau dem oberen, der den Fuss des Patienten umschliesst, folgt. Wir werden das ja noch sehen, wenn wir den Apparat bekommen haben. Ich glaube, dass man in dieser Weise bei den Continuitätsresectionen an der unteren und oberen Extremität recht weit gehen kann. Schon vor mehreren Jahren — ich glaube, es ist jetzt schon 8 Jahre her — damals als so viel Nervennähte hier in der Klinik versucht wurden, selbst in Fällen, wo die Verletzungen schon sehr alte waren, habe ich einmal aus Ulna und Radius ein grosses Stück fortgenommen, nur um die Nervennaht machen zu können, und ebenso aus dem Humerus, um die weit auseinanderstehenden Enden des Radialis zusammen zu bekommen. Es ist auch dort eine ganz vollkommene knöcherne Vereinigung der Knochen eingetreten, mit verkürztem Vorder- resp. Oberarm. Ueber das schliessliche Resultat der Nervennaht haben wir aber nichts zu erfahren vermocht, denn die Patienten haben nichts von sich hören lassen.

Ich habe meinen Patienten Ihnen lediglich zu dem Zwecke vorgeführt, um Ihnen zu zeigen, dass auch ohne Elfenbeinimplantationen man sich in manchen Fällen, in denen ein Knochendefect ersetzt werden muss, helfen kann. Ein solcher Fall war der vorgestellte.

Herr Hahn: Ich möchte mir zu diesem Vortrage die Anmerkung erlauben, dass ich vor ungefähr 8 Jahren auf eine Methode aufmerksam gemacht und dieselbe im „Centralbl. f. Chirurgie" publicirt habe, die mir in zwei Fällen ein ganz vorzügliches Resultat gegeben hat. Es handelte sich auch um grosse Defecte der Tibia, wie bei dem vorgestellten Patienten. Es wurde zur Deckung des Defectes der Tibia die Fibula benutzt, schräg durchtrennt und aus ihrem Periost herausgelöst, darauf das periphere Ende der Fibula in das centrale der Tibia umgepflanzt. Das Resultat war in beiden Fällen ein sehr günstiges. Der erste Patient ist mit einer sehr geringen Verkürzung nachher seiner Arbeit nachgegangen. Da er später nach

ausserhalb gezogen war, konnte ich ihn nicht mehr weiter im Auge behalten. Der zweite Patient ist vor kurzer Zeit operirt und gut geheilt. — Ich glaube nach meinen Erfahrungen, dass für vereinzelte Fälle von grossen Defecten der Tibia die Implantation der intacten Fibula in die Tibia ein gutes Resultat ergeben wird, besonders, wenn man einen grossen Theil des Periosts der Fibula erhalten kann, da sich aus dem herausgeschälten Periost der Fibula neue Knochenmassen bilden, während die von ihrem Periost theilweise befreite Fibula auch erhalten bleibt.

Herr v. Bergmann: Ich bin auf die anderen Versuche zu einem analogen Ersatz nicht eingegangen. Ich müsste dahin auch den Nussbaum'schen rechnen, mit dem Ueberklappen eines Tibiallappens. Aus dem unteren Stücke der Tibia wird dabei so eine Spange herausgesägt, dass sie nach ihrem oberen Ende umgeklappt werden kann. Ich kenne die Beschreibung von dem Falle des Herrn Hahn sehr wohl und habe einmal auch in dieser Weise selbst operirt, bei einer angeborenen Fractur des Unterschenkels. Ich habe aber hier deswegen gemeint, nicht die Methode in Anwendung bringen zu sollen, weil ich die von mir gewählte für die bessere gehalten habe; wo die Fibula der Tibia gegenüber gebracht wird, handelt es sich blos um einen Stützknochen, ich habe dem Patienten zwei erhalten. Dann fürchte ich noch, dass, wo die Fibula in die Tibia gesteckt wird, die seitliche Deviation zu stark werden und darin eine Störung liegen könnte. Ich habe den Fall von E. Hahn nicht gesehen. Die Verkürzung ist jedenfalls gegenüber dem Verfahren, über das wir discutiren, geringer, ob aber nicht auch die Festigkeit resp. die Stützfähigkeit?

Herr A. Köhler: M. H.! Vor Jahresfrist hat Herr Geheimrath Bardeleben in einem Falle von grossem Substanzverluste in der Tibia nach mehrfach operirter Osteomyelitis ein entsprechendes Stück von der Fibula resecirt und dann das untere Stück der Tibia in das obere hineingetrieben. Bei dem Patienten, einem Jungen von 10 oder 11 Jahren, trat gute Consolidation ein; er konnte nachher sehr gut herumlaufen. Wir haben ihn noch länger beobachtet; die Heilung hat bis jetzt gut Stand gehalten. — Der Fall war dem von Herrn Geheimrath v. Bergmann vorgestellten ziemlich ähnlich; nur die Ursache des Substanzverlustes war eine andere.

Herr v. Bergmann: Der Vollständigkeit wegen will ich hinzufügen, dass in dem serbischen Kriege von Prof. Skliffassowski in Moskau nach einer Schussverletzung der Fibula und Tibia so zahlreiche Knochensplitter herausgezogen wurden, dass er schliesslich die Knochen in der eben präsentirten Weise zusammenschieben musste. Der Fall ist mit fester Knochenvereinigung geheilt.

5. Herr Heilmann demonstrirt einen **durch Operation geheilten Fall von Ileus** bei einer 74jährigen Frau. Bei dem höchst bedrohlichen Zustande der Kranken wurde am 4. Januar 1890 von Herrn Geh. Rath Hahn die Anlegung eines Anus praeternaturalis vorgenommen und erst 3/4 Jahr später zur Laparotomie und Entfernung des Darmhindernisses geschritten. Die Ursache des Ileus war durch eine feste narbige Strictur im Colon descendens gegeben. Patientin ist bis auf eine kleine Kothfistel vollkommen geheilt. (S. die Vorträge im II. Theil dieses Bandes.)

Herr Hahn: In mehreren anderen Fällen habe ich ebenso wie bei der soeben vorgestellten Patientin die Resection des Dickdarmes vorgenommen, wenn der Kräftezustand der zu operirenden Kranken kein besonders günstiger war. Für derartige Fälle möchte ich das geschilderte Verfahren für die Colonresection als das allein richtige bezeichnen. — Nach meinen

Erfahrungen ist bei jungen kräftigen Menschen eine primäre Darmresection vollkommen zulässig und meistens von einem guten Erfolge begleitet, bei alten, elenden und geschwächten Leuten tritt dagegen oft infolge von Randnekrose Peritonitis und Tod ein.

Die zu resecirende Partie haben wir immer peripher und central abgeschnürt. Man kann nach Umschnürung, der fehlenden Blutung wegen, die Operation schneller beendigen und eine sichere Befestigung der Darmenden herstellen.

Herr Langenbuch: In diesem Falle war gewiss die Anlegung des künstlichen Afters durchaus motivirt. Im übrigen bin ich der Ansicht, dass man beim Ileus, wenn der Kräftezustand es irgend erlaubt, immer sogleich die Laparotomie machen und nachsehen soll, wie man dann noch direct helfen kann. Das übrigens die Anlegung des vorläufigen Afters auch einmal genügen kann, um einen schweren Ileus nach längerer Zeit zu heilen, zeigt mir eine Erfahrung, die ich vor 2—3 Jahren gemacht habe. Es handelte sich um einen ganz jungen Menschen, der an Ileus mit allen klassischen Symptomen erkrankt war, und der in äusserst elendem Zustande zu mir ins Hospital kam. Hier musste ich allerdings von einer eingreifenden Operation absehen und mich damit begnügen, den künstlichen After schnell anzulegen. Der Darm entleerte sich, der Patient erholte sich und lag 2 Monate lang mit seinem künstlichen After im Bett. Dann stellte sich plötzlich wieder Stuhlgang ein, erst wenig, allmählich aber in steigender Menge und schliesslich ganz normal. Ich konnte darauf den künstlichen After schliessen. Der Patient ist vollständig gesund entlassen worden und hat sich noch vor einem halben Jahre gezeigt. Er ist ein tüchtiger Arbeiter, der wieder sein Brod verdient.

6. Herr Lindner: **Ueber Myositis chronica.** (Der Vortrag ist anderweitig veröffentlicht.)

7. Herr Bode demonstrirt eine 15jährige Patientin mit **linksseitiger Spontanluxation des Handgelenks.** Bezüglich der Difformität des Gelenks entspricht der vorliegende Fall ziemlich genau den zwölf, welche Madelung beobachtete und in der 4. Sitzung des VII. deutschen Chirurgencongresses beschrieb, und auch dem doppelseitigen, den v. Bergmann im October 1888 der Chirurgenvereinigung vorstellte. Jedoch unterscheidet dieser Fall sich dadurch von den bereits früher beschriebenen, dass die Schmerzhaftigkeit der Hand beim Gebrauch und insbesondere die nur in beschränktem Maasse ausführbaren Dorsalflexion vollständig fehlt, ferner, dass die Reposition durch direkten Druck und Zug ohne Schwierigkeit gelingt. Ein Trauma lässt sich mit Sicherheit ausschliessen, ebenso das Vorhandensein von Arthritis deformans, Caries sicca und Fractur. War in den früheren Fällen eine bestimmt nachweisbare Aetiologie nicht vorhanden, und mussten daher, da die Affection stets in der Zeit der Pubertätsentwicklung auftritt und gewisse Analogieen mit Erkrankungen wie der pes planus adolescentium darbietet, als Grund des Leidens Wachsthumsstörungen angenommen werden, so sind in diesem Falle noch anderweitige schwere trophische Störungen nachweisbar. Pat. leidet nämlich an einer sich seit drei Jahren allmählich entwickelnden Atrophie der rechten Gesichtshälfte, sowie der rechtsseitigen Extremitäten mit grösserer und geringerer Erschlaffung des Bandapparates und leichten Störungen des Knorpelwachsthums an einer grossen Zahl der rechtsseitigen Gelenke. Die befallenen Extremitäten sind nicht nur in allen Umfängen beträchtlich kleiner, sondern es bestehen auch reelle Verkürzungen der Längenmaasse der einzelnen Extremitätenabschnitte. Da Sensibilitätsstörungen und Zeichen von Entartungsreaction vollständig

fehlen, muss bei der Form der Ausbreitung der Atrophie ein centraler Sitz der Erkrankung angenommen werden. Der demonstrirte Fall ist somit in hohem Grade geeignet, die Ansicht Madelung's und v. Bergmann's, dass es sich bei den Spontanluxationen des Handgelenks im jugendlichen Alter um trophische Störungen handelt, zu stützen.

Sitzung am 13. Juli 1891.

Vorsitzender: Herr J. Israel; Schriftführer: Herr Langenbuch.

1. Herr J. Israel: **Ein verbessertes Verfahren der Rhinoplastik bei Sattelnasen.** Als in der letzten Decembersitzung Herr Wolff uns eine von ihm erdachte Methode zur Wiederaufrichtung eingefallener Nasen unter Demonstration eines Patienten vorführte, äusserte ich die Meinung, dass ich in der von Herrn Wolff angegebenen Methode eine Verbesserung gegenüber den bereits bekannten nicht zu sehen vermöchte. Ich sprach die Absicht aus, in einer der nächsten Sitzungen Fälle, welche nach meiner eigenen Methode operirt worden waren, zum Vergleich vorzustellen. Ich komme erst heute, sehr verspätet, dieser Absicht nach, indem ich Ihnen aus der Reihe nur zwei meiner Patienten vorführe, und zwar den allerersten nach meiner Methode Operirten und den letzten, welcher Ihnen eine Verbesserung meines ursprünglichen Verfahrens demonstriren soll.

Der erste der Operirten stammt aus dem Jahre 1886, genau 5 Jahre. Es ist derselbe, dessen Abbildung Sie in meiner Abhandlung „Ueber einige plastische Operationen", Langenb. Archiv Bd. XXXVI Heft 2, finden. Sie werden an ihm sehen, dass sich an der guten Projection seiner Nase nichts verändert hat. Dies (Demonstration) ist der Status vor der Operation, dies (Demonstration) sind die unmittelbar nach der Operation aufgenommenen Photogramme. Die Nase ist so solide geblieben, wie sie war. Nun, an dieser Nase, von der ich mit Genugthuung sagen darf, dass der verstorbene v. Volkmann sie als die best operirte Sattelnase bezeichnet hat, welche er zu Gesicht bekommen, habe ich trotz dieses Lobes dreierlei Dinge auszusetzen, erstens dass der Nasenrücken in gleicher Flucht mit der Stirn herabgeht und nicht die normale physiologische Einsenkung zwischen der Nasenwurzel und der Stirn zeigt. Dies ist ein Verhalten, das sich die griechischen Götter wohl gestatten können, das dagegen bei uns Menschen einen etwas stupiden Eindruck macht. Das zweite ist eine zu grosse Breite des Nasenrückens, und der dritte Fehler ist der, dass der neue Nasenrücken nicht mit normaler Haut, sondern mit Narbe, wenn auch mit einer guten blassen Narbe bedeckt ist.

Ich habe nun versucht, bei dem letzten der von mir operirten Fälle diesen Uebelständen abzuhelfen, indem ich nach drei Richtungen hin die bei dem ersten Patienten ausgeführte Methode modificirte. Ich will Ihnen mein Verfahren in aller Kürze zum Zweck Ihrer Orientirung an der Hand nachstehender Zeichnungen kurz in die Erinnerung rufen.

Ich entnahm damals nur einen einzigen 7 mm breiten viereckigen Hautperiostknochenlappen der Stirn, welcher zur Bildung des Nasenrückens hinabgeklappt wird, so dass er seine Knochenfläche nach vorn kehrt. In dieser Lage wird er an die quer vom Knochen abgetrennte und aus ihrer Versenkung hervorgezogene Weichtheilnase angenäht. Die Stirnwunde wird durch die Naht geschlossen; die Knochenfläche des Lappens wird abweichend von König's Verfahren nicht durch einen zweiten Stirnhautlappen gedeckt, sondern der Granulation und Vernarbung überlassen. Durch letztere wird die Haut an der Hinterseite des Knochenlappens soweit nach vorn gezogen

dass sie denselben schliesslich zu $^2/_3$ seines Umfanges bedeckt (Fig. I *c*). Jetzt erst werden die noch fehlenden Seitenwandungen der Nase aus den einander zugekehrten Hautbedeckungen des alten eingesunkenen und des neugebildeten Nasenrückens gebildet. Nachdem letzterer mit einem Häkchen stark zur Seite gezogen ist, wird die Haut des alten Nasenrückens durch einen medianen Längsschnitt gespalten, von dessen oberem und unterem Ende je ein Querschnitt nach beiden Seiten verläuft. Durch Ablösen von der Unterlage werden so zwei viereckige Lappen gebildet (Fig. II *d*), welche das äussere Blatt der Seitenwandungen bilden sollen. Zur Bildung des inneren Blattes werden die seitlichen Hautbedeckungen der transplantirten Spange von vorn nach hinten abgelöst, und die dadurch gewonnenen Hautläppchen nach hinten geschlagen, so dass ihre Wundfläche nach aussen sieht (Fig. II *c*). Gegen diese Stützläppchen werden die erst gebildeten Lappen gelagert und an den neuen Nasenrücken angenäht (Fig. III). Die so aufgebauten Seitenwände können nicht schrumpfen, weil sie innen und aussen mit Epidermis bekleidet sind.

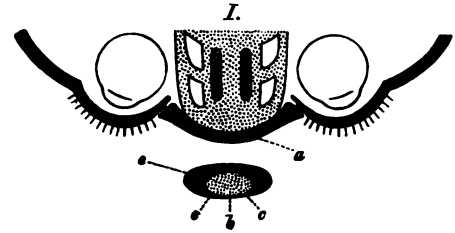

Querschnitt in der Höhe der Lidspalte nach Transplantation des Hautperiostknochenlappens aus Stirn auf die Nase. *a* Hautbedeckung der eingesunkenen Nase. *b* Transplantirte Knochenspange. *c* Hautbedeckung derselben nach vollendeter Benarbung.

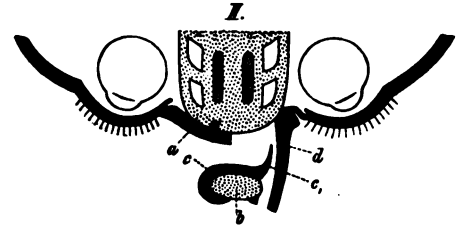

Bildung der linken Seitenwand, der Nase (Querschnitt). *c* Inneres Blatt der Seitenwand gebildet aus der abgelösten und nach hinten geklappten Hautbedeckung der Knochenspange. *d* Aeusseres Blatt, gebildet aus der Haut des eingesunkenen Nasenrückens.

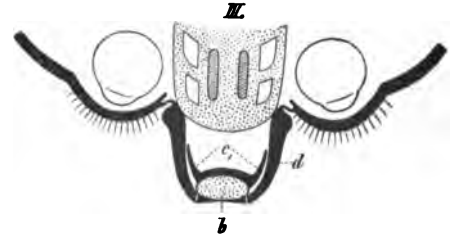

Querschnitt durch die Nase nach vollendeter Plastik.

Dieses Verfahren nun habe ich in dreierlei Richtungen bei dem neuesten von mir operirten Falle modificirt, um die drei Missstände, welche ich Ihnen genannt habe, zu beseitigen. Erstens habe ich den Stirnknochenlappen erheblich viel schmäler ausgemeisselt, als ich es noch zu der Zeit wagte, wo ich diesen Patienten operirte. Seine Breite betrug diesmal nur etwa 4 mm. Den mit dieser Stirnknochenspange umschnittenen Hautperiostlappen habe ich sehr viel breiter als den Knochenlappen angelegt, in einer Ausdehnung von etwa 2 cm, leider immer noch nicht breit genug. Ich beabsichtigte nämlich, mittels dieser abgelösten Haut die Wundfläche des abgemeisselten Knochens vorn zu überziehen, indem ich die Hautwundränder vorn über die Knochenspange vereinigte. Das ist mir leider nicht gelungen. Der Periostlappen liess sich wohl soweit schliessen, der Hautlappen nicht. Die unangenehmen Consequenzen werden Sie bald an dem vorgestellten Falle

sehen. Die zweite Abweichung von meinem ursprünglichen Verfahren, welche ich vornahm, um den Missstand des in gerader Flucht mit der Stirnebene verlaufenden Nasenrückens zu beseitigen, bestand in der Implantation des neuen Nasenrückens an die richtige Stelle.

Zu diesem Zwecke habe ich drei Wochen nach der ersten Operation die Verbindungsbrücke zwischen dem Stiel des Stirnlappens quer getrennt und so tief inserirt, dass nun die physiologische Einsenkung zwischen der Glabella und der Nasenwurzel zustande gekommen ist. Die dritte Veränderung, welche ich gegenüber dem zuerst operirten Patienten vorgenommen habe, bestand darin, dass ich aus der Haut des alten abgeplatteten Nasenrückens nicht bloss, wie im ersten Falle, die Seitenwandungen der Nase gebildet habe, sondern sie dazu benutzt habe, den ganzen Nasenrücken mit Haut zu überkleiden, um die Narbe auf dem Nasenrücken zu vermeiden und sie durch eine glatte normale Haut zu ersetzen. Das hat seine Vorzüge und seine Nachtheile gehabt, wie ich Ihnen bald demonstriren werde. Wenn man nämlich die aus der Haut des alten Nasenrückens gebildeten zwei Lappen über der Knochenspange zusammenzieht und ihre Ränder in der Mittellinie vereinigt, so reicht das Material dieser Haut nicht aus, um ohne Spannung über der freischwebenden Spange vereinigt zu werden. Die Gefahr ist daher sehr gross, dass man an der Stelle, wo der neue Nasenrücken am meisten prominirt, nämlich an der Knochenknorpelgrenze, durch den Druck des Lappens wieder eine Impression hervorruft. Um das zu vermeiden, muss man in den kommenden Fällen so vorgehen, wie ich es auch hier beabsichtigt und nur durch einen technischen Fehler verpasst habe, man muss die mit dem Knochenlappen umschnittene Haut so breit aus der Stirn entnehmen — also $2^1/_2$—3 cm breit —, dass man sofort die Hautränder über dem Lappen vereinigen kann. Dann ist von vornherein der Nasenrücken mit normaler Haut bedeckt. Als zweiter Act folgt dann die Bildung der Seitenwandungen der Nase aus der Haut des platten ursprünglichen Nasenrückens, unterfüttert durch die häutigen Seitenwandungen des herabgeschlagenen Hautknochenlappens, und zwar dergestalt, dass ich die aus letzterer gebildeten Lappen seitlich an den bereits im ersten Operationsact gebildeten häutigen Nasenrücken inserire, in der Weise, wie es durch schematische Zeichnungen meiner alten Methode illustrirt wird. So erreiche ich durch diese Modification sowohl eine Bedeckung des Nasenrückens mittels normaler Haut, als auch eine Insertion der Seitenwandungen an dem neuen Nasenrücken ohne Spannung und ohne Gefahr der Depression. Hätte ich also in dem hier vorgestellten zuletzt operirten Falle den Stirnhautlappen ein wenig breiter genommen, als ich es gethan, so wäre ich zu dem idealen Resultate gelangt. So aber werden Sie sehen, dass infolge der nicht ganz zureichenden Breite des Stirnhautlappens wieder an der Grenze der knöchernen und knorpligen Nase eine leichte Einsenkung entstanden ist, welche scheinbar eine Einsattelung darstellt, aber nur scheinbar, denn der Knochen ist nicht eingesattelt, sondern es ist bloss die an der betreffenden Stelle durch mangelnde primäre Vereinigung der Hautränder entstandene Narbe, welche etwas unter dem Niveau des Nasenrückens liegt. Es wird leicht sein, durch eine kleine nachträgliche Operation diesen Schaden auszugleichen. Die erste Operation bei dem Patienten hat am 6. Juni, die letzte am 26. Juni stattgefunden. Wir müssen also noch einige Zeit warten, ehe wir diesen kleinen Missstand ausgleichen. Nichtsdestoweniger ist das Resultat als ein erheblicher Fortschritt selbst gegenüber dem ersten schon sehr befriedigenden Falle zu bezeichnen.

Ich möchte im Anschluss an diese Fälle von Sattelnasen Ihnen noch eine Patientin vorstellen, bei welcher ich die Transplantation eines Hautperiostknochenlappens von der Stirn benutzt habe zum Zweck der Wiederherstellung

einer durch Lupus in höchstem Grade zerstörten Nase. Wie Sie wissen, handelt es sich bei den Zerstörungen durch Lupus um den Wegfall der Theile der Nase, welche gerade bei der Zerstörung durch Lues erhalten bleiben. In diesem Falle waren die gesammten Weichtheile, Nasenknorpel und Haut zerstört, wie die herumgeschickte Abbildung Ihnen zeigen wird. Was der Lupus nicht gethan hatte, hat noch das Messer gethan, indem ich alles Verdächtige und Kranke in ausgedehntester Weise exstirpirt habe. Ich habe dann jetzt vor 2 Jahren mittels eines Hautperiostknochenlappens die fehlende Nase ersetzt und führe Ihnen den Fall vor, um Ihnen zu zeigen, dass derartige Resultate, welche natürlich viel schwieriger zu erreichen sind, als bei Sattelnasen, weil es sich um Theile von viel grösserer Dignität handelt, auch in vortrefflicher und vor allen Dingen dauerhafter Weise erzielt werden können. Das Resultat ist jetzt 2 Jahre alt und hat sich in keiner Weise zum Nachtheil verändert. Ich glaube, dass keiner diese Nase für das Product einer Rhinoplastik halten wird. Wenn die Herren einmal die Nase palpiren wollen, so werden Sie sehen, dass die Stütze für die neue Nase bis zur Spitze durchweg aus Knochen besteht. Insbesondere ist die Projection der letzteren im Profil eine sehr gute, und ich muss besonders bemerken, dass keinerlei Stütztheile vorhanden waren, welche zur Construction dieser Nase verwendet werden konnten. Ich wollte Ihnen eine Anzahl Patienten mehr der Art vorstellen; aber es hat sich leider nicht so gemacht, dass ich ihrer habhaft werden konnte.

Herr J. Wolff: Ich entsinne mich sehr wohl des guten Urtheils, das der unvergessliche Volkmann über den Erfolg der Rhinoplastik bei dem ersten der von Herrn Israel vorgestellten Patienten gefällt hat, und ich stimme diesem Urtheile vollkommen bei. Auch gebe ich Herrn Israel zu, dass bei dem in der Decembersitzung von mir vorgestellten Patienten mit der Sattelnase kein so gutes cosmetisches Resultat erreicht worden ist, wie in seinem Falle. Ich erinnere Sie aber daran, dass es sich bei dem von mir vorgestellten Patienten um den ersten Fall gehandelt hat, in welchem meine Methode bei einer Sattelnase von mir angewendet worden ist. Ich hatte in diesem Falle ein zu kleines Knochenstück von der Stirn in den Sattel transplantirt. Demgemäss war das Aussehen der Nase zwar sehr gebessert, aber die gewonnene Prominenz des Nasenrückens noch keine ganz befriedigende. Es handelte sich also um einen Fehler der Ausführung, nicht um einen Fehler der Methode. Die letztere hatte sich, da das transplantirte Knochenstück eingeheilt und knöchern geblieben war, vollkommen bewährt. In einem zweiten von mir operirten Falle, in dem der Fehler des ersten Falles vermieden wurde, ist das cosmetische Resultat ein sehr viel besseres gewesen. Ueberdies erinnere ich Sie daran, dass Sie vor zwei Jahren Gelegenheit hatten, den nach meiner Methode operirten Fall von Bildung einer fehlenden Nasenspitze zu sehen, dessen Abbildung ich Ihnen hier wieder vorlege.[1]) Hier war das cosmetische Resultat ein höchst erfreuliches, und dasselbe ist dauernd ebenso geblieben. Herr College Jochner jun. in München hat mir noch vor wenigen Wochen wieder seine grosse Befriedigung über das Aussehen des operirten Kindes ausgesprochen. Nun hat Herr Israel vorhin gesagt, dass er „in meiner Methode eine Verbesserung nicht erkennen könne". Darauf habe ich zu erwidern, dass ich bei dieser seiner Bemerkung die Begründung vermisst habe. Wenn Herr Israel eine solche Bemerkung machte, so musste er auf meine Methode näher eingehen, sie mit den anderen Methoden vergleichen und Ihnen die vermeintlichen Mängel meiner Methode darlegen. Der Bemerkung des Herrn Israel gegenüber halte ich meine frühere Behauptung, dass meine

[1]) Vgl. Berliner klinische Wochenschrift 1890 No. 24.

Methode cosmetisch dasselbe zu leisten vermag, wie die Methoden der Herren Koenig, Rottèr und Israel, dass sie aber zugleich die Nachtheile der umständlichere und grössere Nachoperationen erfordernden Methoden der genannten Autoren vermeidet, in allen Punkten aufrecht.

Ich führe bei Sattelnase an der unteren Grenze des Sattels einen horizontal verlaufenden, in der Mitte aber unterbrochenen Hautschnitt über die Nase, von welchem aus ich die tieferen Theile der Nase in eine obere und eine untere Hälfte zerschneide. Alsdann wird ein von den beiden Innenpunkten des unterbrochenen Hautschnitts aus beginnender, nach der Stirn hinaufgehender langer zungenförmiger Hautlappen gebildet, an dessen oberem Theil das zu transplantirende Stirnknochenstück adhärent bleibt. Der zungenförmige Lappen wird nunmehr einfach nach unten gezogen, und — nachdem das Knochenstück so in den Sattel gelegt worden ist, dass es zugleich noch unter die Stelle des Sattels bis in die klaffende Lücke zwischen den beiden Nasenhälften hinein überragt — vernäht. So wird das Ziel der Operation ohne Umklappung des Lappens und in einem Zuge erreicht. Nichts bleibt noch übrig, als die geringfügige nachträgliche Excision des Wulstes, der wegen der grossen Länge des zungenförmigen Lappens am unteren Ende dieses Lappens sich gebildet hat.[1]) Dies Verfahren hat den Vorzug überaus grosser Einfachheit, der fast sicheren sofortigen Heilung der ganzen Wunde per primam intentionem und demgemäss der grossen Schnelligkeit, mit welcher das Endresultat der Operation erreicht wird, fernerhin den Vorzug der sehr geringfügigen, nicht hoch hinaufreichenden Narbe an der Stirn, und endlich den der Entbehrlichkeit der grossen durch die Methoden der Herren Koenig, Rotter und Israel erforderlichen Nachoperation. Ich empfehle Ihnen demnach, trotz der Bemerkung des Herrn Israel, meine Methode zur Prüfung und Nachahmung.

Herr Israel: Ich möchte mir nur die eine Bemerkung erlauben, dass, wie ich glaube, sich Herr Wolff in Bezug auf die Zeitdauer täuscht, welche für die Erlangung eines solchen Effectes nöthig ist. Der letzte Ihnen vorgestellte Patient, der, wie ich glaube, ein vorzügliches Resultat bietet, ist zum ersten male am 6. Juni operirt worden und zum zweiten male am 26. Nun meine ich, wenn die Herren den Gipsabguss seines ursprünglichen Zustandes angesehen haben, so werden Sie zugeben, dass für ein Resultat wie das vorgestellte die Zeit von 20 Tagen nicht sehr lang ist. Ausserdem, glaube ich, ist das nicht recht ein Maassstab, den man an eine Operation anlegen kann, welche ein wenig Anspruch auf eine künstlerische Leistung macht. So wenig ich den Werth eines Bildes davon abhängig mache, ob es schneller oder langsamer gemalt ist, so wenig ist das das Punctum saliens bei einer cosmetischen Operation. Auch da kommt es wesentlich auf den Erfolg an, und nicht auf eine Woche mehr oder weniger Arbeitszeit. Im übrigen behaupte ich, dass, wenn überhaupt eine Nachoperation nöthig ist, wie auch bei Herrn Wolff's Verfahren, dieselbe nicht eher ausgeführt werden kann, als bei meiner Operation, wenn man das Resultat nicht compromittiren will.

Die von Herrn Wolff vermisste Begründung meines Urtheils über seine Methode sehe ich in der Differenz zwischen seinem Resultate und den meinigen.

Herr J. Wolff: Ich habe auf die Schnelligkeit, mit der man mittels meiner Methode zum Ziele gelangt, nicht das alleinige und auch nicht das Hauptgewicht gelegt. Aber neben den übrigen Vorzügen, neben der Entbehrlichkeit, namentlich der sehr grossen Nachoperationen, kommt jene Schnelligkeit auch noch wesentlich mit in Betracht.

[1]) Vgl. Sitzung der chirurgischen Vereinigung vom 8. December 1890, Deutsche med. Wochenschrift 1891 No. 19, Berl. klin. Wochenschr. 1891 No. 16.

2. Herr Adler: **Operativer Eingriff bei Stichverletzung der Leber.** Meine Herren! Der 20jährige Patient, welchen ich Ihnen hier vorstelle, erhielt in der Nacht vom 22. auf den 23. October 1889 gegen 1 Uhr nachts einen Messerstich in die rechte Seite. Es trat sofort eine heftige Blutung ein, so dass die Kleider bald mit Blut vollständig durchtränkt waren. Eine Stunde nach erfolgter Verletzung wurde dem Patienten auf einer Sanitätswache einfach die Hautwunde zugenäht und ein Verband angelegt. Damit legte sich Patient zu Bette. Als er erwachte, fand er das ganze Bett voll Blut und schickte deshalb zu einem Arzte. Dieser entfernte die Nähte wieder und tamponirte die Wunde mit Jodoformgaze: es blutete trotzdem immer weiter. Ein zweiter hinzugerufener Arzt entfernte den Tampon wieder und dirigirte den Patienten nach dem jüdischen Krankenhause. Hier kam der Patient in äusserst anämischem Zustande und bewusstlos gegen 12 Uhr mittags, also 11 Stunden nach erfolgter Verletzung an. Wir fanden eine $1^1/_2$ cm lange, schlitzförmige, nahezu vertical verlaufende Wunde in der rechten hinteren Axillarlinie zwischen 10. und 11. Rippe. Bei jeder Exspiration entleerte sich stossweise ein fingerdicker Strahl dunklen Blutes aus der Wunde. Nachdem wir uns überzeugt hatten, dass ein Hämatothorax nicht vorliege, wurde die Wunde vorsichtig dilatirt, und nun fühlte der eingeführte Zeigefinger deutlich einen Schlitz im Zwerchfell. Nach oben fühlte man den scharfen beweglichen Lungenrand. Während nun der eingeführte Finger die Wunde tamponirte, wurde die äussere Desinfection vorgenommen und der Patient narkotisirt. Es wurde sodann zunächst die Wunde nach oben und unten dilatirt unter hörbarem Lufteintritt in die rechte Pleurahöhle, dann ein 4 cm langes Stück aus der 11. Rippe resecirt. Man konnte nun nach Entfernung der Blutmassen den Schlitz im Zwerchfell deutlich übersehen; daneben befand sich ein 1 Markstück grosses subpleurales Haematom. Das Zwerchfell wurde in der Länge von $4^1/_2$ cm gespalten, und man constatirte nun ca. 2—3 querfingerbreit vom freien Leberrande entfernt auf der Leberoberfläche einen $1^1/_2$ cm langen, nahezu horizontal verlaufenden Riss in der Leber. Die Leberwunde wurde durch zwei senkrecht zur Wunde und eine parallel zu derselben verlaufende tiefgreifende Seidenknopfnähte geschlossen. Obwohl nun kein Blut mehr aus der Leberwunde floss, wurden doch bei jeder Exspiration noch beträchtliche Blutmengen aus der Bauchhöhle herausbefördert, und in der Annahme, dass noch ein Bauchorgan verletzt sei, wurde der Schnitt noch 10 cm schräg nach unten verlängert und das Peritoneum gespalten. Nach Entfernung der reichlichen Blutmassen aus der Bauchhöhle war jedoch nirgends daselbst eine blutende Stelle zu finden. Das Peritoneum wurde daher wieder vernäht, nur in den unteren Wundwinkeln kamen zwei Jodoformgazestreifen zu liegen. Ebenso wurde das Zwerchfell vernäht und die übrige Wundhöhle mit Jodoformgaze ausgestopft. — Patient erhielt nun reichlich Excitantia und erholte sich allmählich wieder. Dyspnoe trat nicht auf, und nach einigen Tagen war über der rechten Lunge schon wieder normales Athmen zu hören. Am 4. Tage wurden die Jodoformgazestreifen aus der Bauchhöhle entfernt, am 7. Tage die Tampons gewechselt. Nach 14 Tagen wurde nach Abschabung der Granulationen die Haut secundär genäht, und am 12. December, also 6 Wochen nach erfolgter Verletzung wurde Patient geheilt, ohne Pneumothorax, entlassen.

3. Herr Karewski: Operation eines **Aneurysma der Carotis communis dextra.** Die spontanen Aneurysmen der Carotis haben besonderes Interesse wegen der häufigen diagnostischen Irrthümer, die bei ihrer Beurtheilung unterlaufen, und wegen der für ihre Heilung nöthigen Unterbindung der Carotis. Karewski theilt einen Fall von glücklich verlaufener

Radicaloperation zur Beleuchtung gewisser Gesichtspunkte für die Diagnose und Therapie mit.

30jähriger Schlossermeister, immer gesund gewesen bis auf einen vor 7 Jahren acquirirten Schanker, der jedoch nicht von allgemein syphilitischen Erscheinungen gefolgt war. Häufig Pharyngitis und Heiserkeit. Kein Trinker, keine besondere körperliche Anstrengung. — Ende Mai plötzlicher Schmerz in der rechten Halsseite, Gefühl als wenn Zunge geschwollen wäre, Anschwellung rechts am Halse, heisere Sprache, keine sonstigen Beschwerden, aber langsames Wachsen des Tumors.

Status 9. Juni 1891: Sonst gesunder kräftiger Mann, zeigt an rechter Halsseite zwischen Processus mastoideus und Os hyoides quergelagerte Geschwulst, die nach unten an Mächtigkeit abnehmend bis in die Fossa supraclavicularis reicht. Form rundlich kugelig mit glatter Oberfläche, Haut darüber anscheinend unverändert.

Keine Pulsation, keine Fluctuation, aber Compressibilität. Kein Sausen, kein Schwirren, noch sonstige Aftergeräusche, sondern zwei reine Herztöne hörbar. Compression der Venen und der Carotis haben keinen Einfluss auf den Füllungsgrad, aber starkes Anschwellen beim Vasalva-Versuch. Sprache klanglos. Lähmung des rechten Stimmbandes und der rechten Zungenhälfte. Keine sonstige Lähmung. Pupillen gleich. Puls in beiden Radiales und beiden Temporales gleich und synchron, 96—100 in der Minute, ziemlich stark gespannt, aber nicht sclerotisch. Prominenz und Röthung der rechten Tonsille und des rechten Gaumenbogens.

Subjective Symptome von Sausen, Hämmern, Schlagen, Schmerzen fehlen. Appetit und Schlaf gut. Kein Fieber.

Diagnose schwankt zwischen: Abscess, Dermoid, Blutcyste und Aneurysma. Erstere beiden galten als unwahrscheinlich, nur letztere beiden werden in Betracht gezogen. Probepunction ergiebt schwärzliches in continuirlichem Strahl ausfliessendes Blut. Also Diagnose: Blutcyste, die mit grosser Vene zusammenhängt — vielleicht Aneurysma.

Operation 10. Juni. Längsschnitt vom Processus mastoideus bis zur Clavicula. Freilegung des mit Platysma myoides verwachsenen Tumors, der eine birnförmige nach unten sich verjüngende Gestalt aufweist. — Keine Pulsation. Freilegung von Carotis communis und Vena jugularis communis unterhalb der Clavicula für alle Fälle. Dann Unterbindung mehrerer vom Tumor ausgehender am oberen Pol befindlicher Gefässe, darunter A. thyreoidea superior Bei Ablösung des N. hypoglossus, Einreissen des Sackes, mächtige arterielle Blutung. Unterbindung der Carotis communis, geringer Nachlass der Blutung. Ligatur der Carotis interna, vergebliches Suchen nach der Carotis externa, die offenbar schon vorher gefasst worden war. Collaps nach Unterbindung der Carotis communis geht schnell vorbei. Spaltung des Sackes. Tamponade, Naht. Reactionsloser Verlauf, keine Hirnsymptome. Geheilt vorgestellt!

Karewski nimmt an, dass dieser Fall auf Lues zu beziehen ist, dass infolge beginnender Arteriosclerose ein Dilatationsaneurysma der Carotis communis sich entwickelt habe, aus dem durch Ruptur unterhalb der Theilungsstelle der Carotis sich der grosse aneurysmatische Sack entwickelt habe. So würde die plötzliche Manifestation dem Stadium der Ruptur entsprechen, während ein Stadium der Latenz vorhergegangen wäre, während dessen nur wenig prägnante Unbequemlichkeiten für den Träger vorhanden waren. So glaubt Karewski überhaupt, dass man bei Aneurysma der Carotis sehr häufig es zunächst mit einem Dilatationsaneurysma zu thun hat, und dass die so oft erwähnte plötzliche Entstehung als Ruptur desselben aufzufassen sei. Gerade auf die geringfügigen Prodromalsymptome muss deswegen besonders geachtet werden. Als pathognomonisches Symptom

der Gefässtumoren nennt er ferner die Compressibilität, die durchaus verschieden von der Fluctuation, diese sogar in gewissem Sinne ausschliesst. Sie kann bei Fehlen der anderen Cardinalsymptome des Aneurysma auf die rechte Bahn weisen und fordert zur Probepunction auf. Ergiebt dieselbe schwärzliches, continuirlich fliessendes Blut, so macht die Reflexion, dass die der Aneurysmawand anhaftenden Gerinnsel die Farbe und die Strömung des Blutes ändern, doch die Diagnose „Aneurysma" wahrscheinlicher als die „Blutcyste", zumal bei bestehenden Lähmungen.

In Bezug auf die Therapie empfiehlt Karewski centrale und periphere Ligatur und Spaltung des Sackes als sicherste Methode.

4. Herr J. Israel: **Einige Beobachtungen an Ileusfällen.** (Siehe die Vorträge im II. Theil dieses Bandes.)

5. Herr Sonnenburg: Meine Herren, ich will nur wenige Augenblicke Ihre Aufmerksamkeit auf diesen Patienten lenken; derselbe hat am 24. Februar eine **Zermalmung der linken Hand** durch heisse Walzen in einer Gummifabrik erlitten. Ich konnte von der Hand nur den Daumen erhalten, die übrigen Finger habe ich entfernen müssen. Es ist nicht im Handgelenk exarticulirt worden, sondern zwischen erster und zweiter Reihe der Handwurzelknochen. Der Daumen hat seine Beweglichkeit ziemlich vollständig behalten, trotzdem auch er Quetschungen erlitten hatte.

Nun wird es sich fragen, in welcher Weise man bei dieser eigenthümlichen Form des Stumpfes die Prothese construiren soll. Es wird sich nämlich fragen, da der Daumen doch nicht sehr kräftig ist, ob man gegliederte oder steife Finger anfertigen lassen soll. Die Prothese, die er trägt (von Herrn Pfau fabricirt) hat bewegliche Finger. Patient ist imstande, ein Stück Papier, auch einen Bleistift zu fixiren. Es kommt mir aber doch vor, als wenn er mehr Vortheil von einer Prothese mit steifen Fingern hätte.

Herr Gurlt: Ich möchte darauf aufmerksam machen, dass die Prothese des Grafen de Beaufort etwas ähnliches darbietet. Sie besteht in einer Hand aus Holz mit einem beweglichen Daumen und würde also ungefähr diesem Falle entsprechen. Die Leute, die ich damit manipuliren gesehen habe, machten die Sache sehr geschickt. Auf der Pariser Ausstellung 1867 war ein Aufseher, der sehr gut mit der künstlichen Hand schrieb, indem er den Daumen an die steife Hand anlegte; auch konnte er alle möglichen anderen Dinge damit fassen. Die Hand erwies sich für alle Zwecke des gewöhnlichen Lebens als vollkommen ausreichend. Es war ein beweglicher künstlicher Daumen vorhanden; da aber dieses Individuum einen natürlichen Daumen hat, wird derselbe noch besser fungiren.

6. Herr P. Gueterbock berichtet über einen von ihm durch **Lithotripsie** geheilten Fall von **Fremdkörper in der Harnblase mit Steinbildung** und lenkt im Anschluss an diesen wie an eine andere ähnliche von ihm gemachte Beobachtung die Aufmerksamkeit auf das Zerbrechen der Instrumente aus vulcanisirtem Kautschuk. So bekannt die Zerbrechlichkeit der früheren Guttaperchakatheter war, so wenig ist darüber bezüglich der sogenannten Nélaton'schen und der modernen Patentkatheter von Jaques veröffentlicht worden. Erst eine Mittheilung Fürstenheim's an die Berliner medicinische Gesellschaft im vorigen Jahre zeigte, wie auch diese Katheter durch Liegen hart und brüchig werden. Wie der Vortragende an verschiedenen derartigen in seines Vaters und seinem Besitz befindlichen Instrumenten darthut, spielt hierbei die Qualität derselben keine Rolle. Es handelt sich vielmehr um eine Einwirkung der trocknen und

warmen Atmosphäre, und diese tritt um so leichter ein, je dünnwandiger das betreffende Instrument ist. Das beste Mittel, den hieraus entspringenden Gefahren vorzubeugen, sieht der Vortragende darin, dass man den Gebrauch von Kathetern aus vulcanisirtem Kautschuk, die etwas länger gelegen haben, meidet und in irgend zweifelhaften Fällen frisch aus der Fabrik bezogenes Material ausschliesslich verwendet. Zu letzterem Zwecke empfehlen sich die billigeren Sorten der qu. Instrumente, wie solche z. B. die Firma Vergne in Paris mit 0,50 Francs pro Stück abgiebt.

(Der Vortrag wird in der Deutsch. Zeitschr. f. Chir. ausführlich veröffentlicht werden.)

7. Herr Adler: **Zur Pathologie der Gallenblase.** Meine Herren! Ich stelle Ihnen hier einen 37jährigen Mann vor, welcher seit $1^1/_2$ Jahr an Gallensteinen litt. Die Anfälle wurden mit der Zeit immer heftiger, traten fast täglich auf, und die Schmerzen hielten 2—3 Stunden an. Patient war vollkommen unfähig, seinem Berufe nachzugehen, und wünschte, da alle die üblichen Mittel und Curen nicht helfen wollten, selbst dringend die Operation.

Man fühlte während des Anfalls in der Mamillarlinie ungefähr in Nabelhöhe einen kirschgrossen, harten, sehr beweglichen Körper, welcher den vorderen Leberrand um 2 Querfingerbreite überragte und mit der Respiration auf und abging. Derselbe war auf Druck sehr schmerzhaft. Icterus war nicht vorhanden, der Urin frei von Gallenfarbstoff. Gallensteine waren trotz häufigen Suchens im Stuhl nicht aufgefunden worden.

Am 28. Februar d. J. wurde durch Herrn Dr. Israel die Operation ausgeführt. Nachdem die Gegend der Gallenblase durch einen ⊣-förmigen Schnitt freigelegt war, fühlte man durch die Gallenblase hindurch 4—5 Körper von Kirschkerngrösse und darüber von verschieden harter Consistenz: die einen fühlten sich steinhart an, die anderen mehr elastisch.

Nachdem die umgebenden Bauchorgane mit Salicylcompressen geschützt waren, wurde der Fundus der Gallenblase angeschlungen, derselbe hervorgezogen und durch einen kleinen Schnitt eröffnet. Nach Entleerung der Galle wurden mit dem Elevatorium 2 bröcklige Steine herausbefördert. Nun fühlte man noch 3 harte Prominenzen von aussen durch, ohne dass es gelungen wäre, an der correspondirenden Stelle innen mit der Sonde einen Stein zu fühlen. Während dieser Versuche gab eine Härte plötzlich nach unter dem Gefühl des Platzens, Steintrümmer fanden sich hernach nicht in der Höhle der Gallenblase. Es wurde daher angenommen, dass hier cystische Degenerationsprocesse in der Gallenblase vorliegen, und deshalb beschlossen, die Gallenblase zu exstirpiren.

Die Ablösung der fest mit der Leber verwachsenen Gallenblase machte einige Schwierigkeiten; eine stark blutende Stelle der Leber wurde durch Naht geschlossen, das übrige stand durch Tamponade. Der Ductus cysticus wurde doppelt mit Seide unterbunden und durchschnitten. Im Ductus hepaticus und choledochus wurde nichts von Concrementen gefühlt. Es wurde nun ein Drain eingelegt und die Bauchwunde geschlossen.

In den nächsten 2 Tagen hatte Patient heftiges galliges Erbrechen, frequenten Puls, kein Fieber, mässigen Meteorismus; doch beschränkten sich die Druckempfindlichkeit und die Schmerzen auf den Wundbezirk. Leichter Icterus. Unter reichlichen Opiumdosen schwanden am dritten Tage alle diese Erscheinungen, Patient fühlte sich wieder ziemlich wohl, am 6. Tage wurde das Drain, am 14. Tage wurden die Suturen entfernt. Am 30. März, also 4 Wochen nach der Operation, wurde Patient entlassen, fühlt sich jetzt sehr wohl und ist frei von Schmerzen.

Die genaue Untersuchung des Präparates zeigt zunächst, dass es sich

hier in der That um Cysten handelt, welche unter der Mucosa gelegen und mit galliger, cholestearinhaltiger Flüssigkeit erfüllt sind. Es kann sich nicht um Retentionscysten oder abgesackte Divertikel der Blase handeln, denn die Auskleidung der Cyste trägt kein Cylinderepithel, wie Sie aus den aufgestellten mikroskopischen Präparaten ersehen können. Sie sehen hier zunächst die während der Operation geplatzte Cyste, hier auf der Schleimhaut die Perforationsstelle. Sie sehen hier eine zweite submucöse Cyste, welche wir nach der Operation eröffnet haben, und bei welcher wir uns von dem galligen, cholestearinhaltigen Inhalt überzeugt haben. Hier eine dritte Cyste, welche ich jetzt eröffne: dieselbe ist mit einem Cholestearinbrei erfüllt. Sie sehen hier in der Schleimhaut über der zweiten Cyste eine kleine Narbe, und wir glauben, dass diese Narbe der Stelle entspricht, an welcher die Schleimhaut bei den krampfhaften Contractionen der Gallenblase um den Stein verletzt wurde. Durch derartige Perforationsstellen wurde dann die Galle in die submucösen Gewebsinterstitien hineingepresst, und so kamen die Cysten zu Stande.

Was mir jedoch an diesen Präparaten am bemerkenswerthesten erscheint, das sind die subserösen reichlichen varicenartigen Ramificationen, welche stark prominiren, sich hart anfühlen und gleichfalls galligen cholestearinhaltigen Inhalt haben. Sie treten bei durchfallendem Licht besonders klar und schön in die Erscheinung.

Wir waren der Meinung, dass es sich hier um eine Injection der Lymphgefässe der Gallenblase handle, gleichfalls hervorgerufen dadurch, dass die Gallenblase durch wunde Stellen der Schleimhaut hindurch ihren Inhalt in die Lymphgefässe injicire. Herr Geh. Rath Waldeyer, welcher das Präparat gesehen hat, hält es für wahrscheinlicher, wenn auch nicht für erwiesen, dass es sich hier um eine Füllung jener unter dem Namen Vasa aberrantia bekannten, vielfach verzweigten traubenförmigen Drüsenanhänge der Gallengänge handle, welche an der Leberpforte und den Gallengängen entlang, auch im Ligamentum triangulare sinistrum ungemein reichlich vorkommen, und welche sich, wie Luschka zuerst gezeigt hat, wenn auch nur sehr selten, auch in der Wand der Gallenblase vorfinden.

Schliesslich sehen Sie hier noch, nahe dem Ductus cysticus ein hanfkorngrosses, gelbliches Concrement in die Wand der Gallenblase eingebettet und allenthalben von normaler Schleimhaut überzogen.

Herr Israel: Ich möchte mir dazu nur noch die Bemerkung erlauben, dass ausser der anatomischen Curiosität, die Sache eine erhebliche praktische Tragweite hat, sofern man die prall gespannten Cysten bei der Palpation sehr wohl für Steine der Gallenblase halten kann, und sie thatsächlich auch von mir dafür gehalten worden sind. Hat man eine Anzahl von Steinen entfernt und kann nun diese, in der Tiefe gefühlten und für Steine gehaltenen Gebilde, nicht extrahiren, so kann man dazu veranlasst werden, die Gallenblase zu entfernen, in der irrthümlichen Meinung, dass noch Steine vorhanden sind. Ich möchte Herrn Langenbuch, der gewiss der competenteste Beurtheiler in dieser Sache ist, fragen, ob ihm in der Praxis und in der Litteratur ähnliche Fälle wie diese vorgekommen sind.

Herr Langenbuch: Ich entsinne mich wohl, in pathologischen Anatomieen davon gelesen zu haben, dass Cysten in der Gallenblasenwand vorkommen, dagegen sind mir klinische Fälle Anderer nicht bekannt, und es ist mir um so mehr interessant gewesen, ein solches Beispiel hier zu sehen. Andererseits habe ich zwei oder drei Fälle gesehen, wo Gallensteine in die Wand der Gallenblase, unter ihren peritonealen Ueberzug und zum Theil auch schon auf benachbarte peritoneale Ligamente hingewandert waren. Wenn ich nicht irre, erhob auch Thiriar in Brüssel einmal einen ähnlichen Befund. Dieser Vorgang erscheint ziemlich dunkel und kann viel-

leicht nur dadurch erklärt werden, dass Gallensteine durch Entzündung adhärent werden, dass sie dann usuriren, sich einkapseln, die Wand weiter usuriren und schliesslich wahrscheinlich durch die Contraction der Blase oder irgend welche anderen mechanischen Gründe mehr nach aussen getrieben werden. Hinter dem Gallensteine schliesst und verdickt sich die Gallenwand, und die Auswanderung des Steines ist vor sich gegangen, ohne dass irgendwie eine Perforation im wahren Sinne erfolgt ist.

Herr Israel: Ich möchte nur noch die Möglichkeit statuiren, dass eine wirkliche Steinbildung sehr wohl durch eine Eindickung des Inhalts dieser submucösen Cysten zustande kommen kann. Wir haben den Beginn davon schon in der Gestalt dieses hanfkorngrossen Concrements, und eine der nach der Operation eröffneten Cysten war mit Cholestearinbrei gefüllt. Wenn sich ein wirklicher Stein ausgebildet hätte, so glaube ich wohl, dass die Deutung eines solchen submucösen Concrementes ohne Kenntniss des eben demonstrirten Befundes grosse Schwierigkeit bereiten könnte.

8. Herr Karewski: **Multiple Exostosen am Schädel und Gesicht mit halbseitiger Gesichtsatrophie.** Meine Herren! Das 13jährige junge Mädchen, das ich die Ehre habe, Ihnen vorzustellen, suchte am 10. Juni 1890 zum ersten male die Poliklinik des jüdischen Krankenhauses auf wegen schmerzhafter Auswüchse im Gesicht. Ich constatirte bei dem sonst gesunden, nur Spuren alter Rhachitis am Rumpfskelett zeigenden Mädchen:

1) Am linken unteren Orbitalrand eine warzenförmige, breit aufsitzende, höckrige Hervorragung, die Knochenhart und unbeweglich an ihrer Basis war. Das untere Augenlid hängt darüber sackförmig herab. Der Bulbus prominirt etwas: Man kann feststellen, dass die ganze innere Fläche des unteren Orbitaltheiles diffus verdickt ist. Die Geschwulst sitzt an der Stelle, wo der Processus zygomaticus des Oberkiefers und Jochbogens zusammenstösst.

2) Am linken Unterkiefer an der Protuberantia mentalis eine gleiche mehr spitzige Exostose von derselben Beschaffenheit, nur etwas kleiner. Während die erstere etwa haselnussgross war, hatte die zweite nur den Umfang einer halben Kirsche.

3) Eine diffuse colossale Hyperostose des linken Stirnbeins oberhalb des Tuber frontale. Dieselbe ist jedoch so von dem üppigen Haarwuchs des Kindes verdeckt, dass sie erst bei Betastung des Kopfes auffällt. Die Gesichtshyperostosen machen sich hingegen bei der Betrachtung sofort bemerkbar, und dies um so mehr, als die ganze linke Gesichtshälfte eine geringere Ausbildung als die rechte zeigt. Sie springt zurück, so zwar, dass die linke Stirnhälfte flacher und schmaler ist, als die rechte, die linke Wangengegend eingefallen ist im Vergleich zur rechten; die linke Oberlippe ist schmäler und niedriger als die rechte, die linke Unterlippe ist dicker und höher als die rechte. Dem entsprechend ist auch der Processus alveolaris des Unterkiefers in seinem vorderen Theile umfangreicher als der der entgegengesetzten Seite. Lässt man den Mund öffnen, so sieht man, dass die linke Gaumenbogenhälfte kleiner ist als die rechte. Ebenso erweist sich eine Ungleichheit der Nasenbildung zu Ungunsten der linken Seite.

In Summa haben wir eine linksseitige Atrophie des Gesichts bei Exostosenbildung auf dieser Seite, und zwar entspricht dieselbe einer mangelhaften Ausbildung des Gesichtsskeletts dergestalt, dass die weniger umfangreich ausgebildeten Knochen mit etwas Weichtheilbedeckung zusammengenommen geringeren Umfang als die gesunde Hälfte aufweisen. Es handelt sich nicht etwa um eine Unterentwicklung nur der Weichtheile, sondern diese sind conform dem Knochen mangelhaft vorhanden. Das wird vor allem dadurch bewiesen, dass die linke Unterkieferhälfte in demjenigen

Theil, welcher grösseren Umfang als der rechte besitzt, auch mit stärkeren Weichtheilen versehen ist.

Die Ursache dieser Gesichtsungleichheit werden wir wohl in Wachsthumsstörungen zu suchen haben, die durch die Exostosen bedingt wurden. Es dürften hier dieselben Ursachen einwirken, die bei den multiplen Exostosen der langen Röhrenknochen nach den schönen Untersuchungen Bessel-Hagen's deren Längenwachsthum beeinträchtigen. In der That sassen ja die Exostosen gerade an den Stellen, wo die Wachsthumszonen des Gesichts gefunden werden. Das gilt namentlich von der Unterkieferexostose, die gerade an der Stelle sass, wo beim Neugeborenen der mediäre Theil mit dem lateralen zusammenstösst. Man weiss, dass diese Stelle die Dignität einer Epiphyse für den Unterkiefer hat, und dass entzündliche Processe im Bereich derselben bei jungen Kindern gern erhebliche Wachsthumsstörungen nach sich ziehen. Ebenso kann die Exostose einen weithin wachsthumshemmenden Einfluss gehabt haben, die bei der Wichtigkeit der Unterkieferbildung für das Aussehen des Gesichts besonders auffällig wurde. Ebenso ist die Stelle des Oberkiefers, wo die dort genannte Knochengeschwulst sass, ja für dessen Wachsthum von bestimmendem Einfluss.

Dass übrigens die Stellen des Kopfskeletts, an denen Nähte und Synchondrosen vorkommen, bei diesem Mädchen besonders für Excessbildungen des Knochens prädisponirt sind, ergiebt sich daraus, dass das Kind ungefähr ein Jahr nachdem ich ihm jene Geschwülste abgemeisselt hatte, im Mai dieses Jahres von neuem meine Hülfe aufsuchte, weil der linke äussere Gehörgang von Tumoren völlig obturirt war. Seit 14 Tagen konnte sie auf dem linken Ohr schlecht hören. Bei der Betrachtung zeigte sich, dass dasselbe unmittelbar hinter der Oeffnung des äusseren Gehörganges von einer rosafarbenen, feucht schimmernden Geschwulst ausgefüllt war. Rings um dieselbe sind gelbliche, dünne, feuchte Borken zu sehen. Der Tumor ist im ganzen eben, zeigt aber an seinen Rändern kleine Unebenheiten, Knochenbildungen. Er fühlt sich knochenhart an. Der äussere Gehörgang liegt ihm überall so eng an, dass man zwischen beide auch die feinste Sonde nicht vorschieben kann. Die Hörfähigkeit war stark herabgesetzt, Patientin klagte über Kopfschmerzen und Ohrensausen.

Bei der Operation, die mit Ablösung der Ohrmuschel vorgenommen wurde, zeigte sich nun, dass ein ganzes Convolut grösserer und kleinerer Exostosen breitbasig von der hinteren Gehörgangswand, d. h. also da, wo der Paukentheil sich an die Pars mastoidea anlegt, entspringt und den äusseren Gehörgang total verlegt. Man unterscheidet an dem Präparat zwei grössere und zwei kleinere Vorsprünge, die, unabhängig von einander entstanden, im Begriff stehen, mit einander zu verwachsen. Alle sitzen auf derselben Basis, und diese ist diejenige Stelle, wo die verschiedenen Theile des Schläfenbeines zusammenstossen, die, in früher Jugend noch durch Nähte getrennt sind. Alle Exostosen waren übrigens aus spongiöser Substanz zusammengesetzt und trugen nur an ihrer Oberfläche einen dünnen periostalen Ueberzug. Sämmtliche Operationswunden heilten prima intentione, die am Ohr mit fast völliger Herstellung des Gehörs.

Es ist mir nicht gelungen, in der Litteratur eine analoge Beobachtung aufzufinden, und ich bin deswegen ausser Stande, mich für die ätiologische Bestimmung dieses merkwürdigen Falles auf Analogieen zu stützen. Aber ich glaube, dass die grosse Aehnlichkeit, mit den multiplen Exostosen der Extremitäten einen Hinweis darauf giebt, dass die Wachsthumsstörungen eine direkte Folge der Exostosenbildung sind. Nicht unerwähnt mag übrigens bleiben, dass dieser Fall keine hereditäre Herkunft hat. In der

ganzen Familie des Mädchens, die mir bekannt ist, hat kein einziges Mitglied eine ähnliche Affection.

9. Herr Sonnenburg: Meine Herren! Ich möchte Ihnen ganz kurz das Präparat eines ausgedehnten **Sarkoms der Tibia,** und zwar, wie das Präparat es gelehrt, der oberen Epiphyse derselben, zeigen. Das Präparat stammt von einem Knaben, der schon lange erkrankt ist und den ich gestern im Krankenhause amputirt habe. Patient ist zuerst im October 1890 von Herrn Collegen Schlange behandelt worden. Angeblich ist das Sarkom damals ausgekratzt oder ausgeschält worden. Dann kam sehr bald ein Recidiv, der Patient war später in der Behandlung des Herrn Collegen Wolff. Die Amputation wurde damals nicht bewilligt. Dann kam er nach Moabit. Ich habe ihn amputirt, nachdem endlich die Eltern die Einwilligung gegeben hatten. Die Geschwulst ist kein Riesenzellensarkom, sondern ein grosszelliges Sarkom, welches bekanntlich für die Prognose bedeutend schlechter ist.

Herr Schlange: Meine Herren! Es handelt sich hier nicht um ein Sarkom der Epiphyse, sondern der Diaphyse, auch nicht um ein Riesenzellensarkom, sondern um ein Rundzellensarkom. Damals bestand eine geringe Auftreibung der oberen Hälfte der Tibia. Da ich die Einwilligung der Eltern zur Amputation nicht bekam, beschränkte ich mich auf möglichst gründliche Auskratzung der Geschwulst.

Herr J. Wolff: Als das Kind in meine Behandlung gekommen war, erklärte ich den Eltern die Nothwendigkeit der Amputation. Dieselben haben sich aber so lange hiergegen gesträubt, bis ich schliesslich auch meinerseits die Amputation verweigern zu müssen glaubte, weil inzwischen eine ausgedehnte sarkomatöse Miterkrankung der Inguinaldrüsen eingetreten war. Ich möchte deshalb Herrn Sonnenburg fragen, wie er sich bezüglich dieser Inguinaldrüsen verhalten hat.

Herr Sonnenburg: Ich habe die Inguinaldrüsen, deren Erkrankung nicht so hochgradig war, wie Herr Wolff es angenommen hatte, soweit möglich entfernt. Wenn Sie das Präparat näher ansehen, werden Sie unzweifelhaft den Eindruck aus der Form und der Ausdehnung der Geschwulst bekommen, dass es sich um ein, von der oberen Epiphyse ausgegangenes Sarkom handelt, das schliesslich auf einen Theil der Diaphyse sich ausgebreitet hat. Das Kniegelenk ist frei geblieben, aber der ganze Bezirk, der durch das Sarkom zerstört ist, gehört der oberen Epiphyse an, und es ist mir interessant, zu erfahren, dass der Tumor damals den Eindruck eines Diaphysensarkoms gemacht hat. Es ist sehr selten, dass die Sarkome der Diaphyse nur auf eine Epiphyse übergehen. (Der Knabe ist vollständig geheilt entlassen. Anmerk. während der Correctur.)

10. Herr Adler: **Pyämie bei Einklemmung eines Steines in den Ureter.** Meine Herren! Die vorliegenden Präparate stammen von einem 56jährigen Patienten, welcher seit 4 Jahren an Nierensteinen litt und am 27. April d. J. seinem Leiden erlegen ist. Der Vater des Patienten ist an derselben Krankheit gestorben. Patient ist bis vor 4 Jahren stets gesund gewesen. Dann begannen seine Beschwerden, bestehend in häufigem Harndrang, Schmerzen vor und nach der Miction. Der Urin wurde trüb, zeigte starken Bodensatz mit deutlicher Blutbeimengung. Das Auftreten von Nierenkoliken mit Abgang von Steinen führte dann den Arzt zu der Diagnose. Patient machte die üblichen Badecuren durch und besserte sich dabei auch zeitweise. Im vorigen Sommer gingen in Salzbrunn 7 Steine ab, und Patient kam erheblich gebessert nach Hause zurück. Anfangs dieses Jahres nahmen jedoch die Beschwerden wieder erheblich zu. Der Harndrang wurde immer quälender, Patient musste alle 5—10 Minuten uriniren, und die Miction war mit heftigen

Schmerzen verbunden, insbesondere der Schluss derselben. Am 13. Februar d. J. wurde daher Patient in das jüdische Krankenhaus aufgenommen, und wir erhoben damals folgenden Befund: Prostata stark vergrössert, als ein die Symphyse um 3 cm überragender Tumor unschwer fühlbar. In dem tiefen Recessus hinter der Prostata fühlt man mit der Steinsonde einen Stein von ziemlich glatter Oberfläche, doch gelingt es nicht, denselben abzutasten und so ein Urtheil über seine Grösse zu gewinnen. Nieren nicht nachweisbar vergrössert, rechte Niere etwas druckempfindlich. Der Urin, schon makroskopisch bluthaltig, zeigt stark schleimig-eitriges Sediment, Reaction sauer, Tagesmenge 1000, spec. Gewicht 1020. Eiweissgehalt dem Eitergehalt proportional. Kein Saccharum. Mikroskopisch: Zahllose Eiterkörperchen, meist zusammengeballt, zahllose frische, rothe Blutkörperchen, vereinzelte Blasenepithelien, reichlich saures harnsaures Natron, keine Harnsäure, nichts von Cylindern oder sonstigen Nierenelementen.

Nachdem 3 Wochen hindurch fortgesetzte tägliche Blasenspülungen nicht die geringste Besserung erzielt hatten, wurde am 5. März d. J. durch Herrn Dr. Israel die Sectio alta ausgeführt und dabei 2 Steine von nahezu Wallnussgrösse entfernt, welche ich Ihnen hier vorlege. Dieselben bestehen aus Harnsäure und phosphorsaurem Kalk, ungefähr zu gleichen Theilen. Die Blase wurde primär genäht, die Naht hielt vollständig. Patient war vollkommen frei von Schmerzen, urinirte etwa 3 mal pro Stunde, der Urin war noch katarrhalisch, aber nicht mehr blutig. Am 4. April d. J. war die Wunde verheilt, und Patient sollte aus dem Krankenhause entlassen werden. Da traten jedoch bei dem Patienten Erscheinungen auf, welche uns veranlassten, dem Patienten zu rathen, noch einige Zeit in Berlin zu bleiben. Gegen Nachmittag befiel den Kranken plötzlich eine grosse innere Unruhe, Zittern am ganzen Körper, kalter Schweiss bedeckte die Haut. Der Puls war mässig beschleunigt, die Temperatur unverändert, keinerlei Schmerzempfindung. In den nächsten 8 Tagen hatten wir wiederholt Gelegenheit, diese Erscheinungen selbst zu beobachten. Dabei war in der anfallsfreien Zeit das Allgemeinbefinden nicht alterirt, Patient vollkommen fieberfrei. Der Urin hatte noch seine katarrhalische Trübung, Menge und specifisches Gewicht waren vollkommen normal.

Da trat am 14. April, nachmittags 3 Uhr, plötzlich ein starker Schüttelfrost von $^3/_4$ stündiger Dauer ein. Die Temperatur stieg auf 39,5, Puls 120. Nachher kalter Schweiss, Brechreiz, grosse Unruhe, Schlaflosigkeit. Den nächsten Tag dauerte das Fieber an. Beide Nieren waren auf Druck etwas empfindlich. Die 24 stündige Urinmenge betrug 600, spec. Gewicht 1018. Reichlich Eiweiss und einzelne hyaline Cylinder.

Am 16. war Patient fieberfrei. Die Urinmenge betrug wieder 1600, spec. Gewicht 1020. Das Aussehen des Kranken infolge Mangels jeglicher Nahrungsaufnahme ein sehr elendes.

Am 17. April traten gegen Nachmittag von neuem heftiger Schüttelfrost und alle oben genannten Erscheinungen auf, nur gesellte sich jetzt noch starkes Erbrechen hinzu. Schüttelfröste und hohes continuirliches Fieber wechselten in den nächsten Tagen miteinander ab. Das Sensorium war benommen, der Puls klein und frequent, die Zunge trocken wie Leder, alles was genossen wurde, wurde auch sofort wieder ausgebrochen. Dabei war die 24 stündige Urinmenge durchschnittlich 1200, das spec. Gewicht 1018. Krämpfe waren nie vorhanden. Der Kräfteverfall war ein ganz rapider. Am 25. April constatirten wir einen metastatischen Abscess in der rechten Parotis. Am 27. April trat der Tod ein.

Bei der Section fand sich nun zu unserer Ueberraschung ein Stein in den rechten Ureter eingeklemmt, nahe der Einmündungsstelle

desselben in die Blase, central davon fand sich das Lumen des rechten Urethers doppelt so weit, als das des normalen linken Urethers; 8 cm unterhalb des Abgangs des rechten Urethers vom Nierenbecken eine klappenförmige Strictur im Urether. Der ganze Urether und das mässig ectatische rechte Nierenbecken mit Eiter erfüllt, die Schleimhaut von schiefergrauer Farbe. In der rechten Niere fanden sich alte interstitielle, entzündliche Processe, in beiden Nieren frische, parenchymatöse Trübungen, nirgends Abscesse. Die rechte Parotis in eine grosse Eiterhöhle verwandelt. Sonstige Metastasen wurden nicht gefunden. Mässiger Grad von Arteriosclerose.

Der Fall scheint mir vor allem dadurch bemerkenswerth, dass sich in so rapider Weise eine Pyämie entwickelt, ohne dass eitrige Pyelo-Nephritis, Pyonephrose oder Nierenabscesse vorangegangen wären.

In der Mehrzahl der Fälle führen Einkeilungen von Steinen in den Urether, selbst wenn sie nur einseitig sind, zu urämischen Zuständen, bisweilen auch zu completer Anurie. Häufig hat auch die Einkeilung eine so starke Retention zur Folge, dass dies durch die Palpation nachweisbar wird. Solche Symptome im Verein mit kolikartigen Schmerzen auf der betreffenden Seite werden natürlich stets den Zustand richtig erkennen lassen, und es ist dann die Möglichkeit gegeben, den Kranken durch Beseitigung des Hindernisses oder durch rechtzeitig ausgeführte Nephrotomie zu retten, oder zum mindesten doch vor dem Eintreten pyämischer Erscheinungen zu bewahren. In casu war jedoch kein Symptom vorhanden, welches intra vitam auf eine rechtsseitige Einkeilung hätte schliessen lassen.

11. Herr Karewski: Fall von **Spontanluxation nach Coxitis gonorrhoica.** Karewski hat einen Fall von Spontanluxation nach Coxitis genorrhoica resecirt, dessen Krankengeschichte folgende ist.

41jährige Frau, stets gesund, mit fünf lebendigen Kindern, wird im Juni 1890 gravida, bekommt im Januar 1891 starken weissen Fluss, an dem sie nie zuvor gelitten. 9. Februar plötzlicher Schmerz in linker Hüfte, der sie zwingt mit fremder Hülfe das Bett aufzusuchen. Unmöglichkeit das Bein ferner zu gebrauchen. Ruhigstellung desselben durch den behandelnden Arzt in Flexion, abductive Rotation nach aussen (!), Unterstützung in der Kniekehle. 22. Februar Frühgeburt eines an Augenentzündung leidenden Kindes, das 11 Wochen später an Furunculose stirbt. Nach der Entbindung Blasenkatarrh, kein Aufhören der Schmerzen; endlich Mitte März Extensionsverband, der wesentliche Linderung gewährt. Mitte Mai fängt Patientin an, mit Krücken zu gehen. Ein Bein ist verkürzt, erhält erhöhte Sohle. — Patientin sucht am 26. Juni den Vortr. auf. Gesunde Statur, Frau ohne Spuren von Tuberculose und Syphilis. Vaginitis purulenta, Endometritis, Urethritis, Parametritis posterior. Linkes Bein 5 cm verkürzt, flectirt (100°) adducirt. Trochanter oberhalb der Rose-Nélaton'schen Linie. Active Beweglichkeit fehlt gänzlich, passive fast völlig. Jede Berührung excessiv schmerzhaft. Bestätigung des Befundes in Narkose.

Also Spontanluxation infolge von Monarthritis, die offenbar (Anamnese und Geständniss des Mannes) als gonorrhoisch aufzufassen ist. Reposition in Narkose unmöglich, daher 1. Juli Resectio coxae nach Langenbeck. Kopf oberhalb des Pfannenrandes gefunden. Pfanne durch bindegewebige Massen ausgefüllt, letztere vertieft, von Knorpel entblösst.

Am Kopf findet sich Abschleifung der Knorpel in Plaques, so dass gesunde Stellen als Inseln restiren in der im übrigen usurirten Oberfläche, deren Spongiosa freigelegt ist. An einzelnen Stellen fibröse Auflagerungen auf der Spongiosa. Am Rande des Kopfes beginnende Osteophytenbildung. Ausserdem am oberen äusseren Rande, $^1/_2$ cm von der Stelle, wo der Kopf in

den Hals übergeht, 5 cm lange, 3 mm tiefe, ½ cm breite, glatte Furche, wie eingeschliffen in den Kopf. Entstehung so zu denken: dass der in Abduction und Flexion dislocirte Kopf Hemmung am Pfannenrande fand, letzterer sich in den entzündlich veränderten Knorpel einbohrte, die Furche erzeugte, die durch Bewegungen vertieft wurde. Erst später entstand complete Luxation und damit Adduction und Flexion.

Heilung prima intentione mit Beseitigung der Verkürzung und der fehlerhaften Stellung.

Herr Rubinstein: Ich möchte mir zu der Demonstration des Herrn Karewski, betreffend den Fall mit Exostose im Gesicht, die Bemerkung erlauben, dass ich am 16. Februar d. J. im Verein für innere Medicin — aus äusseren Gründen dort, weil die Patientin in der Nähe wohnte und nicht zu bewegen war, einen weiten Weg zu machen — einen Fall von multiplen Exostosen vorgestellt habe, bei dem 20 Exostosen vorhanden waren, davon eine am Schädel, und zwar an der rechten Hinterhauptschuppe, keine im Gesicht, dass aber auch in diesem Falle Ungleichheiten im Gesicht nachzuweisen waren. Es hing deutlich die linke Mundhälfte herab, und nicht bloss die linke Gesichtshälfte, sondern auch die ganze linke Körperhälfte war in der Entwicklung gegenüber der rechten zurückgeblieben, weit mehr, als der gewöhnlichen Differenz zwischen beiden Körperhälften entspricht. Der Fall wird in der nächsten Zeit in der Berliner klinischen Wochenschrift veröffentlicht werden.[1]) Ich möchte noch bemerken, dass man nicht ohne weiteres diese Exostosen im Gesicht und am Schädel mit denjenigen, die Bessel-Hagen beschrieben hat, in Zusammenhang bringen darf, denn genau so, wie die Genese der Schädelknochen eine andere ist, als die der Extremitäten, haben auch die Exostosen am Schädelknochen eine andere Bedeutung, als an den Extremitäten.

Herr Freudenberg: Ich möchte nur ganz kurz berichtigen, dass Herr Gueterbock im Irrthum ist, wenn er glaubt, dass der Katheter, den seinerzeit Herr Fürstenheim in der medicinischen Gesellschaft zeigte, ein Jacques'scher gewesen ist. Es ist im Gegentheil kein Jacques'sches Patent gewesen, und Herr Fürstenheim hat hervorgehoben, dass nach seinen Erfahrungen nur die unechten brechen, und wenn Herr Gueterbock in der Lage ist zu berichten, dass in der Litteratur kein Fall vorhanden ist, wo ein echter Jacques' Patentkatheter gebrochen ist, so würde das nur zu Gunsten der echten geltend gemacht werden können.

Herr Gueterbock: Ich glaube, ich bin in der Kürze, die ich nöthig hatte, völlig missverstanden worden. Ich habe den Fall von Herrn Fürstenheim nur erwähnt als Beispiel dafür, dass überhaupt derartige Katheter, zu denen ich die Nélaton'schen, ob echte, ob unechte rechne, brechen. Ich bin ja hier in der Lage gewesen, einen echten Jacques'schen Patentkatheter herumzureichen, der vollständig hart und steif geworden ist, und dass er nicht gebrochen ist, liegt daran, dass er in meinem Schrank gelegen hat. Im übrigen habe ich ja selbst das Wort ergriffen, habe das aber nicht protokolliren lassen, weil ich bei der grossen Unruhe, die im Saale herrschte, nicht alles richtig verstand. Es ist in der Debatte so hingestellt worden, als ob es schlechte Fabrikate sind. Ich möchte noch einmal hervorheben, dass ich über die Güte der Fabrikate, ob es nun echte Katheter sind oder Nélatons, mich garnicht auslassen möchte, und dass es meiner Ansicht nach mit der Güte der Fabrikate nichts zu thun hat, sondern mit anderen Verhältnissen.

[1]) Inzwischen geschehen. Siehe Berl. klin. Wochenschr. 1891 No. 32.

Sitzung am 12. October 1891.

Vorsitzender: Herr R. Köhler; Schriftführer: Herr J. Israel.

Als Gast anwesend Prof. Sklifossowsky aus Moskau.

Der Vorsitzende theilt mit, dass die Herren Lindner und Körte die Wahl in den Vorstand angenommen haben.

1. Herr R. Köhler stellt a) eine 50jährige Patientin vor, welche die Erscheinungen des **Myxödems** in charakteristischer Weise dargeboten hatte; das gleichzeitige Bestehen luetischer Symptome indicirte eine antisyphilitische Cur. Diese bewirkte nicht nur eine Heilung der letzteren, sondern auch des Myxödems, so dass die Ursache desselben eine syphilitische Erkrankung der Schilddrüse abgegeben haben dürfte. Das Nähere über den interessanten Fall werden die nächsten Charité-Annalen enthalten.

b) Bei der zweiten Patientin wurde vom Vorsitzenden im August 1890 eine halbseitige **Kropfexstirpation** vorgenommen; die zurückgebliebene Hälfte — über mannsfaustgross — ist im Laufe eines Jahres spontan geschwunden. Der Fall wird gleichfalls in den Charité-Annalen publicirt werden.

Herr Lindner: M. H.! Ich möchte eine Beobachtung mittheilen, die ich nach der Exstirpation eines sehr grossen Kropfes gemacht habe inbezug auf die in der Einleitung des Vortrages des Herrn Collegen Köhler erwähnte Thatsache, dass sich Reste, die zurückgelassen werden, nicht vergrössern. Ich habe einen sehr grossen, etwa anderthalb faustgrossen Kropf total exstirpirt und habe mit Willen einen kleinen, etwa mandelgrossen accessorischen Lappen zurückgelassen. Die Patientin erholte sich ganz ausserordentlich schwer. Obwohl der Verlauf ein vollständig glatter war, die Wunde durchaus nicht irgend welche Schwierigkeiten machte, so stellte sich eine ganz enorme Anämie ein, und es dauerte Monate, ehe die Frau sich etwas wieder herausgemacht hatte. Nachdem ich sie längere Zeit nicht gesehen hatte, fand ich plötzlich eine ganz erhebliche Besserung, und bei der Untersuchung constatirte ich einen etwa wallnussgrossen Knoten, der sich offenbar aus dem zurückgelassenen Lappen entwickelt hatte. Ich habe die Frau seitdem allerdings leider nicht wiedergesehen. Ob es sich um eine vorübergehende Vergrösserung gehandelt hat, die wieder rückgängig wird, kann ich nicht sagen; jedenfalls war aber nach wiederholten Untersuchungen etwas derartiges vorher nicht dagewesen, und fand sich mit der auffallenden Erholung der Patientin dann ein ganz deutlich nachweisbarer Kropfknoten an der Stelle, an der ich bei der Operation das Stück zurückgelassen hatte, vor.

Herr R. Köhler: Ich bin auch der Meinung des Herrn Collegen Lindner, dass, wenn solche mit oder ohne Absicht zurückgelassenen Reste der Schilddrüse sich vergrössern, die Patienten vor Tetanie und Myxödem bewahrt bleiben können. Ich meinte nur, dass man in den Fällen, die zur Section gekommen sind, und in welchen weder Tetanie noch Myxödem eingetreten waren, in Fällen also, wo man annehmen sollte, dass Schilddrüsenreste zurückgeblieben wären — dass man da nichts gefunden hat, auch keine accessorischen Schilddrüsen. Dass am lebenden Menschen Hypertrophie zurückgelassener Theile der Schilddrüse vorkommen kann, ist vielfach constatirt.

2. Herr Lindner: Ueber einen operativ geheilten Fall von **tuberculöser Peritonitis** mit Demonstration. (Erscheint ausführlich in der Deutschen Zeitschrift für Chirurgie.)

Herr Langenbuch: M. H.! Die Heilkraft der Laparotomie bei der Tuberculose des Bauchfells ist in der That eine sehr mysteriöse Angelegenheit. Es dürfte vielleicht angebracht sein, nur mit wenigen Worten noch einen anderen, diese Angelegenheit betreffenden Gesichtspunkt hervorzukehren. Das ist das Verschwinden von intraabdominellen Geschwülsten, das auch von Lawson Tait und einigen anderen nach der einfachen Laparotomie beobachtet worden ist. Ich kann bezüglich der Tait'schen Angaben nur aus der Erinnerung sprechen; aber ich meine, dass er über elf Fälle von Tumoren spricht, die er nicht genauer vorher diagnosticiren konnte, namentlich Tumoren in der Leber, bei denen er sich wiederholentlich, z. B. bei kleinen Carcinomen, überzeugt hatte, dass sie nicht zu entfernen waren, und die doch, nachdem er die einfache Laparotomie gemacht hatte, nachher geschwunden waren, so dass die Leute gesund geworden sind. Ich selbst habe öfters Gelegenheit gehabt, durch die Probeincision Tumoren der Leber nachzuweisen, namentlich Carcinome. Indessen ist mir nie einer danach verschwunden. Aber ich meine, dass wir Lawson Tait doch nicht eine völlige Unglaubwürdigkeit beimessen können, und ich möchte im Anschluss an den interessanten Vortrag noch einmal kurz hervorheben, dass nicht bloss Fälle von Tuberculose auf eine so räthselhafte Weise verschwunden sind, sondern auch Tumoren der Leber und des Netzes, Fibrome und kleinere Carcinome verschwunden sein sollen.

Zweitens möchte ich auf die eigenthümliche Erscheinung aufmerksam machen, dass nach einer kleinen Laparotomie — Sie brauchen nur die Bauchdecken zu spalten, vielleicht den Finger in die Bauchhöhle hineinzuführen und diese wieder durch die Naht zu schliessen — jeder Patient — wenigstens für 48 Stunden, von einem grossen Durst befallen wird, was offenbar auf eine grosse Rückwirkung auf den Körper, vielleicht vom Bauchfellnervensystem aus, schliessen lässt, eine Erscheinung, die nach meiner Erfahrung ganz constant ist. Sie wissen ja auch, dass man den Durst nicht gern befriedigt, weil danach wieder leicht Erbrechen erfolgt, und für manche Laparotomieen das Erbrechen nach der Laparotomie durchaus nicht wünschenswerth ist. Aber dieses pathophysiologische Factum besteht und verdient ebenfalls in Parallele zu dem, was Herr College Lindner hier eben vorgetragen hat, eine Erwähnung.

3. Herr A. Köhler: **Bruch des rechten Oberschenkels durch geringe Gewalt, wahrscheinlich bei Ostitis gummosa.** Vor einigen Jahren stellte ich der Gesellschaft eine Frau mit multiplen Knochenbrüchen vor; ohne dass locale Knochenerkrankungen, ohne dass eine bestimmte, dem Knochengewebe schädliche Allgemeinerkrankung bestand, war bei ihr nach einem längeren Krankenlager (infolge einer Fractura femoris) eine ganz eigenthümliche Zerbrechlichkeit der Knochen entstanden. Das Aufstützen auf die Schulter einer Wärterin beim ersten Versuche aufzustehen genügte, um den rechten Humerus zu zerbrechen; nach $1^1/_2$ Monaten brach beim Hinübertragen vom Bette zum Lehnstuhl der linke, nach wieder $1^1/_2$ Monaten bei einer vorsichtigen Untersuchung des rechten Beines das rechte Femur zum zweiten mal. Also: Fragilitas ossium ohne bekannte Ursache. Im Jahre 1888 wurde dann ein 19 Jahre alter Mann aufgenommen, dessen rechter Oberschenkel gebrochen war, während er kräftig an dem auf das linke Knie gelegten Fusse zog, um sich den Stiefel auszuziehen; die Heilung erfolgte in der gewöhnlichen Zeit, auch bei ihm war keine Erkrankung des Knochens nachzuweisen. Der heute vorgestellte Patient hat sich auf ganz ähnliche Weise einen Oberschenkelbruch zugezogen; bei ihm lässt sich aber mit grosser Wahrscheinlichkeit eine Ostitis gummosa annehmen, welche das Zer-

brechen des Knochens bei einer geringfügigen Ursache erklärt. Er wollte sich eine Wunde an der rechten Fusssohle ansehen und hatte zu diesem Zwecke ebenfalls den rechten Fuss auf das linke Knie gelegt und ihn etwas in die Höhe gezogen. Dabei brach der rechte Oberschenkel unter lautem Krach. Die Annahme, dass an der Bruchstelle eine syphilitische Erkrankung des Knochens vorgelegen hat, stützt sich erstens auf die Anamnese; im Jahre 1875 inficirt, musste Patient im Jahre 1885 noch einmal eine Schmiercur durchmachen; zweitens auf eine bei der Aufnahme deutlich nachweisbare harte Verdickung des rechten Femur (4 cm Umfangsdifferenz). Freilich weiss Pat. nichts von Schmerzen und Schwellung seines rechten Beins vor dem Unfall. Unter Jodkaligebrauch ist die Fractur in 6 Wochen mit $2^1/_2$ cm Verkürzung geheilt.

Herr G. Lewin: Die älteren Autoren[1]) behaupten vielfach, dass Syphilis die Knochen erweiche und zu Fracturen disponire. Untersucht man die betreffenden Angaben näher, so möchte man mehr dem übertriebenen Gebrauch des Quecksilbers, welches bisweilen in unglaublicher Menge gegeben wurde, die betreffende Schuld beimessen. Die Erklärung dieser Quecksilberwirkung ist in neuester Zeit durch den Nachweis gegeben, dass dies Metall den phosphorsauren Kalk des Knochens auflöst, der dann theilweise in den Nieren abgesetzt, theilweise durch den Urin abgeführt wird. Eine erst kürzlich erschienene Dissertation hat diesen chemischen Nachweis näher ausgeführt.

Herr A. Köhler: In diesem Falle ist die letzte specifische Cur im Jahre 1885 gewesen. Patient hat bis zum Moment der Verletzung keine Schmerzen, keine Schwellung an der Stelle bemerkt. Das ist alles erst kurz nachher aufgetreten. Es würde also 6 Jahre her sein seit dem Gebrauch der Quecksilbercur. Ich weiss nicht, ob man die Veränderung des Knochens noch darauf beziehen könnte.

4. Herr A. Köhler: a) **Traumatische Rindenepilepsie, vor $2^1/_4$ Jahren mit Erfolg trepanirt.** 34 Jahre alter Mann, im Mai 1888 Säbelhieb über die linke Kopfseite: Lähmung des rechten Arms, des Mundfacialis, motorische Aphasie. In den ersten 5 Tagen Zuckungen in den gelähmten Muskeln bei erhaltenem Bewusstsein. — Die Herderscheinungen gingen schnell zurück und waren bis auf geringe Spuren verschwunden, als der Pat. nach 6 Wochen geheilt entlassen wurde. 5 Wochen später, also ca. 3 Monate nach der Verletzung, erster Anfall, der sich dann in typischer Weise alle 3 bis 4 Wochen wiederholte.

Anfang Juni 1889 Trepanation (Bardeleben). Entfernung grosser, bis zu $1^1/_2$ cm dicker höckriger Enostosen; Dura intact. Glatte Heilung.

Nach 5 Monaten war noch kein Anfall wieder aufgetreten, Patient wurde geheilt entlassen (cfr. Deutsche med. Wochenschr. 1889 No. 46). — Schon 11 Tage später wurde er auf die Station für Krampfkranke wieder eingeliefert. Er war auf der Strasse gefunden und hatte angeblich wieder einen Krampfanfall gehabt. In der Anstalt blieb er jetzt $1^1/_2$ Monate; während dieser Zeit trat kein Anfall auf.

Jetzt befindet er sich seit Anfang September 1891 wieder auf der Abtheilung für Nervenkranke; ein epileptischer Anfall soll zuletzt im Januar 1891 aufgetreten sein. (Die Angaben sind nicht sicher, weil Pat. Potator war; auch bei seiner jetzigen Einlieferung war er berauscht.) Seit jener Zeit, also seit 9 Monaten, hat er keinen Krampfanfall mehr gehabt; ein

[1]) Jos. Plenck, Doctrina de Morbis venereis. Vienna 1779 p. 107. Reichel (Advers. med. pract. Vol. III. p. IV. p. 580) theilt Beobachtungen mit de carie venerea ossis femoris sponte fracti.

taubes Gefühl in der rechten Hand, Ziehen im rechten Arm haben dagegen fortwährend bestanden. — Der Druck der Hand ist rechts schwächer, als links, der Daumen kann dem kleinen Finger nicht ganz genähert werden. Die Zunge weicht beim Herausstrecken vielleicht etwas nach rechts ab, die rechte Nasolabialfalte scheint etwas verstrichen. Nadelstiche werden angeblich rechts undeutlicher, als links empfunden. Sonst keine Lähmungserscheinungen: Pat. klagt über Kopfschmerzen und Ziehen in der rechten Gesichtshälfte, Zucken in den Augenlidern (objectiv nicht nachzuweisen) und Ziehen im rechten Arm.

Die Operation im Juni 1889 hat offenbar die Hauptursache der Rindenepilepsie in diesem Falle beseitigt; während vorher jeden Monat ein Anfall auftrat, sind seitdem nur wenige Anfälle zu verzeichnen, und auch diese sind nicht sicher. Während eines zweimaligen Krankenhausaufenthaltes ist kein Anfall beobachtet, und jetzt ist ein solcher seit 9 Monaten auch ausserhalb des Krankenhauses nicht mehr aufgetreten. — Der Pat. giebt aber an, dass er infolge seiner jetzigen Beschwerden zu jeder Arbeit unfähig sei und wünscht eine neue Operation.

Dass in der geschädigten Rindenpartie noch Reizungszustände vorhanden sind, ist klar; man kann auch, wie vor der ersten Trepanation, die kranke Stelle genau bestimmen. Ueber den Centren für Hand und Arm ist der Knochen entfernt; hier sind in der Trepanationslücke die Hirnpulsationen wenn auch schwach zu fühlen. Der untrre Rand der Lücke würde dem Facialiscentrum entsprechen. Wir müssen uns fragen, ob die Beschwerden des Pat. eine Wiedereröffnung der Schädelhöhle rechtfertigen, und welche Aussichten dieselbe gewährt. Die erste Frage können wir bejahen; die zweite ist schwer zu beantworten, weil wir über die Ursache der genannten Beschwerden noch weniger im Klaren sind, als vor der ersten Operation. Die Eröffnung der Dura wird dieses mal kaum zu vermeiden sein. Eine Abtragung der Centren für die Bewegungen der Hand und Finger im mittleren Dritttheil der hinteren Centralwindung würde wahrscheinlich nöthig werden. Die darauf folgende Lähmung würde, sei es durch Regeneration oder durch stellvertretende Function, wohl mit der Zeit zurückgehen.

Auf der anderen Seite steht fest, dass der Zustand des Pat. sich gebessert hat; ein epileptischer Anfall ist seit 9 Monaten nicht aufgetreten. Die jetzigen Beschwerden sind im Verhältniss zu den vor der ersten Operation vorhandenen gering zu nennen.

Trotzdem möchten wir unsere Meinung dahin äussern, dass wir berechtigt sind, den dringenden Wünschen des Pat. nachzugeben und die Dura, sowie die Ränder der Trepanationsöffnung freizulegen, finden sich hier keine Veränderungen, dann würde die Oberfläche der Hirnrinde an der grösseren unteren Hälfte der beiden Centralwindungen freizulegen und zu inspiciren sein. Hier würde der Befund die Art des weiteren Vorgehens bestimmen.

b) **Lymphatische Leukämie, malignes Lymphosarkom** oder **einfach entzündliche multiple Drüsenschwellungen?** 32 Jahre alter, bis vor einem Jahre gesunder Mann. Damals, angeblich nach einem Fliegenstich am linken Handrücken, Schwellung des linken Armes und schnell zunehmende Schwellung der Hals- und Achseldrüsen. Ende Juli 1890 aufgenommen, zeigte er ganz enorme Drüsenschwellungen an beiden Halsseiten, so dass wir jeden Tag auf die Tracheotomie gefasst waren. In beiden Achselhöhlen lagen faustgrosse Tumoren, der linke Arm war stark geschwollen, der Handrücken bretthart. Die Drüsen in der linken Achselhöhle wurden von Ob.-St.-A. Köhler exstirpirt bis auf einen geringen Rest; die pathologisch-anatomische Untersuchung derselben ergab Lymphosarkom. Da sich bei der

Untersuchung des Blutes eine, wenn auch nicht beträchtliche Vermehrung der weissen Blutkörperchen gefunden hatte, warteten wir das weitere Fortschreiten des Processes unter Jodkaligebrauch und Schwefelbädern ab. Wider Erwarten trat keine Verschlimmerung, sondern ein so rapides Schwinden der Geschwülste ein, dass nach 6 Wochen fast nichts mehr zu fühlen war; der Patient wurde, frei von Beschwerden, entlassen. Fast 1 Jahr später, am 9. September d. J., wurde er wieder aufgenommen, dieses mal mit grossen Drüsentumoren in beiden Leisten und im Becken, welche sich in kaum 8 Tagen entwickelt haben sollen; wenigstens hat Patient erst am 1. September ein Dickerwerden des rechten Fusses und zugleich die Leistenbubonen bemerkt. Fieber besteht erst in geringem Grade, seitdem sich die Schwellung in der rechten Leiste geröthet hat und weicher geworden ist. Die Milz ist nicht palpabel, nicht nachweislich vergrössert, die Blutuntersuchung ergiebt wieder eine deutliche, aber nicht beträchtliche Vermehrung der weissen Blutkörperchen. Dabei ist das Allgemeinbefinden ungestört, der Appetit gut; der Patient kann trotz des starken Stauungsödems beider Beine umhergehen.

Merkwürdig ist in diesem Falle das Entstehen der multiplen Drüsenschwellungen am Halse und in den Achselhöhlen nach einem Fliegenstich am linken Handrücken mit harter, nicht vereiternder Schwellung des linken Armes; ferner das spontane Schwinden, Resorbirtwerden der Geschwülste in kurzer Zeit; ferner das Auftreten analoger Tumoren an der unteren Rumpfhälfte 1 Jahr später und die geringe Betheiligung des Allgemeinbefindens. Die geringe Vermehrung der weissen Blutkörperchen, das spontane Zurückgehen der Tumoren vor einem Jahre, das gute Allgemeinbefinden sprechen sowohl gegen die Annahme einer lymphatischen Leukämie, als auch gegen die Annahme, dass es sich hier um malignes Lymphom, um die Hodgkin'sche Krankheit handle. Die mikroskopische Untersuchung eines exstirpirten Stückes hat, wie die Untersuchung im vorigen Jahre zeigt, in diesem Falle wenig Werth.

In den letzten Tagen hat Patient über heftige Schmerzen in der rechten Lendengegend geklagt; vielleicht handelt es sich um Compression des rechten Urethers. Im übrigen scheint es, als ob auch dieses mal die Lymphome schon etwas kleiner geworden wären.

c) **Bruch der unteren Orbitalwand.** Der kräftige gesunde Patient hat eine seltene und durch ihren günstigen Verlauf interessante Verletzung erlitten. Im Innern eines Hirschzwingers beschäftigt, wurde er von einem der Hirsche zu Boden geworfen und, ehe er befreit werden konnte, an vielen Stellen des Körpers verletzt. Eine Geweihzacke war ihm in die rechte Augenhöhle gedrungen. Bei der Aufnahme (vor 14 Tagen) Bulbus unbeweglich, starke Vortreibung, Sugillationen; die untere Orbitalwand war gebrochen, am Margo infraorbitalis Crepitation. Wunde an der Conjunctiva sowohl des unteren, als des oberen Lides. Jetziger Befund: Bulbus rechts, wie nach einer Oberkieferresection, tiefer, und mehr zurückliegend als links; Bewegungen alle etwas beschränkt, besonders nach unten und oben, keine ausgesprochene Lähmung. Am Margo infraorbitalis tiefe Einknickung, Nervus infraorbitalis nicht betheiligt. Trotz dieser schweren Verletzung ist der Bulbus vollkommen normal: volle Sehschärfe bei normalem Augenhintergrunde.

5. Herr Westphal: Vorstellung einer Kranken mit **Sarcom der Tibia.** Diesem Mädchen habe ich vor 7 Monaten ein Sarcom aus dem Kopfe der Tibia herausgenommen. Der Verlauf ist bis jetzt ein ungewöhnlich günstiger gewesen. Das Sarcom war äusserlich nur markirt durch

eine flache Anschwellung zwischen dem Kopf der Tibia und der Fibula. Nach Durchschneidung der Haut, des Fascie und einer unter der letzteren befindlichen dünnen Knochenwand wurde die Geschwulst ausgekratzt, so dass ein von Knochen und dem Gelenkknorpel umschlossener Hohlraum von 45 ccm zurückblieb. Die von Dr. Israel vorgenommene mikroskopische Untersuchung ergab, dass es sich um ein Riesenzellensarcom handelte. Die Wunde hat sich in 7 Monaten geschlossen und hat eine eingezogene 2 cm tiefe Narbe zurückgelassen. Bis jetzt ist ein Recidiv nicht aufgetreten, und die Function des Knies hat sich bis auf eine geringe Beschränkung der Beweglichkeit desselben wieder hergestellt.

Sitzung am 16. November 1892.

Vorsitzender: Herr Körte; Schriftführer: Herr Sonnenburg.

1. Herr A. Köhler (vor der Tagesordnung): Ich erlaube mir, Ihnen mit wenigen Worten eine **neue Verbandscheere** zu demonstriren. Es ist keine Erfindung, sondern nur die neue Anwendung eines alten Princips. Sie erinnern sich, dass bei Gelegenheit des internationalen Congresses die Firma Henckels eine neue Verbandscheere ausstellte, bei der dadurch eine grössere Leistungsfähigkeit hervorgerufen wurde, dass die eine Branche nicht einfach convergirend der andern entgegen, sondern etwas an ihr vorbeigeführt wurde. Die Scheere hat sich wohl bewährt, und das Princip ist richtig, ist aber sehr alt und auch auf sehr viel einfachere Weise zu erreichen. Es ist das Princip der alten sogenannten amerikanischen Rosenscheere, bei welcher die eine Branche in einem Schlitz der andern hin und hergleitet, und bei welcher diese Einrichtung nur durch eine einfache Feder hergestellt wird. Wir haben diese Scheere häufig gebraucht, um bei Kindern bei Rippenresectionen die Rippen zu durchschneiden, und für stärkere und härtere Rippen hat Herr Geh. Rath v. Bardeleben diese Scheere (Demonstration) machen lassen, bei welcher die Kraft durch die Länge der Hebelarme noch ganz bedeutend gesteigert wird.

Es lag nun sehr nahe, auch für die Verbandscheeren dasselbe Princip wieder anzuwenden, und ich habe die erste dieser Scheeren vor vier Monaten bekommen. Sie ist seitdem in stetem Gebrauch auf der Station, und sie schneidet durch dicke hartgewordene Watteverbände und Flanell u. s. w. mit grosser Leichtigkeit hindurch. Sie wirkt eben nicht einfach kneifend, sondern direct schneidend. Nun ist das Princip dasselbe, die Leistungsfähigkeit auch dieselbe, wie bei der Henckel'schen Scheere Der einzige Unterschied beruht darin, dass diese 7 Mk., und die Henckel'sche 18 Mk. kostet. Unsere Scheere ist auch einfacher construirt, und infolge dessen leichter zu reinigen, als die genannte. Dieselbe ist bei Detert zu haben.

2. Herr W. Körte: **Erfahrungen über Chirurgie der Leber und der Gallenwege, mit Demonstration von Kranken.** (Der Vortrag wird anderweit in extenso veröffentlicht.) Nach einem Ueberblick über die bisherigen Methoden der chirurgischen Behandlung der Gallensteinerkrankung theilt Vortr. die Erfahrungen mit, die er bei Behandlung von 12 derartigen Patienten (11 Frauen, 1 Mann) gewonnen hat. 6 Patienten litten an Hydrops der Gallenblase (fünfmal mit Steinen, einmal ohne Stein). 4 an Empyem der Gallenblase (dreimal mit Steinen, einmal ohne Stein). 3 an Choledochusverschluss (zweimal Stein, einmal unbestimmt ob Stein oder Narbenstenose).

Einer der 12 Kranken litt an Empyem der Gallenblase mit Eiterung in und über der Leber — ausserdem entstand während der Behandlung Choledochusverschluss, dieser Fall ist sowohl bei den Empyemen, wie beim Choleduchusverschluss mitgerechnet.

Drei der operirten Kranken starben, alle an dem Grundleiden, keiner an Peritonitis (1. Choledochusverschluss an Marasmus; 2. Choledochusverschluss und Lebereiterung an Sepsis von dem Leberabscess aus; 3. Empyem der Gallenblase, Steine; Carcinom des Pankreas und der Leber; Eiterung in der Leber).

Die Cholecystostomie wurde 7 mal ausgeführt. Einmal bei Hydrops der Gallenblase durch Stein einzeitig. Viermal bei Empyem der Gallenblase einzeitig. Zweimal bei Choledochusverschluss zweizeitig.

Das einzeitige Verfahren ist in der Regel vorzuziehen, nur bei besonders schwieriger Freilegung, geschrumpfter Blase, und morschen Wänden ist die zweizeitige Eröffnung anzurathen. Nach Freilegung der Gallenblase wird dieselbe möglichst vorgezogen, durch Punction mit der Hohlnadel die Spannung der Wand vermindert, dann mit feinen runden Nadeln, die flach geführt werden, die Gallenblase rings an das Peritoneum der Schnittwunde angenäht. Es erfolgt die Eröffnung und Ausspülung der Blase. Die im Ductus cysticus festsitzenden Steine sind oft mühsam zu entfernen, ein Schielhaken erwies sich mehrmals als bestes Instrument. Es bildet sich nun eine Gallenblasenfistel.

Der oft sehr beträchtliche Gallenverlust wurde von den meisten Patienten schlecht vertragen. Die Gallenblasenfistel wurde 2 mal plastisch geschlossen (Ablösung der Gallenblase, doppelreihige Naht der Wand, Bauchdecken darüber zusammengezogen), einmal heilte sie spontan, einmal wurde eine Gallenblasendarmfistel angelegt und gleichzeitig die äussere Blasenfistel vernäht.

Die Cholecystostomie ist das geeignetste Verfahren bei Empyem der Gallenblase, bei Erkrankungen der Gallenblasenwand, bei Choledochusverschluss als Voroperation.

Bei einfacher Steinbildung, Hydrops der Gallenblase, ohne Erkrankung der Blasenwand, und bei Durchgängigkeit des Ductus choledochus ist die Cholecystotomie mit nachfolgender Naht und Versenkung — die sogenannte ideale Cholecystotomie — das geeignetste Verfahren.

Diese Operation wurde fünfmal ausgeführt. Die Naht der Blasenwand wurde doppelreihig angelegt, auf die Nahtreihe legt man zweckmässig ein Stück Netz. Ein Jodoformgazestreifen wird aus einer Nahtlücke der Bauchwunde herausgeleitet.

Die Vorzüge der Methode sind: Vermeidung der weiten Gallenfistel (nur einmal kam es zur Bildung einer feinen Fistel; viermal erfolgte Primärheilung), bei der Herausnahme der Steine aus dem Cysticus kann ein Finger von der Bauchhöhle aus mitwirken.

Bauchbrüche werden leichter vermieden, besonders beim Querschnitt parallel dem Rippenbogen. (Vorstellung einer geheilten Cholecystostomie, und einer idealen Cholecystotomie.)

Die Cholecystectomie wurde nicht ausgeführt. Der Vortr. hat gegen dieselbe mehrere Bedenken: 1) Nachrücken der Steine aus den Lebergallengängen; 2) Bildung späterer Aussackungen an den Gallengängen nach Verlust der Blase; 3) Entbehrlichkeit der Blase beim Menschen nicht dargethan; 4) Ausführung schwieriger. — Sie ist für die Fälle mit maligner Erkrankung der Gallenblasenwand zu reserviren.

Das Empyem der Gallenblase erwies sich immer als ein gefährliches Leiden (einmal beginnender Durchbruch nach aussen, einmal Nekrose der

Blasenwand kurz vor dem Durchbruch in die Bauchhöhle, einmal Eiterung in der Leber und im subphrenischen Raum, einmal eitrige Cholangitis, gleichzeitig mit Carcinom des Pankreas und der Leber).

Der Verschluss des Ductus choledochus ist eine der schwersten Erkrankungen des Gallensystems. Die Operationsmethoden sind: Anlegung der Gallenblasendarmfistel nach v. Winiwarter, Zerdrücken des Steines im Choledochus, Choledochotomie mit nachfolgender Naht.

In den 3 Fällen des Vortragenden war die Freilegung des Choledochus nicht möglich. Bei 2 Gestorbenen (davon einer an Marasmus, der zweite an vor der Operation bestehender Lebereiterung) gelang es, auch während der Autopsie erst nach Herausnahme der Leber den Stein zu finden, weil die gefässhaltigen Verwachsungen zu dicht waren. Eine Patientin, bei der nach einander ein subphrenischer Abscess perpleural eröffnet war, sodann ein Empyem der Gallenblase mit 21 Steinen, sowie ein Abscess im linken Leberlappen entleert war, und sodann die Gallenblasenfistel infolge von Choledochusverschluss mittels Anlegung der Gallenblasen-Duodenumfistel geheilt worden war, wird vorgestellt. — Durchbruch von Gallensteinen in die Bauchhöhle mit nachfolgender tödtlicher Peritonitis sah Vortragender zweimal, — Durchbruch in den Darm mit folgendem Ileus dreimal. Zwei Kranke wurden operirt, eine starb, die andere genas (Vorzeigung der Steine). Der dritte nicht operirte Kranke starb.

Leberabscesse wurden beobachtet nach Gallensteinen (der erwähnte Fall und 2 andere, bei denen der Abscess intra vitam nicht gefunden werden konnte) und nach Perityphlitis. Ein Patient, bei dem ein Leberabscess nach Perityphlitis perpleural nach Resection der 8. Rippe operirt war, wird vorgestellt.

Subphrenische Eiterung hat Vortragender 7 mal operirt, 5 mal nach Perityphlitis, 1 mal nach Gallensteinen, 1 mal nach Pyelonephritis. Nur dieser letztere Fall starb nach Ausheilung des subphrenischen Abscesses an Erysipel und Nephritis.

Es wird ein Patient vorgestellt, bei dem nach Perityphlitis wegen allgemeiner Peritonitis die Laparotomie gemacht worden war, und bei dem während der schwierigen Ausheilung ein subphrenischer Abscess entstand, der perpleural mit Resection der 9. Rippe eröffnet wurde.

Die Eröffnung der subphrenischen Eiterung geschah 4 mal von hinten aus durch Querschnitt unterhalb der 12. Rippe, 3 mal perpleural.

Leberverletzungen. Schusswunden der Leber kamen 3 mal zur Behandlung.

1. Schuss in das Epigastrium, drohender Collaps. Bauchschnitt. Kugel ist zwischen Leber und Zwerchfell hindurch gegangen, keine erhebliche Blutung. — Heilung.

2. Schuss in das Epigastrium, Zeichen innerer Blutung. Bauchschnitt. Einschuss im linken Leberlappen vernäht. Starke Blutung aus dem kleinen Netz; Umstechungen, Stillung der Blutung durch Jodoformgazetamponade. Gaze am 5. Tage entfernt. Heilung. — Vorstellung des Kranken.

3. Schuss durch Colon, Magen, Leber. Kommt mit schwerer Peritonitis 16 Stunden nach der Verletzung zur Behandlung. Bauchschnitt, eitriges Exsudat mit Koth und Mageninhalt in der Bauchhöhle. — Tod 3 Stunden nach der Operation.

4. Ueberfahrung. Bruch dreier Rippen rechts unten. Pneumothorax. Am 2. Tage Peritonitis, Blut im Urin (mikroskopisch), Bauchschnitt wegen Verdacht auf Blasenruptur. — Blutig-galliges Exsudat mit Leberkrümeln entleert. Blase intact. — Tod. Section: Leber- und Nierenruptur.

Herr Langenbuch: M. H.! Ich glaube, wir können Herrn Körte sehr dankbar sein für den ausführlichen Vortrag, den er uns über die Leber- und Gallenchirurgie gehalten hat, und ich glaube wohl, dass seine Ausführungen nirgends begründete Opposition finden werden. Ich möchte mir nur zu seinen Aeusserungen über die Exstirpation der Gallenblase die Bemerkung erlauben, dass auch ich schon seit Jahren es vertreten habe, dass man nicht gerade in jedem Falle von Gallensteinleiden sogleich auf die Gallenblase losgehen und jede ohne Unterschied exstirpiren soll, sondern dass ich ganz besonders die mehr chronischen und hartnäckigen Fälle im Auge habe, wo die Gallenblase bereits geweblich deutlich erkrankt, d. h. entzündlich verändert resp. verdickt ist. — Wenn man an der uneröffneten Gallenblase die entzündliche Verdickung nachweisen kann, so wird man sicher sein, dass auch die Innenfläche derselben nicht mehr von normaler Schleimhaut bedeckt ist, sondern meistens decubitale, entzündliche Schleimhautgeschwüre zeigt und häufig verdünnte Stellen, die sich der Perforation zuneigen. — Bei einem jüngst operirten Falle riss die Blase schon beim blossen Versuch, sie mit den Fingern etwas aus der Wunde hervorzuziehen, ein, und zwar nicht weit von ihrer Cysticusstielung, und entleerte einen Strom von Galle und Blut. Hier lag die Indication zur Exstirpation natürlich unabweislich vor, und die Section der Blase zeigte, dass der Riss durch ein decubitales Geschwür mit nur noch papierdünnem Grunde verlaufen war.

Ferner wird man natürlich auch in Fällen von Tumoren die Exstirpation vorzunehmen haben. So sind z. B. die Fälle von primären Gallenblasencarcinomen sogar nicht ganz selten und in der Litteratur neuerlich mit steigender Häufigkeit erwähnt. Dann werden manche nach der Cholecystotomie fistulös gewordene Gallenblasen zur endlichen Heilung die Aussohneidung erheischen.

Desgleichen wird man in vielen Fällen von Hydrops der Gallenblase unbedenklich zur Exstirpation schreiten können, namentlich wo die Gallenblase sehr erweitert und ausserdem auch sehr verdickt ist; wo es sich auch nicht mehr blos um harmlose Absonderungen von Blasenschleim handelt, sondern wo sich auch entzündliche Processe damit vergesellschaften, also wo sich Eiter der Flüssigkeit beigemischt hat. Schliesslich wird man exstirpiren müssen in solchen Fällen, wie mir erst kürzlich einer bei einem jungen Mädchen von 15 Jahren vorlag, nämlich in einem Falle, wo von erblicher Cholelithiasis gesprochen werden kann. Es war die Tochter eines Pastors. Der Vater war schon vor 10 Jahren an seinem Gallensteinleiden gestorben, und dieses junge Mädchen hatte schon vor 8 oder 9 Jahren, also von Kindesbeinen an, die heftigsten, jeder internen Behandlung trotzenden Gallenblasenbeschwerden gehabt. Sie kam zu mir. Es waren einige Gallensteine abgegangen; über die Diagnose war kein Zweifel. Ich öffnete den Leib und fand, dass die Gallenblase auch schon, wenn auch nur mässig, verdickt war. In diesem Falle hielt ich es auch für angebracht, das Organ zu exstirpiren.

Herr Körte hat dann auch über Bedenken gesprochen, die der Exstirpation der Gallenblase entgegenstehen möchten, und dabei erwähnt, dass sich auch in der Leber Steine bilden könnten, und dass, wenn diese herabsteigen, und eine Gallenblase, also das Sicherheitsventil, nicht mehr existirte, neue Verlegenheiten entstehen könnten. M. H., die Entstehung von Gallensteinen in der Leber ist ein sehr dunkles Kapitel. Ich habe mich nach allen Richtungen hin darüber zu unterrichten gesucht und nur das eine constatirt, dass gegenüber dem Befunde von Gallensteinen in der Blase ein solcher in der Leber ausserordentlich selten ist, und ich bin auch zu der Betrachtung gekommen, ob es sich nicht vielleicht bei Concrementen, die

man in der Leber findet, vielleicht um verirrte Steine handelt, die aus der Gallenblase herstammen. Ein solcher Zusammenhang, der, wenn ich nicht irre, auch von Charcot angenommen wird, erscheint garnicht so unmöglich. Die Gallensteine können sehr klein sein, gehen durch den Cysticus ab, verursachen vielfach garnicht einmal deutliche Beschwerden und kommen nun in die Galle des Ductus choledochus oder des Hepaticus. Sie wissen, dass die Galle nur in bestimmten Zeiten während der Verdauung fliesst, sonst stagnirt. Andererseits wissen Sie, dass auf die Leber und die Flüssigkeit in der Leber die Respirationsbewegungen, die Bewegungen der Bauchpresse, des Zwerchfells, Schwankungen im intraabdominellen Blutdruck etc. hydrostatisch einwirken, und dass auf diese Weise einestheils auch Bewegungen wie im Blute, so auch in der Galle entstehen, und sich andererseits geradezu Aspirationsvorgänge einstellen können, und es ist garnicht unmöglich, dass ein Stein, statt dass er durch den Choledochus sogleich abgeführt wird, vielleicht auch in der Horizontallage des Kranken dem Gesetz der Schwere oder auch in der verticalen Stellung der specifisch grösseren Leichtigkeit folgend in den Lebergängen aufsteigt, sich dort irgendwo festsetzt und dort dann auch vielleicht durch Apposition zu regelmässigen oder unregelmässigen Concrementen vergrössern kann und dort die bekannten Abscessbildungen in der Leber hervorruft. Also so lange noch nicht bewiesen ist, dass die Leber wirklich Steine in bedeutender Anzahl liefert, und so lange die Möglichkeit noch vorhanden ist, dass es sich auch da um Gallenblasensteine handelt, so lange, glaube ich, ist dieser Einwand, zumal bei der grossen Seltenheit der hepatischen Steine, gegen die Exstirpation der Gallenblase wohl kaum sehr schwer zu nehmen.

Ob sich nach Exstirpation der Gallenblase in den grösseren Gallenwegen noch reservoirartige Erweiterungen bilden, darüber fehlen auch mir noch verwerthbare Erfahrungen.

Was die technische Schwierigkeit der Exstirpation der Gallenblase anlangt, so ist sie allerdings zuweilen recht erheblich, und sie ist sogar so erheblich, dass man — wozu ich auch erst durch eine Reihe von Erfahrungen gelangt bin — in manchen Fällen besser thut, von der Exstirpation abzustehen. Es giebt Fälle, wo die Gallenblase schon so klein, so überwachsen, so verschrumpft und brüchig geworden ist, dass sie überhaupt einem operativen Eingriff nicht mehr Stand hält. Das sind traurige, verzweifelte Fälle, denen die Chirurgie auch ziemlich machtlos gegenüber steht, und es ist mir mehr als einmal passirt, dass ich einem Kranken, der seine ganze Hoffnung auf die Operation gesetzt hatte, den Leib geöffnet und, ohne irgend etwas an Ort und Stelle machen zu können, wieder geschlossen habe, weil ich nicht etwas unternehmen wollte, dessen Ende nicht abzusehen war und was zu Gefahren führen könnte.

Die Schwierigkeit der Gallenblasenexstirpation besteht bisweilen darin, dass die Gallenblase durch fibröse Bindegewebsmassen zu fest an der Leber adhärent ist und dass man bei der Abtrennung die Leber zu sehr verletzt und stärkere Blutungen hervorruft, die schwerer zu stillen sind, weil auch in der Tiefe doch einmal ein grösseres Blutgefäss verletzt wurde. In solchen Fällen helfe ich mir entweder damit, dass ich die Leberwunde nach Anwendung des Paquelin stark tamponire und das Ende des Gazestreifens aus einem Schlitze der Bauchwunde herausleite, oder dass ich den Cysticus unterbinde und dann nur die freistehende Fläche der Gallenblase abtrage, also eine partielle Exstirpation resp. eine Resection der Gallenblase vornehme. Wenn dann die an der Leber haftende Fläche frei gelegt ist, zerstöre ich sie mit dem Paquelin gründlich, so dass sie kein weiteres Unheil anrichten kann.

Was den chirurgischen Eingriff auf den Choledochus anlangt, so glaube ich doch, dass man am besten thut, wenn irgend möglich, die Steine im Choledochus zu zerquetschen. Es ist meistens gar nicht schwer; man kann es schon mit den Fingern machen. Wenn man die Steine sich erst ordentlich zwischen den Fingern zurechtgelegt und dann in geeigneter Weise einen starken Druck ausübt, so zergehen sie in einem Nu in Stücke oder zu Brei. Ich habe noch vor 8 oder 10 Tagen einen Fall operirt, wo die Patientin zwei kleine, walnussgrosse Steine im Choledochus hatte, die durch diesen Druck zermalmt wurden, und wo wir jetzt die Freude haben, im Stuhlgang die Fragmente nach einander zum Vorschein kommen zu sehen. Auch im Cysticus habe ich vor 2 oder 3 Tagen noch durch Druck einfach Steine zermalt, die ich nicht mehr in die Blase zurückbringen konnte.

Was das Sondiren der Gallenwege anbelangt, so habe ich das an Leichen vielfach gemacht — ich habe lange Zeit Sectionen gemacht, und da ist es ja eine Pflicht, das zu thun — und habe gefunden, wie schwer das selbst an Leichen meistens auszuführen ist. Versuche an Lebenden sind mir nie gelungen, und ich wundere mich, dass man von anderer Seite hört, dass es den Operateuren gelungen ist, und dass einige die Sondirung sogar als ganz leicht hinstellen. Meiner Hand ist es sehr schwer, eigentlich unmöglich geworden, und wenn wir uns die anatomischen Verhältnisse klar machen, auf die Herr Körte schon aufmerksam gemacht hat, und uns den helixartigen Bau der Cysticusschleimhaut vergegenwärtigen, so ist es eigentlich ziemlich unmöglich, anzunehmen, dass ohne schwere Verletzungen resp. auch einmal Perforation eine Sondirung der grossen Gallengänge gelingen kann.

Herr Hahn: In Bezug auf die Steine, die im Ductus choledochus sitzen — dies sind ja entschieden die wichtigsten Fälle — muss ich mich dem anschliessen, was Herr Körte erwähnt hat. Ich habe wiederholt weder die Steine zerdrücken, noch den Ductus choledochus sondiren und frei präpariren können. — Die Frage ist an dieser Stelle schon einmal erörtert worden, bei welcher Gelegenheit eine Eröffnung des Ductus choledochus, Extraction eines Steines und Anlegung einer doppelreihigen Naht erwähnt wurde.

Um diese Operation einzuüben, habe ich an Leichen Versuche angestellt und an 30 Leichen von verschiedenem Alter die Länge vom Fundus der Blase bis zu der Vereinigung zwischen Ductus hepaticus und Ductus cysticus und die Länge des Ductus choledochus gemessen, wodurch ich feststellen konnte, dass der Dustus choledochus von sehr verschiedener Länge ist. Unter diesen 30 Fällen war er mehrere male nur 2—3 cm lang, und einmal existirte gar kein Ductus choledochus, sondern der Ductus cysticus und der Ductus hepaticus liefen bis an die Einmündungsstelle in das Duodenum neben einander. Im Mittel stellte sich die Länge des Ductus choledochus auf 6,6 cm. Es ist dieses ein ganz kleiner Raum. — Wenn man bedenkt, in welcher Tiefe man operiren muss, wenn man ferner bedenkt, dass meistens Adhäsionen durch Entzündungen um den Ductus choledochus vorhanden sind, so glaube ich, dass man mir zugeben wird, dass es nur ganz wenige Fälle sind, die sich für die Choledochotomie eignen werden. — Wenn festgestellt ist, dass der Stein im Ductus choledochus sitzt, und sich nicht durch vorsichtigen Druck entfernen oder der Ductus choledochus wegen Verwachsungen sich nicht leicht freilegen lässt, dann halte ich es für das zweckmässigste, sofort zur Anlegung einer Dünndarmgallenblasenfistel zu schreiten.

Was das Zerquetschen anbetrifft, so hat es doch entschieden gewisse Gefahren. Ich selbst habe einmal bei einer Zerquetschung, die ich sehr vorsichtig mit den Fingern vornahm, eine Zerreissung des Ductus choledochus

hervorgerufen. Die Oeffnung konnten wir ganz deutlich sehen, die Leber liess sich aber nicht nach oben umkippen, und trotz der grössten Mühe gelang es nicht, eine Naht anzulegen. Ich war gezwungen, die ganze Höhle mit Jodoformgaze auszustopfen und dieselbe zur Wunde herauszuführen. Die Kranke, bei welcher vierzig Steine entfernt waren, starb 3 Wochen nach der Operation an den Folgen des profusen Gallenabflusses.

Was die beste Operationnsmethode anbetrifft, so habe ich mich schon vor etwa einem Jahre dahin ausgesprochen, dass ich bei Steinen der Gallenblase die einzeitige oder zweizeitige Cholecystostomie für die beste und sicherste Methode halte, und ich bin auch jetzt noch der Ansicht, obgleich Herr College Körte entschieden für die sogenannte ideale Methode eintritt. Den Vortheil des Heraufdrückens von Steinen in die Gallenblase, den Herr Körte angeführt hat, erkenne ich voll an; aber man kann die Cholecystotomie machen, ohne sich dieses Vortheils zu begeben. Man legt die Blase frei, geht neben der freigelegten Blase mit dem Finger hinein, drückt, wenn es möglich, die festgeklemmten Steine nach der Blase hinein, eröffnet sie und vernäht die Blase mit der Bauchwunde. Die Vortheile liegen in der grösseren Sicherheit für den Patienten. Wenn man die genähte Gallenblase durch Jodoformgaze an der Bauchwunde fixirt erhält, wird die Gefahr geringer, aber die Operation, da meist Fisteln darnach entstehen, gleichwerthig der zweizeitigen Cholecystotomie.

Herr Lindner: Ich möchte zu den angeführten Indicationen für die Exstirpation der Glasenblase noch bemerken, dass ich einmal gezwungen gewesen bin, die Gallenblase wegen eines Steins zu exstirpiren, der so fest im Cysticus dicht an der Einmündung des Choledochus eingekeilt sass, dass es mir nicht einmal bei der nachherigen Entfernung des Steins, als ich den Cysticus aufschnitt und jenen heraushebelte, recht leicht gelingen wollte, ihn heraus zu bekommen. Ich konnte ihn nicht schieben und musste mich entschliessen, die Gallenblase zu exstirpiren. Ich habe das übrigens, da ziemlich starke Verwachsungen an der Leber bestanden, so gemacht, dass ich eine Peritonealmanschette ringsum abtrennte, sie zurückpräparirte und nun so nahe wie möglich am Cysticus die Gallenblase abschnitt, sie vernähte und dann die Peritonealmanschette darüber nähte.

In Bezug auf die von Herrn Collegen Langenbuch erwähnten Fälle, wo solche Verwachsungen der Gallenblase sich finden, dass man garnicht an dieselbe heran kann, möchte ich noch einen Fall erwähnen, in welchem ich die Gallenblase vollständig durch herübergezogene Därme und sehr starke Narbenverwachsung verdeckt vorfand. Ich präparirte mich mit dem Thermokauter durch die Mesenterien hindurch, schnitt mit dem Thermokauter die Gallenblase ein, brannte sie ordentlich aus und nähte dann ein grosses Stück der Leber in die Bauchwand ein. Es hat sich dann sehr viel abgestossen, und es sind noch nachträglich Steintrümmer herausgekommen. Die Patientin ist mit der Fistel entlassen, aber in ausgezeichnetem Befinden. Ihre Beschwerden sind verschwunden, sie hat auch nach längerer Zeit noch wieder geschrieben, dass sie sich ganz vorzüglich befindet, und ich glaube, dass man doch in manchen Fällen sich so helfen kann. Es war ein etwa handtellergrosses Stück der Leberoberfläche, das ich in der Wunde befestigt hatte.

Herr Sonnenburg: Ich glaube, Herr Körte hat ganz Recht, wenn er betont, dass wir uns über die beste Art der Operationen an der Gallenblase, noch nicht recht schlüssig geworden sind. Deswegen ist es vielleicht gut, wenn Fälle erwähnt werden, welche durch die einfachste Art der Operation, durch Anlegung einer Gallenblasenfistel ausgeheilt sind. Ich will dabei bemerken, dass ich völlig den Standpunkt des Herrn Hahn theile,

und die einzeitige oder zweizeitige Cholecystotomie für die beste und sicherste Methode halte und recht gute Erfolge mit derselben erzielt habe. So habe ich beispielsweise noch vor kurzem durch diese Methode bei einer Patientin gegen 200 Steine aus der Blase allmählich entfernt. Der Fall ist definitiv ausgeheilt, ohne dass die Patientin durch den Ausfluss der Galle während der Heilungsdauer irgendwie Nachtheile gehabt hat. Gerade in denjenigen Fällen, wo sehr viel Steine vorhanden sind, wird die Anlegung der Gallenblasenfistel am besten zum Ziele führen, d. h. zur Entfernung sämmtlicher Steine, da man immer wieder, wie in unserem Falle, durch die Fistel die Blase mit einer feinen Zange absuchen und die Steinchen, die nachträglich zu fühlen sind, entfernen kann.

Herr Israel: Ich möchte nur wenige Worte zu den Bemerkungen des Herrn Körte über die Leberabscesse hinzufügen. Ich war in den letzten Wochen 2 mal in der Lage, Leberabscesse zu beobachten und zu operiren, und zwar in einem Falle einen Abscess des linken Leberlappens, der nach lange dauernden Gallensteinkoliken aufgetreten war und einen enormen Inhalt von $1^1/_2$ Liter fötiden Eiters mit Gallenbestandtheilen gemischt darbot. In dem zweiten Falle handelte es sich um einen Abscess des rechten Lappens, der im Gefolge einer Perityphlitis, und zwar minimale Zeit nach Auftreten der Perityphlitits sich entwickelt hatte. Ich erwähne diese Fälle, weil ich mit einem ausserordentlich einfachen Operationsverfahren ausgekommen bin, welches ich dringend empfehlen möchte: der einfachen Punction der Abscesse mit Liegenlassen der Canüle. Ich habe einen dicken Troikar eingeführt, die Canüle liegen lassen und nachher einen Katheter durch das Lumen derselben bis in die Abscesshöhle eingeführt. Wie ich gelesen habe, ist neulich von anderer Seite dasselbe Verfahren mit Erfolg angewandt worden. Das Verfahren empfiehlt sich durch seine grosse Einfachheit. Die beiden Fälle waren derart herabgekommene Individuen, dass ich eine noch so kurze Zeitdauer der Chloroformnarkose mit ihren üblen Consequenzen, Erbrechen u. s. w., am meisten gefürchtet hätte. Demnächst hat die Erfahrung erwiesen, dass die Operation vollkommen genügt. Die Secretion lässt sehr rapide nach, und die Patienten sind binnen allerkürzester Frist ambulant. Ueble Zufälle habe ich nicht dabei bemerken können mit alleiniger Ausnahme, dass die Canüle in einem Falle herausgeschlüpft war, aber sehr leicht nach Dilatation der Fistel hereingeführt werden konnte.

Herr Rotter: Ich habe heute Morgen einen Fall von Leberabscess operirt, bei dem ich nicht bedauere, die Incision gemacht zu haben. Es handelte sich um einen Patienten, der seit 3 Wochen an Fieber, $39-40^0$, litt und eine leichte Vorwölbung über dem rechten Leberlappen bot. Die Diagnose konnte aus diesen Symptomen mit Sicherheit gestellt werden, zumal noch durch Punction mit der Pravaz'schen Spritze, allerdingss aus ziemlicher Tiefe, Eiter entleert werden konnte. Bei der Incision zeigte sich das Peritoneum parietale mit der Leberoberfläche bereits verklebt. Das Leberparenchym wurde dann mittels des Pacquelin'schen Brenners in einer Dicke von 3 cm durchtrennt, worauf sich $^3/_4-1$ Liter Eiter entleerte. Das Abfliessen des Eiters wurde mehrere male unterbrochen, und zwar — wie sich bei näherem Zusehen zeigte — durch Vorlegen von Echinococcenblasen. Wäre nur die Punction vorgenommen worden, so würde man diesen Fall nicht zur Heilung gebracht haben. Hätte man sich dann später zur Incision entschlossen, so würde man viel Zeit verloren haben. Ich sehe keinen Grund ein, warum die Leberabscesse nicht nach denselben bewährten Grundsätzen behandelt werden sollen, wie die anderen Abscesse.

Herr Langenbuch: Ich möchte noch betonen, dass es unzweifelhaft eine Reihe von Leberabscessen giebt, die von einer ziemlich dicken Schicht

gesunder Lebersubstanz bedeckt sind, und bei denen sich gewiss das von Herrn Israel empfohlene Verfahren mit Vortheil verwenden lässt. Wenn man aber die pathologische Anatomie der Leberabscesse kennt, weiss man auch, dass es eine Anzahl, namentlich bei der tropischen Form von Leberabscessen giebt, wo die bedeckende Schicht von Lebersubstanz ganz dünn und auch schon eigentlich entartet ist. In solchen Fällen halte ich es doch für gefährlich, ohne sich erst durch Incision überzeugt zu haben, wie die Sachen liegen, da Instrumente einzuführen, von denen man nicht weiss, ob sie sich mit ganz feinen Oeffnungen begnügen, um die sich das Lebergewebe elastisch herumschliessen wird, und ob sich nicht viel mehr an diese durch Athembewegungen hervorgerufene Risse anschliessen, aus denen sich Eiter in die Bauchhöhle ergiessen kann. Denn es steht positiv fest, wie bei Operationen und Sectionen constatirt ist, dass sich bei weitem nicht immer bei Leberabscessen durch eine perihepatische Entzündung eine Adhäsion zuvor gebildet hat. Deshalb glaube ich, dass wir besser thun werden, wenn wir einen Leberabscess vor uns haben, einfach den Bauch zu öffnen und uns anzusehen, was können wir hier machen, und nicht aufs Gerathewohl die Punctionsdrainage auszuführen. In vielen Fällen kann es gut gehen, Herr Prof. Renvers hat, glaube ich, auch ein oder zwei Fälle aus der Charité veröffentlicht, aber man steht einem ungewissen Etwas gegenüber, und wir dürfen meines Erachtens wohl nicht von der sonst bei Eiterherden in der Bauchhöhle erwiesenen Vorsicht abweichen.

Herr Israel: Ich glaube, dass die seltenen Fälle, welche Herr College Rotter angeführt hat, uns nicht hindern können, das von mir angeführte Verfahren allgemeiner anzuwenden, allerdings unter der Voraussetzung einer vorher gestellten präcisen Diagnose, die ich natürlich für die erste Bedingung zur erfolgreichen Anwendung eines jeden Verfahrens halte. In den beiden Fällen war die Ursache und der Folgezustand durch die Diagnose sichergestellt; ich konnte also auf keine Echinococcen rechnen, nachdem ich in dem einen Falle nachgewiesen hatte, dass es sich um Gallensteine handelte, in dem anderen Fall um Abscess nach Perityphlitis. Wie ein Unheil durch eine Punction angerichtet werden soll bei einer dünnen Schicht Lebergewebe, welche einen Abscess überdeckt, ist mir nicht ganz erfindlich. Vielleicht spricht sich Herr Langenbuch näher darüber aus. Ein scharfer Troikar durchbohrt eine dünne Schicht Gewebe doch noch leichter als eine dicke Schicht, und Adhäsionen brauche ich dazu überhaupt nicht, die sind nach den reichen Erfahrungen der Engländer in Indien nicht einmal bei der Incision des Leberabscesses erforderlich. Bekanntlich ist von englischer Seite empfohlen worden, die Leberabscesse aus freier Hand zu spalten, ohne Rücksicht auf Vorhandensein oder Fehlen von Adhäsionen. Nun, was für dieses Verfahren gilt, das ich nach meinen geringen Erfahrungen auf diesem Gebiete allerdings für bedenklich halten würde, gilt gewiss noch mehr für die Punction. Ich kann mir allerdings keinen Zustand der Gewebe, die einen Leberabscess umschliessen, denken, bei dem eine geschickt vorgenommene Punction Schaden anrichten könnte.

Herr Langenbuch: M. H., diese Operation des Leberabscesses mit dem einfachen Schnitt, also die sogenannte Stromeyer-Little'sche Methode, die neuerdings sehr empfohlen wurde und meines Erachtens das Erstaunen und Kopfschütteln eines deutschen Chirurgen erwecken musste, besteht einfach darin, dass man auf den Leberabscess längs der Punctionsnadel einschneidet, und zwar nicht blos durch die Bauchdecke; unbekümmert darum, ob Adhäsionen vorhanden sind, schneidet man gleich weiter in die Abscesshöhle, erweitert diese zu gleicher Länge der Bauchwunde, lässt den Eiter heraus und behandelt darauf, wie die Herren immer sagen, anti-

septisch. Ja, ich bin erstaunt gewesen, dass man so etwas hat empfehlen können, aber — es ist in der That in einer Reihe von Fällen gut gegangen. Neuerdings jedoch mehrt sich auch die Opposition dagegen. Es sind gerade aus Indien und Afrika auch wiederum englische und französische Autoren, die von üblen Ausgängen berichten, sodass unsere deutsche Betrachtungsweise in diesem Punkte wohl eine richtige sein dürfte. Wenn Herr Israel die Garantie geben kann, dass, wo es sich um einen Leberabscess mit einer sehr dünnen Bedeckungsschicht handelt, und er, wenn er dann mit seinem Troikar einstösst, in der That nur ein kreisrundes Loch schafft, und dass das Lebergewebe die nöthige Elastizität besitzt, um sich dem Troikar anzuschliessen, so dass kein Tropfen Eiter in die Bauchhöhle fliessen kann, dann würde ich sein Verfahren unbedenklich auch anwenden. Aber die Garantie kann Herr Israel nie geben, denn das Lebergewebe ist nicht elastisch. Es ist, wenn es sehr dünn geworden ist, wie die Engländer sagen, broke down, das heist, es ist trocken und brüchig geworden, die Zellen sind schon durch Coagulation ihres Protoplasmas verändert; es wird infolge von verschiebender Bewegung der Leber ein Riss entstehen können, und die Peritonitis ist fertig. Weshalb sollen wir uns so ungewissen Dingen aussetzen? Eine genaue Diagnose dieser Verhältnisse kann man nicht stellen, man wird also einfach öffnen und sehen, wie die Sachen liegen.

Herr Israel: Gegen die Ausführungen des Herrn Langenbuch habe ich einzuwenden, dass nach der Incision der Bauchdecken bei einer brüchigen, den Abscess bedeckenden Leberwand die Verhältnisse viel ungünstiger liegen. Herr Langenbuch kann die Brüchigkeit der Leberwand doch erst feststellen, wenn er sie incidirt hat. Er wird dann in die Nothwendigkeit versetzt sein, die Abscesswand mit der Bauchwand zu vernähen. Jeder Stichcanal wird ihm ausreissen — wenn auch nicht jeder, so doch einige — dann wird die Gefahr des nachträglichen Hineinsickerns von putridem Abscessinhalt in die Bauchhöhle eine sehr viel grössere sein, als bei gut gezieltem Stich, von dem ich noch nicht gehört habe, dass er einen Riss über die Grenzen seines Umfanges hinaus und irgend eine Entzündung hervorgerufen hätte. Wenn Herr Langenbuch uns pathologische Specimina nennen kann, wo das passirt ist, will ich ihm gern glauben. Das wäre aber nur denkbar, wenn ein Troikar grobconisch zuläuft, was alle unsere Troikars nicht thun; umgekehrt ist sogar die Eingangsöffnung des Troikars stärker als das centrale Ende.

Herr Langenbuch: Nicht so, wie Herr Israel es sich denkt, würde ich vorgehen, sondern ich würde einfach den Bauch öffnen, würde dann entweder durch Excision eines halbmondförmigen Stückes auf beiden Seiten dafür sorgen, dass ich eine permanente Oeffnung der Bauchhöhle behalte, und würde einfach die Leber, die ich entweder nicht berühren würde — ich kann durch meinen Finger, durch das Fluctuationsgefühl ziemlich vorher bestimmen, wie dicht die Wand ist — nach der bekannten Methode mit Collodium bestreichen, mit Gaze bedecken, dann erst die Leber, eventuell mit Zuhülfenahme einiger Nähte, an die Bauchhöhle anwachsen lassen und dann incidiren, und würde nur durch die Umstände gedrängt, nicht mehr anders könnend, zum Stromeyer-Little'schen Verfahren mich entschliessen. Was die Specimina anlangt, die Herr Israel von mir fordert, so kann ich allerdings keine speciell geben, aber ich weiss nur, dass bei Echinococcuscysten, die doch eine sehr derbe und immerhin etwas elastische fibröse Wand haben, auch bei den Punctionen Einrisse entstanden und der Exitus letalis eingetreten ist. Ich kann Ihnen die Fälle nicht skizziren, aber gelesen habe ich mehrfach, dass gerade die Punction des Leberabscesses zu bedenklichen Folgen geführt hat.

Herr Nicolai: Was die Bildung von Concrementen in der Leber anlangt, so glaube ich eine Beobachtung gemacht zu haben, die doch dafür spricht. Ich habe, ich glaube im Jahre 1884, einmal eine Eröffnung der Gallenblase gemacht. Es kam ein Soldat in's Lazareth zur Aufnahme, mit Vorwölbung auf der bekannten Stelle, und ich war zunächst zweifelhaft darüber, ob es sich nicht um einen Echinococcus handelte, weil der Mann immer galligen Abgang hatte. Schliesslich kam ich zu der Anschauung, dass es doch wohl nur ein Hydrops der Gallenblase sein könnte, und während ich noch überlegte, was zu thun wäre — die Cystotomie war damals noch nicht so gang und gäbe — da schwoll die Gegend an, röthete sich, und es war also klar, dass ein Abscess vorhanden war, der incidirt werden musste. Ich incidirte und fand im Grunde dieser Oeffnung, die durch die Wand der Bauchhöhle hindurch ging, eine etwas unbestimmte Fläche, aus der eine Flüssigkeit heraussickerte. Diese Flüssigkeit kam auch zu einer kleinen Oeffnung heraus, und sie enthielt ganz feine braune Körperchen. Ich machte zunächst wieder zu, verband, untersuchte diese Flüssigkeit mit den Concrementen unter dem Mikroskop und fand, dass letztere aus Cholesterin bestanden. Darauf machte ich wieder auf, ging mit einer grösseren Sonde ein, dilatirte diese Oeffnung nach oben, machte sie so gross, dass ich ein grosses Drain einführen konnte, und spülte mit lauwarmer Salicylsäurelösung aus. Dabei entleerte sich denn nun auch schon zunächst spontan eine etwas zähe Flüssigkeit, die eine grosse Anzahl derselben kleinen Concremente enthielt. Nachdem ich nun oftmals ausgespült hatte, hätte doch das Entleeren solcher Concremente aufhören müssen. Ich hatte nicht nur mit dem Finger, sondern auch mit einer dicken Sonde ganz genau hin und her gesucht, ob Steine darin waren; es war kein Stein zu finden. Ich habe ganz sorgfältig den Inhalt der Gallenblase ausgespült, die Wunde heilte, es blieb eine Fistel zurück, aus der sich noch monatelang eine gallige Flüssigkeit entleerte, die aber immer diese kleinen Concremente enthielt. Es waren Anfänge von Steinchen, die grössten waren so gross wie ein kleiner Stecknadelknopf, einige waren linsenförmig, die anderen ein bischen dicker, mehr rundlich. Schliesslich schloss sich die Fistel spontan, der Mann wurde geheilt. Er war sehr gut imstande, und es hat ihm das lange Bestehen der Fistel garnicht viel an seiner Körperkraft geschadet, so dass der Bataillonsarzt ihn nicht einmal entlassen wollte, was er aber schliesslich doch auf mein Anrathen that.

Herr Langenbuch (nachträglich zum Protokoll gegeben): Die Angaben des Herrn Vorredners ermangeln der zwingenden Beweiskraft, dass die zu Tage getretenen Sedimente als wirkliche Gallensteinbildung aufzufassen sind, sowie dass dieselben anstatt aus der Gallenblase aus den Lebergallengängen stammen.

Herr Körte: M. H., bei der vorgerückten Zeit möchte ich mich des mir als Vortragenden zustehenden Schlusswortes enthalten und nur constatiren, dass, wie es scheint, das Interesse für die Gallen- und Leberchirurgie allerseits ein sehr grosses ist. Ich möchte wünschen, dass es durch fortgesetztes Arbeiten gelingt, die chirurgische Behandlung der Leberkrankheiten weiter zu fördern, und auch die Einzelheiten der dazu nöthigen Encheiresen vollkommen klar zu legen.

3. Herr V. Schneider berichtet über vier Fälle von **Extrauterinschwangerschaft** mit Demonstration von zwei Präparaten.[1]) In dem ersten Falle wurde im siebenten Monat der Gravidität, nachdem bereits im vierten

[1]) Von der äusseren Station des städtischen Krankenhauses am Urban.

Monat die Diagnose gestellt, die Vornahme der Exstirpation des Fruchtsackes aber verweigert war, von Herrn Körte die Laparotomie ausgeführt, und der aus dem Ostium abdominale der linken Tube in die Bauchhöhle hinein entwickelte Fruchtsack eingenäht, da seine Exstirpation wegen breiter Darmverwachsungen nicht ausführbar war. Eröffnung des Fruchtsackes, Entwickelung eines lebenden Foetus und der Placenta, Stillung der Blutung durch Umstechung der Placentarstelle, Tamponade des Sackes. Heilverlauf complicirt durch doppelseitige hypostatische Pneumonie. Wunde schliesst sich vier Monate später nach Auseiterung der Sackwandung durch Granulationsbildung. Neun Monate nach der Laparotomie stirbt Patientin zu Beginn einer Narkose, die behufs operativer Beseitigung des Bauchbruches vorgenommen wurde, an Herzsyncope. Das bei der Section gewonnene Präparat der Becken und Bauchorgane zeigt zahlreiche dünne bindegewebige Verwachsungen im Douglas, Verschluss der rechten Tube, Verwachsungen der linken normalen Tube mit der Bauchnarbe etc. Die Verwachsungen zwischen den Därmen sind fast völlig geschwunden. (Demonstration des Präparates.)

Fall II: Intraligamentäre Entwickelung des Fruchtsackes bei linksseitiger Tubargravidität im dritten Monat. Bei der durch Herrn Körte ausgeführten Laparotomie wird der Sack zunächst eingenäht, da seine Exstirpation nicht möglich erscheint. Eröffnung und Entleerung des aus einem 11 cm langen Foetus, alten und frischen Blutgerinnseln, sowie der Placenta bestehenden Inhalts, Beherrschung der profusen Blutung durch Tamponade und Digitalcompression; dann Abbinden der Tube und des Lig. latum am Uterus, Durchtrennung des Lig. infundibulo-pelvicum und Exstirpation des Sackes. Tamponade der Wundhöhle, Schluss der Bauchwunde, secundäre Drainage nach dem Douglas. Heilung. (Demonstration des Präparates.)

Fall III: Verjauchte rechtsseitige Hämatocele retrouterina nach Ruptur eines tubaren Fruchtsackes des zweiten Schwangerschaftsmonats. Laparotomie, Einnähen des Sackes in die Bauchwunde, Eröffnung vom Douglas, secundäre Eröffnung von der Bauchwunde. Entstehung einer Darmfistel sechs Tage später. Patientin noch in Behandlung, fast geheilt.

Fall IV: Punction eines tubaren Fruchtsackes des dritten Schwangerschaftsmonats aus diagnostischen Zwecken. Schrumpfung des Sackes nach der Punction. Heilung. (Ausführliche Publication erfolgt anderweit.)

4. Herr Scheier berichtet über einen Fall von **Kehlkopffractur**, der auf der chirurgischen Station des städtischen Krankenhauses am Urban zur Beobachtung kam. Der 28jährige Schmied H. wurde am 27. November v. J. spät abends in fast bewusstlosem Zustande eingeliefert. Derselbe war kurz vorher beim Beschlagen eines Pferdes von demselben gegen das Kinn geschlagen worden. Patient hatte einen kaum fühlbaren Puls, aus beiden Nasenlöchern und Mund ergoss sich reichlich Blut, auch aus dem linken Ohr. Am linken Auge starker Bluterguss. Diagnose wurde auf Fractura bas. cranii gestellt, entstanden dadurch, dass der Processus condyloideus des Unterkiefers in's linke Schläfenbein hineingetrieben wurde. Am nächsten Morgen starke Dyspnoe. Als Grund ergab sich eine Fractur des Kehlkopfs. Der Schild- und Ringknorpel war in mehrere Theile gebrochen. Deutliches Crepitiren. Sofortige Tracheotomie, Jodoformgaze in den Larynx zur Reposition der dislocirten Fragmente. Nach vier Wochen war die Fractur geheilt. Das Gehörvermögen hatte Patient auf dem linken Ohr vollkommen verloren. Am Larynx steht die rechte Platte des Schildknorpels höher und mehr nach vorn als die linke, die nach innen eingesunken ist. An Stelle der Taschenbänder zwei dicke Wülste, die derartig den Respirationsweg verlegen, dass zwischen denselben und der hintern Larynxwand nur ein

etwa linsengrosser Spalt übrig bleibt. Die Aryknorpel bewegen sich bei der Respiration nicht. Von Stimmbändern ist nichts zu sehen. Athmung mittels Trachealcanüle frei. Um die Stenose des Larynx zu erweitern, wurde er mit Dupuis's Bougies behandelt, die einen Tag um den andern eingeführt wurden und ca. 15 Minuten liegen blieben. Im März war das Lumen im Kehlkopf soweit, dass er schon für einige Zeit bei einer geschlossenen gefensterten Canüle athmen konnte. Patient verlässt wegen häuslicher Verhältnisse das Krankenhaus mit einer Wegner'schen Doppelcanüle. Vom Juni bis Ende Juli wurde er mit der Intubation von O'Dwyer behandelt. Der Erfolg war ein ziemlich günstiger. Er kann jetzt ohne Canüle seiner Beschäftigung vollkommen nachgehen, ohne Athemnoth zu bekommen. Der Spalt im Larynx ist bedeutend grösser geworden, hat eine dreieckige Gestalt. Der rechte Aryknorpel, der früher ganz fixirt war, ist vollkommen mobil geworden, legt sich beim Phoniren über die Mittellinie hinüber vor den linken unbeweglichen, wodurch eine gut verständliche, wenn auch heisere Stimme zustande kommt, die im Laufe der Zeit wahrscheinlich noch klarer werden wird.

Die Fracturen des Kehlkopfs gehören zu den seltensten Verletzungen. Nehme ich zu den 43 Fällen der Gurlt'schen Statistik die Fälle hinzu, die ich bis zum letzten Jahre in der Litteratur gefunden habe, so sind ca. 90 Fälle von Kehlkopfbruch veröffentlicht. Der Bruch des Kehlkopfs bietet eine schlechte Prognose. Nach Albert endeten etwa 80 % tödtlich. Die Fälle, in denen der Schild- und Ringknorpel befallen war, verliefen sämmtlich letal. Ausser dem geheilten Falle des Vortragenden, in welchem ebenfalls beide Knorpel gebrochen waren, existiren noch zwei analoge Fälle (Treulich und Sokolowski).

Bei jedem Kehlkopfbruch ist selbst, wenn anfangs keine Respirationsstörungen vorliegen, sofort die Tracheotomie zu machen. Von der Wunde aus richte man mittels einer gebogenen Kornzange die Fragmente auf und führe Jodoformgaze ein. In den meisten Fällen heilen die Fracturen mit bleibendem Verschluss des Kehlkopfs. Nachträglich gemachte Versuche, die Stenose zu erweitern, sind nach Gurlt von einem schlechten Erfolge gewesen. Vortragender glaubt jedoch, dass, wenn man frühzeitig mit dem Dilatationsverfahren beginnt, man zu ganz günstigem Resultate noch kommen wird. In dem vorgestellten Falle wurde mit der Dilatation schon vier Wochen nach dem Unfall begonnen, also zu einer Zeit, wo schon die entzündlichen Erscheinungen abgelaufen und die Knorpelnarben noch nachgiebig waren. In dem Falle, dass die Dilatationsmethode erfolglos ist, bleibt nichts anderes übrig, als nach vorheriger Tracheotomie die Larynxfissur zu machen, das Narbengewebe zu spalten, die Knorpelvorsprünge zu excidiren und ein Schrötter'sches Zinnbougie einzulegen. Von Wegner ist der Vorschlag gemacht worden, für solche Fälle, in welchen eine starke Dislocation der Fragmente eingetreten ist, sofort nach dem Unfall die Laryngofissur zu machen und die gebrochenen Stücke zu reponiren oder, wenn das nicht geht, zu excidiren oder das ganze Kehlkopflumen mit Jodoformgaze auszutamponiren.

Herr Schüller: Ich möchte bemerken, dass ich gleichfalls vor einigen Jahren (1879) einen Fall von Larynxfractur zu beobachten hatte, der infolge einer Rauferei bei einem kräftigen 50jährigen Manne entstanden war. Es konnte die Fractur schon äusserlich bei der Betastung diagnosticirt werden — sie betraf den Schildknorpel und verlief ziemlich genau in der Mitte — und ausserdem konnte ich auch mit dem Kehlkopfspiegel die Verletzung innerlich feststellen. Es war auf der rechten Seite das falsche und wahre Stimmband und die darunter liegende Kehlkopfschleimhaut abgerissen, flottirte in die Glottis hinein, machte sehr starke dyspnoische Erscheinungen

u. s. w. Kurz und gut, ich hielt es damals für nöthig, zunächst die Tracheotomie auszuführen und dann sofort die Laryngotomie anzuschliessen. Ich fand die ganze Schleimhaut auf der rechten Seite abgerissen und darunter ein grosses Blutgerinnsel. Dieses wurde entfernt. Dann tamponirte ich resp. füllte den Kehlkopf mit einem in Gaze gehüllten Carbolwattetampon. Aussen ein einfacher Verband; in der Luftröhrenwunde eine Trachealcanüle. Der Wattetampon wurde während einiger Tage mehrmals gewechselt, dann ganz fortgelassen, und liess ich die Wunde sich schliessen. Nach etwa 10 Tagen wurde auch die Trachealcanüle entfernt, und nach 17 Tagen der Patient geheilt entlassen. Ich habe mich später nach ihm erkundigt; er ist wenigstens noch etwa 5 Jahre zu verfolgen gewesen. Seine Sprache war nur wenig heiser. Sie war entschieden viel besser als bei diesem Patienten. Auf die Behandlung der Kehlkopffracturen will ich hier nicht eingehen. Ich möchte nur noch bemerken, was ich auch vor Jahren schon in meiner Bearbeitung der Laryngotomie (Deutsche Chirurgie, Lieferung 37) ausgesprochen habe, dass ich im allgemeinen für solche Fälle von Kehlkopffractur, besonders mit Zerreissung der Kehlkopfschleimhaut, die Laryngotomie für das bessere Verfahren erachte, weil man dabei sicherer die sonst so oft eintretende Larynxstenose verhüten kann.

5. Herr Scheier stellt einen Patienten vor, der anfangs Juni d. J. wegen einer **Echinococcusgeschwulst im Beckenzellgewebe** auf der chirurgischen Station des städtischen Krankenhauses am Urban operirt wurde. Der 29jährige Kaufmann C. war bis vor drei Jahren ganz gesund. Damals bemerkte er etwas oberhalb des Lig. Poupartii einen Knoten von der Grösse eines Hühnereies. Der Knoten wäre langsam gewachsen und hätte ihm keine Beschwerden verursacht. Erst vor einem halben Jahre hätten sich geringe Schmerzen eingestellt, Harndrang und Unregelmässigkeiten im Stuhlgang. Die Untersuchung des kräftig gebauten Mannes ergab in der rechten Unterbauchgegend eine prall elastische fluctuirende Geschwulst, die nach oben bis fast Nabelhöhe reicht, medianwärts bis zur Linea alba, nach unten ans Lig. Poupartii, nach aussen bis hart an die Crista ossis ilei. Per rectum fühlt man eine starke Vorwölbung der vorderen Rectalwand, die ebenfalls fluctuirend ist und mit der Cyste oberhalb des Lig. Poupartii in Verbindung steht. Da eine Punction Haken ergab, so wurde die Diagnose eines Echinococcus gestellt, der zwischen Blase und Mastdarm sitzt und von da in die rechte Unterbauchgegend hineingewachsen ist.

Am nächsten Tage nach der Aufnahme Operation (Dr. Körte): 10 cm langer Längsschnitt am äusseren Rande des M. rectus, der gleich oberhalb des Lig. Poupartii beginnt. Nach Durchtrennung der hinteren Muskelscheide Eröffnung des Echinococcusackes und Einnähung desselben. Hinter diesem sass noch ein grösserer Sack, der direkt hinter der Blase liegt und mehr nach links hinübergeht. Der Boden der ersten Cyste wird dicht neben der Linea innen eröffnet, die zweite in der Tiefe gespalten; aus derselben entleert sich eine Mutterblase und zahlreiche Tochterblasen. Vereinigung der beiden Oeffnungen. Drainage. Der bindegewebige Sack eiterte heraus, und nach 8 Wochen bestand nur noch eine 10 cm lange Fistel, die bis an die vordere Rectalwand heranging und in letzter Zeit durch zweimalige Brennung verheilt ist.

Echinococcengeschwülste im kleinen Becken sind selten zur Beobachtung gekommen. Nach einer Statistik von Neisser betrafen von 983 Fällen von Echinococcus nur 35 das kleine Becken. Ebenso ergiebt sich aus einer Zusammenstellung der Sectionsprotokolle der Berliner Charité (Böcker), dass unter 33 Fällen 27 mal die Leber und nur 1 mal das kleine Becken befallen war. Die Echinococcen kommen häufiger bei Weibern als bei

Männern vor. Dieselben pflegen sich gewöhnlich zu entwickeln im Zellgewebe zwischen Blase und Rectum beim Manne; beim Weibe häufiger zwischen Vagina und Rectum, selten zwischen Blase und Vagina. Auch im Ligamentum latum sind sie mehrfach beobachtet worden. In einem Falle (Seerig) sass die Geschwulst dicht über der Symphyse neben der Blase.

Die Symptome sind im allgemeinen wenig charakteristisch und verschieden je nach dem Sitz. In den Fällen, wo der Tumor zwischen Blase und Rectum sass, waren meist hochgradige Beschwerden der Stuhl- und Harnentleerung. Von den 13 Fällen, in denen der Tumor an dieser Stelle sass, waren in 8 Fällen diese Functionsstörungen notirt. Zuweilen war die Compression so stark, dass vollkommene Ischurie eintrat, und es nicht möglich war, den Katheter einzuführen, so im Falle Hüter und Fischer, und schliesslich die Punction der Blase vorgenommen werden musste. In einer verhältnissmässig grossen Anzahl von Beobachtungen haben die Tumoren ein Hinderniss der Geburt abgegeben (Wiener, Schatz).

Eine andere Reihe von Erscheinungen tritt durch die Perforation der Cyste in die benachbarten Hohlräume ein, so in den Mastdarm (Brunn, Therard), in die Scheide (Hicks) oder Blase.

Die Punction behufs Diagnose ist nur dann gestattet, wenn man sicher ist, das Peritoneum nicht zu verletzen.

Die Behandlung besteht in Eröffnung der Cyste und Vernähung derselben mit der Bauchwunde und Ausheilung durch Verödung des Sackes. Sind keine grossen Verwachsungen, so versuche man die Totalexstirpation des Echinococcus nebst dem bindegewebigen Umhüllungsbalge, eine Methode, welche wohl allen anderen Verfahren vorzuziehen ist, da sie die Heilung bedeutend vereinfacht und verkürzt. Letztere Behandlungsmethode ist von Schroeder in drei Fällen mit Erfolg angewandt worden.

6. Herr W. Körte: **Ein Fall von Exarticulation des Armes** mit theilweiser Entfernung von Scapula und Clavicula wegen Knorpelgeschwulst des Oberarmes.

Kräftiger 41 jähriger Gürtler bemerkt „angeblich nach einem Stosse" seit $2^1/_2$ Jahren eine allmählich wachsende Geschwulst am linken Oberarm. Seit dem Herbste 1890 wuchs dieselbe schneller, in letzter Zeit trat Schwäche im Arm, Kriebeln und Taubsein in den Fingern auf.

Am 13. Januar 1891 in's städtische Krankenhaus am Urban aufgenommen. Sehr muskulöser Mann, Respirations-, Ciculationsorgane gesund. Urin normal.

In der oberen Hälfte des linken Oberarmes eine über kindskopfgrosse derbe, knollige Geschwulst (grösster Umfang der Schulter 50 cm), nach oben hin bis über das Schultergelenk reichend. Nach hinten erstreckten sich Knollen der Neubildung bis zwischen die Schulterblattmuskeln. Nach innen in der Achselhöhle werden die Gefässe und Nerven in die Höhe gehoben. — Die Weichtheile sind mit der Geschwulst verwachsen, die Haut ist auf der Höhe der Geschwulst nicht verschieblich, von erweiterten Venen durchzogen. — Bewegungen im Schultergelenk durch die Grösse der Geschwulst beschränkt, man hört dabei ein Knattern. Radialpuls der linken Seite gleich dem der rechten. Kein Oedem. Diagnose: Periostales Sarkom des Oberarmknochens.

17. Januar 1891 Operation (Chloroformnarkose).

1) Unterbindung der Arteria subclavia sinistra am Scalenusschlitz. Doppelte Seidenligatur, dazwischen Durchtrennung der Arterie.

2) Schnitt bis zum acromialen Ende der Clavicula verlängert, Clavicula in der Mitte durchsägt.

3) Hautlappenbildung, vorn kleinerer, hinten grösserer Hautlappen aus der nicht adhärenten Haut umschnitten.

4) Durchtrennung der Weichtheile an der Vorderseite: Claviculare Partieen des Deltoideus, Pectoralis major und minor, dann des Gefässnervenbündels. Dabei spritzt die Arteria axillaris ein wenig, ebenso die grösseren Aeste der Axillaris.

5) Durchtrennung der Weichtheile an der hinteren Seite. M. supra- und infra-spinatus, teres major, teres minor, Caput long. tricipitis, Latiss. Dorsi.

6) Durchsägung der Spina scapulae, darnach des Collum scapulae. Unterbindung der Transversa scapulae und der Endäste der Transversa colli.

Lappen bis in den unteren Wundwinkel vernäht. Dort ein Drain und einige Jodoformgazestreifen. Holzwattekissenverband. Der Blutverlust bei der Operation war sehr gering, erfolgte hauptsächlich aus den erweiterten Venen über der Geschwulst.

Der Patient überstand den Eingriff sehr gut, nur zweimal traten Abendtemperaturen über 38 auf.

Am 7. Tage erster Verbandwechsel, Lapppen bis auf die Drainstelle und einige Randnecrosen geheilt.

Diese granulirenden und etwas langsam heilenden Stellen werden am 19. Februar secundär vereinigt, und eine scharfe Ecke der Spina scapulae entfernt. 26. März geheilt entlassen in gutem Gesundheitszustande.

Untersuchung des Präparates. Durchschnitt durch die Geschwulst ergiebt, dass es sich um ein Enchondrom handelt, das von der Aussenseite des Humerus ausgegangen ist. Die Geschwulst zeigt grosse Hohlräume, die von schleimiger Flüssigkeit erfüllt sind; in der Nähe des Knochens befinden sich mehrere Einsprengungen von knöcherner Härte.

Nach Durchsägung des Humerus erscheint die Markhöhle, die Epiphyse und der Gelenkknorpel intact. Die Geschwulst sitzt an der Aussenseite des Knochens am Periost fest. Die Muskeln sind zum Theil verdrängt, zum Theil aber auch durchwachsen von der Neubildung. Die mikroskopische Untersuchung zeigt grösstentheils hyalinen Knorpel, an den Randpartieen auch Faserknorpelgewebe.

Vortragender hat noch in einem zweiten Falle wegen Sarkom der Scapula die ganze rechte obere Extremität sammt Clavicula und Scapula entfernt bei einem 6jährigen Knaben. Die grosse Wunde heilte sehr schnell. Nach 14 Tagen war alles geschlossen, sehr bald traten Sarkomrecidive in den Nackenmuskeln, Lunge und Gehirn auf, an denen Patient starb.

Sitzung am 14. December 1891.

Vorsitzender: Herr Langenbuch; Schriftführer: Herr Israel.

1. Herr Langenbuch: Vorstellung von Kranken; Demonstration von Präparaten. a) Zunächst möchte ich Ihnen von einer Operation eine Mittheilung machen, die ein **Aneurysma der Carotis** betraf. Es handelte sich um eine Dame von 70 Jahren, bei der sich im Laufe der letzten Jahre eine pulsirende Stelle unterhalb des Ohres, sowohl auf der linken, als auf der rechten Seite eingestellt hatte. Zunächst war sie auf der linken Seite aufgetreten, und zwar unter gleichzeitigem Erscheinen einer Neuralgie im Nerv. lingualis und im Nerv. alveolaris inferior. Diese Neuralgieen traten paroxystisch auf, waren anfangs mässiger heftig, verschwanden dann aber wieder eine Zeit lang, um allmählich steigend mit immer neuer Wuth aufzutreten. Die Untersuchung ergab, dass ein ausgedehntes Schwirren der oberen Hälfte der seitlichen Halsgegend sowohl links als rechts vorhanden war, links aber, wo auch die eben genannten Schmerzen ausgelöst wurden, am stärksten.

Es fragte sich nun, was zu thun wäre. Wir machten zunächst den Versuch mit der Compression durch aufgelegte Schrotbeutel. Es wurde aber kein wesentlicher Erfolg damit erzielt. Sodann machten wir noch einige Injectionen mit Ergotin nach Bombelon. Auch dieses hatte keinen Erfolg. Endlich beschloss ich, durch einen Schnitt das Aneurysma freizulegen, um dann event. weitere Schritte unternehmen zu können.

Der explorative Schnitt zeigte nun, dass es sich um eine spindelförmig aneurysmatische Erweiterung sowohl der Carotis interna als externa handelte; beide waren in ihrem Querdurchmesser ungefähr auf 2 cm erweitert, ausserordentlich verlängert und in einer so bizarren Form geschlängelt, dass es nicht möglich war, zu erkennen, welcher von beiden Stämmen der Carotis interna und welcher der externa angehörte. Ich hätte dies natürlich durch die weitere Präparation der Gefässe bis zur Schädelbasis ermitteln können; indessen lag mir nichts daran. Wollte man nämlich etwas thun, so musste man beide Aeste der Carotis anfassen. Nun hatte es natürlich seine grossen Bedenken, bei einer alten Dame die Carotis communis zu unterbinden. Andererseits musste doch etwas geschehen, um den Blutdruck in den aneurysmatischen Aesten herabzusetzen, und da habe ich denn, wie sich zeigt, der Dame dadurch wesentlich geholfen, dass ich die Carotis communis nicht ganz unterband, sondern sie nur in eine Schlinge des recht stark gewählten Seidenfadens legte und so eine Strictur in der Carotis communis zustande brachte. Unter der Controlle der angelegten Finger wurde der Faden nämlich nur soweit geschnürt, dass nur noch ein kleiner arterieller Strom in den beiden Aesten wahrnehmbar blieb, und dann soviel mal geknotet, dass eine nachträgliche Dilatation der Schlinge unmöglich sein musste. Nun wurde die Wunde durch Naht geschlossen; sie heilte in der üblichen Weise. Der Effect des Eingriffs ist der, dass die Patientin ausserordentlich viel weniger Schmerzen hat, dass die Pulsation eine ganz geringe geblieben ist, und sie sicher irgend einen Nachtheil von dieser Operation nicht davongetragen hat. Die rechtsseitige Carotis habe ich nicht Veranlassung genommen, zu berühren, sie machte keine Beschwerden.

b) M. H.! Ich werde Ihnen jetzt einen Kranken vorstellen, den einige von Ihnen schon früher einmal zu sehen Gelegenheit gehabt haben. Es handelt sich um einen jungen Mann, der an **allgemeiner disseminirter Fibrosarkomatose der Haut** litt, an dem sich in verhältnismässig wenigen Monaten wohl über 100 Fibrosarcomata — wie die mikroskopische Untersuchung ergab — der Haut entwickelt hatten. Er war zuerst im Augustahospital gewesen; ein grösseres Sarkom der Hüfte war von Herrn Küster exstirpirt, und auch dort der Befund, Fibrosarkom, erhoben worden. Dann kam er nach einigen Monaten zu uns in das Lazaruskrankenhaus und zeigte ein knabenhandgrosses Sarkom im Nacken, ausserdem ca. 100 andere, die kleiner, d. h. theils hühnereigross, theils taubenei- und auch wohl haselnuss- resp. erbsengross waren. Auch ich habe 2—3 der grossen Sarkome exstirpirt — Sie sehen hier noch die Narben. — Die übrigen zahllosen, nicht sofort zu exstirpirenden Geschwülste wurden zunächst mit einer ziemlich intensiv anwachsenden Medication von Jod und Arsen innerlich behandelt, und es ging auch eine deutliche, wenn auch nur langsame Verkleinerung sämmtlicher Geschwülste vor sich. Plötzlich wurde der Patient von einem Erysipel befallen, das vielleicht von der nicht ganz geheilten Wunde ausgegangen war, das Exanthem wanderte über seinen Körper, und innerhalb 5—8 Tagen verschwanden die Geschwülste wie weggeblasen; sie gingen sofort rapide zurück, die Haut wurde ganz normal, und der Patient konnte wirklich geheilt von seinen Ge-

schwülsten das Hospital nach kurzer Zeit verlassen, so dass ich ihn alsbald in einer früheren Sitzung unserer Vereinigung vorstellen konnte.

Dann ist der Patient nach einem halben Jahre wiedergekommen, ich war auf Reisen, und mein Vertreter hat in meiner Abwesenheit eine kleine Geschwulst hier exstirpirt. Nun ist er ein Jahr nach seiner zweiten Entlassung wiederum gekommen und hat auf der linken Schulter eine pflaumengrosse Geschwulst in einer alten Narbe sitzen, die sehr leicht zu exstirpiren sein wird.

Das merkwürdige ist jedenfalls, dass — was ja schon in einigen anderen Fällen constatirt worden ist — unter dem Einfluss des Erysipels solche wohlorganisirten sarkomatösen Geschwülste verschwinden und wohl ziemlich dauernd verschwinden können. Wir haben auf alle Fälle doch viel Zeit gewonnen, denn ein so kleines örtliches Recidiv wie das vorliegende hat im Vergleich zu der sonstigen Ausdehnung und Schwere der Affection noch nicht viel zu bedeuten.

c) Ferner möchte ich Ihnen einen Fall von **Abscessus subphrenicus oder hypophrenicus,** wie man eigentlich besser sagt, demonstriren. Die Patientin kam mit einer stark fluctuirenden Geschwulst unter dem rechten Rippenbogen zu uns. Dieselbe war aber nicht prall gefüllt, sondern mehr schwappend. Auf eine Incision ergoss sich eine ungeheure Menge grauen, etwas käsigen Eiters. Wir erweiterten die Incisionswunde und konnten nun die rechte Hand bequem zwischen Zwerchfell und Leber hineinschieben. Nach der Entleerung des Eiters erholte sich die Patientin sichtlich, indessen verzögerte sich die Ausheilung der Höhle sehr und ist auch noch nicht ganz vollendet, sodass noch ein fistulöser Canal sichtbar ist.

Es fragt sich nun: Woher hat dieser subphrenische Abscess seinen Ursprung genommen? Es ist Ihnen ja bekannt, dass entzündliche, sich am Magendarmcanal abspielende und zu Perforationen führende Processe meistens dazu führen, und dass man annimmt, dass eine kleine, den Infectionsstoff enthaltende Luftsäule in die Höhe steigt, sich nun zwischen Zwerchfell und Leber, entweder auf die rechte oder linke Seite des Ligamentum suspensorium verfügt und dort einen Abscess bildet, der sich sehr bald verkapselt, und es dann auf diese Weise ausnahmsweise nicht zu einer allgemeinen tödtlichen Peritonitis kommt. Ein derartiges Ereigniss scheint aber hier nicht die Ursache des Leidens gewesen zu sein, denn es hat sich anamnestisch nichts beweisendes dafür auffinden lassen, dass einmal im Darmcanal irgendwie entsprechende Beschwerden empfunden worden sind. Dagegen zeigte die Frau einen tuberculös-hectischen Habitus. Wir haben daraufhin eine Probeinjection mit Tuberkulin gemacht, und sie hat danach so deutlich reagirt, dass wohl anzunehmen ist, dass es sich hier um einen tuberculösen Wirbelprocess handelt, der zu einem kalten Abscess geführt hat, welcher ganz ausnahmsweise, statt längs der Columne im Körper hinabzusteigen, diesmal in den Raum zwischen Zwerchfell und Leber perforirt ist. Das ist natürlich nur eine Annahme, die sich auf die Tuberkulinreactionen und auf den Ausschluss anderer ätiologischer Momente stützt; indessen bin ich doch sehr geneigt zu glauben, dass es sich hier wirklich um einen tuberculösen subphrenischen Abscess gehandelt hat, und das wäre jedenfalls eine Rarität, die, so viel ich weiss, noch nicht häufiger beobachtet sein kann. Die Frau hat sich unter der fortgesetzten Tuberkulinbehandlung langsam erholt, und hoffentlich wird auch der fistulöse Rest bald ausheilen. Der Herd muss übrigens an einer Stelle der Wirbelsäule sitzen, die nicht mit der statischen Leistung derselben etwas zu thun hat, denn die Untersuchung der Wirbelsäule führte niemals zum Nachweise der gewöhnlichen localisirten Caries.

Herr Israel: War ein acuter Einsatz der Krankheit vorhanden?

Herr Langenbuch: Nein, sie hat sich durchaus schleichend herausgebildet.

d) Hiernach möchte ich Ihnen einen jungen Mann vorstellen, dem eine **Wagendeichsel in den Unterleib gerannt** war, und der in's Krankenhaus blutüberströmt und ganz bewusstlos hineingetragen wurde. Nachdem er seiner schmierigen Kleider entledigt war, zeigte sich, dass ihm so gut wie die sämmtlichen Gedärme aus einer grossen Bauchwunde wie in Form einer Jagdtasche heraushingen. Die Därme waren sehr beschmutzt und zeigten ausserdem ganz ausgeprägte Quetschungserscheinungen. Die Serosa war an bestimmten Bezirken vollständig heruntergerissen, und die Muscularis lag geschwollen und blutig infiltrirt bloss. Wir haben dann, um den Schmutz herauszubekommen, die Wunde nach oben erweitert, haben die ganze Bauchhöhle und die Därme mit einer Lösung von 1:1000 Jodtrichlorid abgewaschen, darauf die Intestinummassen wieder hineingeschoben und zugenäht, und der betreffende Patient ist, ohne einmal eine Spur Fieber gehabt zu haben, normal schnell geheilt. Es liegt hier also die Wiederholung des altberühmten Falles von dem canadischen Jäger vor, dem ein Bulle den Bauch aufgeschlitzt hatte, und der ebenfalls schnell zur Heilung kam.

Es ist hierbei vielleicht zu erwähnen, dass das Jodtrichlorid in keiner Weise vergiftend auf den Organismus zurückgewirkt hat, und dass, wie gesagt, der Verlauf ein ganz fieberfreier war. Natürlich waren die Ränder der Bauchdecken sehr gequetscht, sodass wir eine ziemlich umfassende Abtragung derselben vornehmen mussten.

e) Im Anschluss hieran möchte ich Ihnen ein Darmstück zeigen, das wir bei einer Section eines jungen Mannes entnommen haben, der einen **Hufschlag gegen den Bauch** bekommen hatte. Derselbe kam erst 8 Tage nach diesem Ereigniss unter den Erscheinungen der Peritonitis in's Krankenhaus. Wir machten eine Incision und entleerten sofort kothigen Eiter. Es lag eine allgemeine profuse Peritonitis vor, und es war nichts weiter zu machen, als vorsichtig auszuspülen und zuzunähen; dann starb er. Die Ursache dieser Peritonitis war eine traumatische Perforation dieses Dünndarmstückes, das ich Ihnen hier zeige. Sie sehen ein ziemlich kreisrundes Loch von der Grösse eines Zweimarkstückes, das möglicherweise ganz direkt durch den Stollen des Pferdehufes hineingeschlagen worden ist. Ich denke mir, das Darmstück hat gerade vor der Wirbelsäule gelegen, als es vom Stollen getroffen wurde. Es ist vielleicht dann brandig geworden und herausgefallen. Also ein direktes locales Darmtrauma durch die unversehrte Bauchdecke hindurch infolge eines Hufschlages.

f) Nun möchte ich Ihnen noch einen jungen Mann zeigen, dem **durch Maschinengewalt der rechte Oberarm in der Schultergegend zertrümmert und halb abgerissen** war. In diesem Zustande kam er bei uns zur Aufnahme, und wir machten sofort die Exarticulation. Es war sehr viel Schmutz in die Wunde gekommen, sodass von einer vollständigen Asepsis derselben nicht die Rede sein konnte, und es trat denn auch trotz sorgfältigster Versorgung der Wunde Fieber ein. Dasselbe war nicht zu beseitigen, es ging von Tag zu Tag weiter, die Wunde sah dabei aber garnicht so übel aus, und das brachte mich auf den Verdacht, dass sich vielleicht eine complicirte Fractur in der Scapula finden könne, und sich von dort aus eine schleichende Osteomyelitis gebildet hätte. Ich entschloss mich also, die Scapula frei zu legen, entdeckte dann allerdings, dass dieselbe vielfach fracturirt war und liess, weil ich das weitere Verbleiben dieses osteomyelitischen Körpers für gefährlich halten musste, die Exstirpation der Scapula nachfolgen. In ihren einzelnen Fragmenten kam sie dann auch heraus. Da-

rauf änderte sich die Scene sofort, das Fieber verschwand, und die Heilung ging von nun an ungestört von statten.

Ich glaube wohl, dass man in solchen Fällen doch auf die Scapula immer einen Verdacht haben muss. Nachweisen liess sich eine Fractur derselben nicht, dazu war die ganze hintere Schultergegend zu sehr geschwollen, und eine schwach entwickelte Crepitation lässt sich auf Blutgerinnsel und alles mögliche zurückführen. Der Zustand der Scapula musste erst durch ihre Freilegung klargelegt werden, und dieser Eingriff hat hier entschieden lebensrettend gewirkt, da der Patient sonst an Septicämie zu Grunde gegangen sein würde.

2. Herr Adler: **Geheilter Fall von Pyämie.** Meine Herren! Die kleine 11jährige Patientin, welche ich mir erlauben wollte, Ihnen heute vorzustellen, hat zwar schon viele Erkrankungen durchgemacht, Diphtherie, Pleuritis und zweimal Pneumonie, sie hat jedoch von alledem nichts zurückbehalten. Mitte September d. J. erkrankte sie von neuem mit Schüttelfrost und hohem Fieber. Während in den ersten Tagen der Erkrankung eine Ursache für das Fieber nicht aufzufinden war, constatirte der behandelnde Arzt circa acht Tage nach Beginn der Erkrankung an den verschiedensten Körperstellen wallnuss- bis faustgrosse fluctuirende Beulen, die Probepunction ergab Eiter. Am 30. September wurde die Patientin in's jüdische Krankenhaus aufgenommen. Die continuirliche Temperatur von 39—40° Celsius, 130—140 Pulse, die trockene Zunge liessen eine schwere Allgemeininfection erkennen. Der Urin enthielt Eiweiss in beträchtlicher Menge, die Milz war leicht geschwollen, sämmtliche Gelenke, desgleichen Herz und Lungen waren frei. Wir fanden im ganzen 11 Abscesse am Körper von Apfel- bis Mannsfaustgrösse, von denen die meisten intramusculär und nur einige subcutan gelegen waren. Sämmtlich enthielten sie dickflüssigen, nicht übelriechenden Eiter; derselbe war frei von Tuberkelbacillen. Das Fieber fiel zunächst ab, um jedoch bald wieder die ursprüngliche Höhe zu erreichen. Nach Spaltung von vier weiteren Abscessen trat zunächst wieder Entfieberung ein, bis von neuem auftretende Schüttelfröste und hohes Fieber uns eine erneute Invasion anzeigten. Täglich wurde untersucht, ob sich kein neuer Abscess gebildet, und wenn es der Fall war, derselbe sofort gespalten. So habe ich denn im ganzen 24 Abscesse bei der Kleinen geöffnet, danach fiel das Fieber dauernd ab. Da das Kind Urin und Stuhl fortwährend unter sich liess, und so alle Versuche, die Wunden aseptisch zu halten, illusorisch machte, entschlossen wir uns zur Anwendung des Permanentbades, und zwar, wie Sie sehen können, mit sehr gutem Erfolge, denn in der Zeit von drei Wochen sind sämmtliche Abscesshöhlen bei dieser Behandlung sehr schön ausgeheilt.

Herr Sonnenburg: Ist der Eiter bacteriologisch untersucht worden?

Herr Adler: Wir haben ihn daraufhin nicht untersucht.

Herr Schlange: Dann möchte ich mir noch die Frage erlauben, ob es sich hier vielleicht um Actinomycose gehandelt haben kann? (Herr Adler: Darauf ist genau geachtet worden!) Wir haben nämlich zur Zeit in der Klinik einen Fall in Behandlung, wo sich zahlreiche actinomycotische Herde im subcutanen und intermusculären Gewebe an den verschiedensten Körperstellen entwickelt haben, wo also die Actinomycose ganz im Gegensatz zu den gewöhnlichen klinischen Erscheinungsformen unter dem Bilde einer pyämischen Erkrankung sich darstellte.

Herr Nicolai: Ich habe einen sehr ähnlichen Fall erlebt. In meinem Falle wurden Staphylococcen nachgewiesen als Organismen, die die Krankheit hervorgebracht hatten. Es war ein Soldat, der mit einem Abscess unter der Scapula in's Lazareth kam. Ich fand aber auch unter beiden Glutaeen

so tiefliegende Abscesse, dass man durch den ganzen Muskel hindurchgehen musste, um zu den Eiterherden zu gelangen. Es entleerten sich aus jedem dieser beiden Abscesse mindestens 400 bis 450 ccm eines schmutzigen, chocoladenfarbenen Eiters. Nicht lange darauf bekam er Abscesse weiter unten am Oberschenkel. Ich incidirte auch da und entleerte wieder grosse Eitermengen; der eine Abscess auf der linken Seite war so gross, dass man in der Abscesshöhle um den Trochanter herumfassen konnte. Darauf bekam er Abscesse am Rücken, nach oben ansteigend, in der Gegend der Nieren. Auch dort musste ich sehr tief in die Muskulatur hineingehen, um zu dem Eiter zu gelangen. Die Abscesse verhielten sich auch da wieder symmetrisch auf beiden Seiten. Im ganzen wurden 12 Abscesse geöffnet, und zwar auf jeder Seite von der Nierengegend bis zur Mitte des Oberschenkels sechs. Auch in diesem Falle wurden schliesslich — bei der grossen Entkräftung — die vielen Verbände, die angelegt werden mussten, sehr umständlich. Es wurden lang dauernde Bäder angewandt, dann der Kranke verbunden und wieder zu Bett gebracht und auf einer Luftrollenmatratze gelagert. Eine Schmiercur beeinflusste den Krankheitsverlauf entschieden günstig. Der Mann ist nach langem Krankenlager geheilt worden. Ich hatte namentlich Verdacht auf Rotz, aber die Untersuchung, die nach dieser Richtung im hygienischen Institut angestellt wurde, fiel negativ aus, ergab vielmehr lediglich die Anwesenheit von Staphylococcus albus und aureus.

Herr Schlange: Ich möchte noch erwähnen, dass der vorgestellte Fall mich am meisten an einen anderen Fall erinnert, den wir vor ein paar Jahren hier beobachtet haben: Eine Frau, die im Puerperium mit Vereiterung des Kniegelenks zu uns kam. Während der Behandlung entwickelten sich bei ihr unter mässigem Fieber zahlreiche — ein Dutzend oder 20 — Abscesse, nach und nach, auch subcutan. Wir haben sie gespalten; sie heilten dann immer sehr schnell wieder aus. Bacteriologische Untersuchungen, die damals angestellt waren, haben nur Staphylococcen ergeben. Die Frau ist ganz geheilt worden.

Herr Rose: Einen ähnlichen Fall haben wir auch jüngst in Bethanien in Behandlung gehabt bei einer jungen Krankenpflegerin, welche sich beim Reinigen des Mundes eines Kindes in der Diphtheriebaracke infolge eines Bisses in den Daumen ein Panaritium tendinosum manus et antibrachii zugezogen hatte. Kaum dass dies geheilt, trat ein ausgedehnter Abscess aussen am linken Knie auf, später andere am linken Oberschenkel, am Unterbauch und am rechten Oberschenkel, so dass sie jetzt 13 Narben bis zur Länge einer Spanne davongetragen hat. Bei allen Eiterungen an den unteren Gliedmaassen handelte es sich um Abscesse unter der Haut, bei einigen Schnitten fand ich auch die oberflächlichen Muskeln grün verfärbt. Den Schluss bildete ein leichter Grad von Ileus, hervorgerufen durch eine linksseitige Parametritis, welche die Defäcation bei der Bettlage erschwert hatte. Nach Heilung aller dieser Leiden ist sie jetzt nur noch wegen einer lästigen Narbencontractur in der linken Leiste in Behandlung.

Herr Langenbuch: Wir haben im Krankenhause auch einen Fall, der hieran erinnert: ein junges Mädchen, das vor $1^1/_4$ Jahren mit einem Abscess an der Innenseite des linken Kniees zu uns kam. Der Abscess wurde gespalten und heilte auch so ziemlich, aber sehr bald bildete sich progredient ein subcutaner Abscess etwas oberhalb davon. Dasselbe Spiel: Spaltung, wieder Heilung, wiederum neue Abscesse, Entwickelung weiter oberhalb, und so wiederholte sich trotz der energischen Behandlung der Vorgang immer von neuem bis zum heutigen Tage. Die fortkriechende entzündliche Infiltration des Subcutangewebes geht immer höher und höher und ist jetzt am Oberschenkel aufsteigend bis zum linken unteren Rippenbogen

gelangt. Wiederholentlich sind an excidirten Gewebsstücken Untersuchungen angestellt worden, auch von sehr maassgebender Seite. Das Unterhautfettgewebe erwies sich immer als hart infiltrirt und brüchig und mit eingesprengtem scharfumgrenzten Herde von gelbbrauner Eiterschmiere durchsetzt. Man musste an Tuberculose denken, weil auf Tuberkulininjectionen immer eine prompte Reaction eintrat und auch heute noch eintritt; es hat sich aber von charakteristischen Organismen nichts gefunden, und wir stehen auch hier einem pathologischen Räthsel gegenüber. Dabei ist meistens ein mässiges Fieber vorhanden. Unsere chirurgische Hülfe ist bald erschöpft, denn wir können dem Process mit dem Messer und Ferrum candens nicht viel weiter folgen, weil er auf die Rippen losgeht, und ein Einbruch in den Pleurasack zu befürchten steht. Es handelt sich also hier um eine vom linken Knie bis zum Thorax aufwärts wandernde chronische Abscedirung. Wir haben zeitweilig geglaubt, er hinge mit dem Hüftgelenk zusammen, aber auch diese Annahme ist jetzt ganz ausgeschlossen. Aktinomykose liegt auch nicht vor. Zucker im Urin ist nicht vorhanden.

3. Herr Sonnenburg: Meine Herren! Der Patient, den ich Ihnen hier vorstelle, erlitt am 4. November eine **Stichverletzung des Schädels und Gehirns**. Die Angaben des Patienten waren sehr unvollständig, da er vollständig betrunken in das Krankenhaus eingeliefert wurde. Der Stich war durch den sehr schmierigen Hut und durch den Schädel bis in das Gehirn eingedrungen. Die äussere Wunde war 2 cm lang und befand sich in der linken hinteren Scheitelbeingegend. Der Knochenspalt war circa 2 mm breit, der mediane Rand überragte den lateralen. Unter dem beiderseits noch erhaltenen Periost sah man die nach beiden Seiten hin sich fortsetzende Fissur des Knochens. In der Wunde lag ein schmierig aussehendes Blutcoagulum. Die Wunde hatte offenbar nicht stark geblutet, die Besudelung des Kopfes und der Kleider mit Blut war eine verhältnissmässig geringe. Erscheinungen von Seiten des Gehirns, besonders Störungen der Motilität, waren bei dem Patienten nicht vorhanden. Keine Anzeichen von Hirndruck, keine Bewusstlosigkeit. Temperatur 36,2. Als der Patient am nächsten Morgen wieder erwachte und sich einigermaassen wieder zurecht fand, machte er ganz klare Angaben. Kein Erbrechen, keine Lähmungserscheinungen ausser der subjectiven Angabe einer Schwäche im rechten Arm. Gang schwankend, Temperatur 37,5, Puls 105, gespannt. Die Wunde selber war, nachdem der Patient aufgenommen war, zunächst desinficirt, dilatirt und leicht tamponirt worden.

Als ich den Patienten am nächsten Morgen sah, entschloss ich mich, die Wunde zu erweitern und die Art der Verletzung des Gehirns zu constatiren. Ich wählte zu dem Zweck die Methode der temporären Resection des Schädels. Ich sagte mir, dass, wenn der Patient, wie es den Anschein hatte, mit einem Taschenmesser durch die schmierige Kopfbedeckung hindurch verletzt worden war, wir es aller Wahrscheinlichkeit nach mit einer stark inficirten Wunde zu thun hätten. Man kann ja darüber streiten, ob derartige Stichverletzungen nicht auch ganz gut ohne weiteren chirurgischen Eingriff wie die Schussverletzungen ausheilen können, aber das denke ich mir doch nur in dem Falle wahrscheinlich, wenn eine starke Blutung zu gleicher Zeit stattgefunden hat, durch die eventuell die Infectionsträger aus der Wunde herausgeschwemmt werden. Aber gerade bei unserem Patienten war, wie bereits bemerkt, eine bedeutende Blutung nicht gewesen, die Wunde durch Haare und Schmutz stark verunreinigt, und die Desinfection der eigentlichen Gehirnwunde, über deren Ausdehnung wir uns keine Rechenschaft geben konnten, ohne weiteren Eingriff nicht möglich. Dass der

Stich bis in das Gehirn gedrungen war, ergab die Beschaffenheit der Knochenwunde, die Verletzung des Gehirns musste dicht hinter der Centralfurche sich befinden. Dass die Symptome der Rindenverletzung trotzdem fehlen können, ist bekannt. Die Symptome konnten immerhin im Laufe des Tages noch eintreten. Die Temperatur war seit der Nacht angestiegen. Der Puls war 105, dabei stark gespannt. Es war daher unter solchen Verhältnissen die Möglichkeit des Eintritts einer Meningitis oder die Entstehung einer Entzündung oder eines Abscesses vorhanden.

Ich habe daher die temporäre Resection am Schädel so ausgeführt, dass ich einen grossen Hautknochenlappen nach unten klappte und das Gehirn in grosser Ausdehnung blosslegte. Es zeigte sich nun, dass der Stich in der That durch die Gehirnhäute bis in das Gehirn hineingedrungen war. Eine 1,5 cm lange Oeffnung zeigte sich in der Dura, und aus derselben quoll schmierige, blauroth verfärbte, zertrümmerte Gehirnmasse hervor. Keine stärkere Blutung. Es entleert sich aus dem in die zertrümmerte Hirnmasse führenden Canal ein kleines Blutcoagulum. Ich habe die Desinfection der Gehirnwunde mit Hülfe des Paquelins vorgenommen und oberflächlich kauterisirt. Ich glaube, dass man wohl imstande ist, durch die Glühhitze Keime, die auf der Wunde liegen, unschädlich zu machen. Nachtheile dieser oberflächlichen Kauterisation des Gehirns habe ich nie gesehen. Trotzdem wir uns in der Nähe der motorischen Zone für die obere oder untere Extremität befanden, wurden selbst durch stärkere Reize nur sehr geringe Muskelzuckungen im rechten Oberarm ausgelöst. Der Wundverlauf war nun ein ganz glatter, ohne jegliche Störung. Die Wunde wurde zuerst leicht mit Jodoformgaze tamponirt, das Knochenstück zunächst nur leise angedrückt, weil ich mit Recht in diesem Falle eine starke Secretion der Gehirnwunde erwartete. Nach einigen Tagen wurde der Jodoformstreifen entfernt, das Knochenstück wieder vollständig in die Oeffnung hineingezwängt, was, wie Sie sehen, auch vollständig geglückt ist.

Herr Hahn: Ich möchte an Herrn Sonnenburg die Frage richten, ob schon Fiebererscheinungen da waren, die ihn zu dem Eingriffe veranlassten.

Herr Sonnenburg: Der Patient ist in der Nacht gekommen, und am nächsten Morgen, als ich ihn operirte, hatte er eine etwas hohe Morgentemperatur nähmlich 37,5.

Herr Hahn: Trotz des sehr günstigen und schönen Verlaufes halte ich das Mittel doch für ein heroisches und weiss nicht, ob ich oft in derselben Weise vorgehen würde, bevor Fiebererscheinungen eintreten. — Wie gesagt, der Erfolg ist ja ein sehr günstiger; aber ich glaube, wenn wir nach jedem Messerstich in ähnlicher Weise handeln wollten, würden wir doch auch einmal ungünstige Resultate dabei zu verzeichnen haben. In den meisten Fällen dürfte eine einfache Desinfection gelingen und eine Trepanation nur erforderlich sein, wenn keine Desinfection auf andere Weise möglich.

Herr Sonnenburg: Ich stehe ganz auf dem Standpunkt des Herrn Hahn. Ich würde auch nicht jede Stichverletzung des Gehirns ohne weiteres so behandeln, wie ich diese hier behandelt habe. Dass aber eine Stichverletzung des Gehirns unter Umständen zur Trepanation resp. temporären Resection des Schädels Gelegenheit geben kann, wird mir jeder erfahrene Chirurg ohne weiteres zugeben. Es handelt sich darum, die Indicationen für einen derartigen Eingriff festzustellen. Ich habe gerade betont: Wunden, welche stark bluten, würde ich zunächst exspectativ behandeln. Was mich bewogen hat, hier so vorzugehen, war das schlechte Aussehen der Weichtheils- und der Knochenwunde. Die Knochenwunde war sogar am Rande zersplittert; der Stoss war offenbar mit grosser Gewalt ausgeführt worden, und wie erwähnt, war ein Stück des Knochens wie mit einem Elevatorium

herausgesprengt. Ich war mir nicht klar, wie tief die Wunde im Gehirn sich ausdehnte. Nun, meine Herren, stehen wir gerade diesen Verletzungen ganz anders gegenüber als z. B. den Weichtheils- und Gelenkwunden. Wenn eine Stichverletzung des Gelenks vorliegt, werden wir erst exspectativ verfahren. Aber wir können beim Gelenk immer noch, wenn nachträgliche bedrohlichere Erscheinungen auftreten, durch einen breiten Schnitt, der das Gelenk weit eröffnet, diese coupiren. Beim Gehirn ist es anders. Wenn Meningitis auftritt, sind wir machtlos, nicht viel besser steht es, wenn sich im Anschluss an die Verletzung eine Encephalitis mit Abscessbildung entwickelt. Daher ist es gerechtfertigt, unter Umständen bei Stichverletzungen operativ vorzugehen. Dass ich nicht trepanirt, sondern die temporäre Resection am Schädel gemacht habe, kann man verstehen. Denn die Heilung nach der temporären Resection ist eine ganz ideale, da kein Schädeldefect zurückbleibt, abgesehen davon, dass die Uebersicht über die Art der Verletzung eine viel bessere ist.

Herr Koerte: Meine Herren! Ich habe einen ähnlichen Fall von Gehirnverletzung beobachtet, der auch dadurch interessant war, dass jegliche Störung von seiten der Motilität und der Gehirnthätigkeit fehlte. Dem jungen Menschen war ein Beil in den Kopf gefallen. Es hat sich später ergeben, dass die vordere und hintere Centralwindung $1^1/_2$ bis 2 cm tief verletzt war. Ich sah den Patienten am Tage nach der Verletzung, er hatte eine tief eingedrückte Schädelfractur, und ich hielt es daher nach früheren Erfahrungen für gerathen, die Knochenränder abzutragen zum Zweck der genauen Desinfection des 7 cm langen, tiefen Knochenspaltes, weil ich mehrfach ganz tief in den Knochenspalt Haare eingeklemmt gefunden habe. Diese Absicht wurde dadurch vereitelt, dass der Patient in der Chloroformnarkose blieb, nach Darreichung von 5 g Chloroform. Bei der Section konnte ich mich davon überzeugen, dass in der That in dem Bruchspalt Haare sassen. Insofern war der Eingriff, den ich vorhatte und der nicht zur Ausführung kam, gerechtfertigt. Trotz der durch die Section festgestellten tiefen Gehirnwunde war der Patient zu Fuss in's Hospital gekommen, ich habe ihn auf dem Operationstisch alle Bewegungen ausführen lassen, die vollkommen frei waren, er fühlte sich überhaupt ganz gesund. Das Gehirn würde ich nicht desinficirt haben, ich würde es auch nicht mit dem Paquelin gebrannt haben, da ich doch gefürchtet haben würde, dadurch Centren anzubrennen, die bisher nicht verletzt waren. Dagegen glaube ich, dass bei derartigen tiefen Schädelwunden, wie in meinem Falle, wo durch einen wenig gereinigten Kopf ein stumpf schneidender Gegenstand durchgedrungen war, eine ausgiebige Erweiterung des Knochenspaltes nothwendig ist, um durch Auswaschen mit kräftig desinficirenden Lösungen etwa von der äusseren Oberfläche mitgerissene Partikel unschädlich zu machen.

Herr Hahn: Dass man, wo Haare eingeklemmt sind, und eine Desinfection unmöglich, bei Schädelverletzungen eine Resection oder eine Trepanation macht, ist selbstverständlich. Es fragt sich nur, wie man sich im allgemeinen den Stichverletzungen gegenüber verhalten soll. Derartige Fälle kommen oft in unsere Behandlung. In unserer Abwesenheit werden von unseren Assistenten Schädelverletzungen behandelt, gründlich desinficirt, gereinigt und verbunden, die Kranken fiebern nicht und zeigen keine Gehirnerscheinungen. Meiner Ansicht nach wird man oft abwarten können, bis irgend welche Erscheinungen eintreten, welche eine Indication zu einem operativen Eingriff abgeben.

Herr Israel: Ich möchte mir nur die Frage erlauben, ob College Sonnenburg es für möglich hält, einen Stichcanal im Gehirn mit Sicherheit mit dem Paquelin zu desinficiren? Ich kann mir das von einer inficirten

Oberflächenwunde sehr wohl vorstellen, dagegen scheint es mir nicht recht möglich zu sein, dem ganzen Lauf des Stichkanals mit dem Paquelin zu folgen. Vielmehr scheint mir dadurch die Gefahr zu entstehen, dass man durch Bildung eines undurchlässigen Brandschorfs etwa eingedrungene Infectionspartikel absperrt, und dadurch dem Entstehen eines späteren Gehirnabscesses Vorschub leistet. Ich würde gewiss bei inficirten Hirnverletzungen, die irgend zweifelhaft erscheinen, für die Möglichkeit des Abflusses durch Eröffnung der Schädelkapsel Sorge tragen, das Gehirn aber würde ich doch als ein noli me tangere betrachten, so lange ich nicht den sicheren Nachweis habe, dass dort ein Schaden angerichtet worden ist.

Herr Sonnenburg: Herr Israel hat mich nicht ganz richtig verstanden. Es hat sich hier natürlich nicht um ein Ausbrennen des Stichcanals gehandelt, sondern die zertrümmerte Hirnmasse wurde oberflächlich cauterisirt. Ich halte das für einen ganz unbedeutenden und ungefährlichen Eingriff, ein Anbrennen unverletzter Centren, wie Herr Koerte fürchtet, ausgeschlossen. Ausserdem ist die Gefahr, die Herr Israel andeutete, dass möglicherweise ein fest haftender Schorf sich bildet, imaginär. Das geschieht am Gehirn nicht. Schon am nächsten Tage ist nichts mehr von der Einwirkung des Paquelins zu sehen, so schnell wird der lose Schorf durch vermehrte Secretion abgespült. Die Glühhitze soll nur den Zweck haben, die Keime zu zerstören, fortspülen kann man sie nicht. Diese Behandlungsmethode halte ich für so indifferent, dass darüber wohl nicht viel zu discutiren ist. Das Abwarten bei Stichverletzungen des Gehirns, bei denen eine genügende Wunddesinfection nicht hat stattfinden können, bringt Gefahren, die wir später nicht imstande sind zu beseitigen. In solchen Fällen haben wir früher trepanirt, und die Franzosen trepaniren in solchen Fällen noch häufiger als wir. Wenn wir heutzutage eine temporäre Resection machen, so ist das nur ein Fortschritt, denn erstens können wir viel übersichtlicher die Wundverhältnisse übersehen, und zweitens heilt die Wunde, ohne einen Defect am Schädeldach zu hinterlassen. Wenn wir schliesslich ein Urtheil abgeben sollen, welche Behandlung die bessere ist, ob wir breit öffnen oder abwarten sollen, so wird darüber wohl erst die Statistik uns belehren, aber diese Statistik wird wohl noch sehr lange auf sich warten lassen.

Herr Gueterbock bittet, nach einiger Zeit den Patienten wieder vorzustellen, zumal derselbe nicht nur chirurgisches, sondern auch forensisches Interesse bietet.

4. Herr Sonnenburg: **Zur Behandlung der gangränösen Hernien.** Meine Herren! Sie wissen, dass wir uns heute noch lange nicht darüber schlüssig sind, welche Methode bei der Operation eines eingeklemmten brandigen Bruches den Vorzug verdient, die primäre Resection des gangränösen Darmtheiles oder die Anlegung eines Anus praeternaturalis. Ich habe in dem letzten Jahre in neun derartigen Fällen einen Anus praeternaturalis angelegt. Ich habe mit wenigen Ausnahmen stets dieses Verfahren geübt, weil ich früher schlechte Erfahrungen bei der primären Resection insofern gemacht habe, als sehr häufig die Ausdehnung der Gangrän einer Darmschlinge sich unserer Beurtheilung entzieht. Wenn man scheinbar im Gesunden resecirt — Sie werden ja alle diese Erfahrung gemacht haben — zeigt sich später doch, dass die Gangrän weiter geht, manchmal in erschreckender Weise sich über grosse Theile des Darms ausdehnt und zur tödtlichen Peritonitis führt.

Nun sind die Resultate, die wir mit der Anlegung des Anus praeternaturalis haben, auch nicht die allerbesten. Von neun Fällen, die ich operirt habe, sind eigentlich nur zwei definitiv geheilt. Die Patienten gehen

sehr häufig während der langen Behandlungsdauer, besonders wenn eine hoch gelegene Darmschlinge incarcerirt gewesen war, an Inanition zu Grunde, oder die zur Beseitigung des Anus praeternaturalis nothwendigen chirurgischen Eingriffe bringen dem elenden Kranken neue Gefahren, sodass die Prognose der gangränösen Hernien immer schlecht bleiben wird. Es würde aber zu weit führen, auf dieses interessante Capitel hier einzugehen.

Bei diesem Patienten, den ich mir vorzustellen erlaube, werden Sie eine vorzügliche Heilung einer incarcerirten gangränösen Hernie constatiren können. Im Monat Februar d. J. entstand plötzlich durch Heben einer Last der Bruch und klemmte sich ein. Als der Patient operirt wurde, zeigte sich die Darmschlinge schon gangränös. Ich hebe aus der interessanten Krankengeschichte nur folgende Momente hervor. Es wurde zunächst ein Anus praeternaturalis angelegt. Dann zeigte sich am nächsten Tage wieder eine Verfärbung der Darmenden. Der ganze Leistencanal wurde gespalten, der Darm hervorgezogen, der gangränöse Abschnitt mit dem Paquelin entfernt, die Enden des Darmes in der Wunde fixirt. Nun ereignete sich in den nächsten Tagen ein Prolaps des Darms, und dieser Prolaps hatte zusammen mit dem Umstande, dass noch ein Theil des Darms nekrotisch wurde, zur Folge, dass schliesslich ein Convolut von Därmen draussen liegen blieb, in welchem das zuführende und abführende Darmstück gar nicht mehr zu erkennen war. Es blieb schliesslich nichts anderes übrig, als mit dem Paquelin die ganze Darmmasse abzutragen und zwei neue Oeffnungen, eine zu- und eine abführende, zu schaffen. Dadurch besserte sich der locale Zustand derartig, dass endlich nach einigen Monaten (Ende October) der Anus praeternaturalis beseitigt werden konnte. Die beiden nahe aneinander liegenden Oeffnungen wurden losgelöst, vorgezogen, angefrischt und schliesslich miteinander vernäht und in die Bauchhöhle reponirt. So ist endlich nach zehn Monaten der Patient definitiv geheilt.

Ich zeige Ihnen diesen Patienten nun nicht allein deswegen, weil das Resultat schliesslich ein recht gutes geworden ist, sondern auch noch aus dem Grunde, weil er eine ausgezeichnete Vernarbung zeigt. Wenn wir einen Anus praeternaturalis anlegen und den Darm nach Operation desselben reponiren, so entsteht sehr leicht nach einiger Zeit wieder eine Hernie, manchmal sogar eine förmliche Eventration. Ich habe gerade in diesen Tagen einen derartigen Patienten, den College Hahn operirte, in Moabit aufgenommen, der nach der gleichen Operation ein Recediv bekam, so dass selbst das Tragen eines Bruchbandes nicht möglich war. Ich habe durch eine Nachoperation versucht, diesen Zustand etwas zu verbessern, was bei dem Narbengewebe der ganzen Umgebung nicht viel versprechen dürfte, besonders auch weil die neue Bruchpforte so sehr gross ist. Bei unserem Patienten haben wir eine recht feste Narbe bekommen, und das zeichnet den Fall in sehr günstiger Weise aus. Welche Umstände mitwirkten, die Bildung eines Bauchbruchs zu hindern, kann ich nicht angeben.

Herr Körte: Ich lege gleichfalls bei gangränösen Hernien den Anus praeternaturalis an und verfahre dann immer so, dass ich den Bruchcanal recht weit spalte, sodass ich den Darm sehr gut vorziehen und übersehen kann, und dann nähe ich ihn im Gesunden exact an den Bruchsackhals an, Serosa an Serosa, und überlasse das Brandige der Abstossung. Ich habe bei diesem Verfahren noch niemals fortschreitende Gangrän beobachtet, es hat sich stets die Gangrän ausserordentlich beschränkt. Die unangenehmen Zustände, die nach der definitiven Heilung des Anus praeternaturalis eintreten können, und die aus der weiten Bruchpforte resultiren, habe ich auch erlebt.

Herr Hahn: Ich glaube, dass Darmprolaps nach der Operation mit

der Dupuytren'schen Darmscheere viel seltener vorkommt als nach Resec tionen. Danach kommen eben, weil die Bruchpforte erweitert wird, häufiger Prolapse vor. Ich entsinne mich nicht, nach der Operation des Anus praeternaturalis mit der Darmscheere Darmprolapse gesehen zu haben.

5. Herr Sonnenburg: **Ueber die Helferich'sche Modification der Operation nach Chopart.** Herr College Helferich hat, wie Sie wissen, vor zwei Jahren[1]) eine Modification der Chopart'schen Operation zur Vermeidung von Decubitus am Stumpfe angegeben. Wenn, wie Helferich meint, der Eintritt einer Equinusstellung durch Fersenretraction an dem Chopart'schen Stumpfe nicht unter allen Umständen dauernd verhindert werden kann, so genügt es, die nach unten vorspringende Kante der freiliegenden Calcaneus-Gelenkfläche mit dem dahinter liegenden Vorsprung in Form einer nach vorn unten vorspringenden Pyramide abzutragen, um die Gehfläche trotz der Equinusstellung rund zu gestalten und den Decubitus zu vermeiden.

Dieser Patient, der von Herrn Collegen Helferich in der angegebenen Weise operirt worden ist, kam mit diesem Stumpf, dessen Gypsabguss Ihnen herumzureichen ich mir erlaube. zu uns in's Krankenhaus. Er zeigte zunächst eine Retraction der Ferse, die Sie ja auch an dem Gypsabguss erkennen können, die vielleicht noch etwas hochgradiger war, als es der Gypsabguss zeigt. An dem Stumpf befanden sich zwei Decubitusstellen. Diese Stellen, sowie die ungünstige Lage der Narbe haben mich veranlasst, eine Nachoperation zu machen. Trotz des kurzen Stumpfes ist, wie Sie sehen, ein noch sehr brauchbarer Pirogoff entstanden. Der Patient geht ausgezeichnet. Nun zeigte sich bei der genauen Präparirung des abgenommenen Stumpfendes, dass die beiden Decubitusstellen genau den Kanten des abgetragenen Theiles des Calcaneus entsprachen, und zwar so, dass der vordere Decubitus der oberen Kante der Sägefläche, der untere Decubitus der unteren Kante der Sägefläche entsprach. Das können Sie hier an dem Präparat sehr wohl erkennen. Es zeigt sich damit, dass die Helferich'sche Modification, so schön erdacht sie auch ist, doch ihren eigentlichen Zweck nicht erreicht, sodass wir in Fällen, in denen die Retraction der Ferse entsteht, auch mit der besagten Absägung des Calcaneus nicht viel erreichen werden. Die Retraction der Ferse beim Chopart ist ja ein verhältnissmässig seltenes Vorkommniss. College Helferich schreibt mir auch, dass bei diesem Patienten ungünstige Verhältnisse vorgelegen haben, dass der Patient sehr früh entlassen werden musste, und dadurch wahrscheinlich die ungünstige Form des Chopart mit bedingt wurde.

6. Herr Hahn legt ein Präparat von **Proctitis ulcerosa syphilitica** mit ausgedehnten Ulcerationen des Rectums und Geschwürbildungen des Dünndarms vor. (Siehe die Vorträge in der II. Abtheilung dieses Bandes p. 37.)

7. Herr Adler: **Ueber Prostatablutung mit tödtlichem Ausgang.** Meine Herren! Das vorliegende Präparat scheint mir von grossem Interesse nicht nur wegen der monströsen Form von Prostatahypertrophie, wie man sie nicht oft zu sehen bekommt, sondern ganz besonders deshalb, weil der Patient, von welchem das Präparat stammt, durch Verblutung aus dieser Prostata zu Grunde gegangen ist.

Der 66jährige Kranke litt schon seit 15 Jahren an Urinbeschwerden. Diese Beschwerden zeigten alle die zeitlichen Variationen, wie wir sie bei allen Prostatikern mehr oder weniger zu beobachten gewohnt sind. Er hatte allmählich gelernt, sich selbst zu katheterisiren, und es gelang ihm dies meist ohne Schwierigkeiten. Erst gegen Mitte September d. J. stellten sich

[1]) Archiv für klinische Chirurgie XXXIX p. 732.

solche Schwierigkeiten ein, der Katheterismus glückte meist nur nach vielen Versuchen, und am Abend des 29. September gelang es dem Patienten überhaupt nicht mehr, den Katheter einzuführen, die Versuche hatten vielmehr eine starke Blutung zur Folge. Auch der hinzugerufene Arzt vermochte kein Instrument einzuführen, die Blutung nahm bei diesen Versuchen noch an Intensität zu und dauerte die ganze Nacht an. Am anderen Mittag kam Patient in äusserst anämischem Zustande und mit kaum fühlbarem Pulse im jüdischen Krankenhause an.

Die Blase reichte bis dicht unter den Nabel. Die Harnröhre war durch Blutgerinnsel verstopft. Die Untersuchung per rectum ergab eine sehr grosse Prostata, deren oberes Ende mit dem Zeigefinger nicht zu erreichen war. Auch wir hatten mit den Versuchen, zu katheterisiren, kein Glück, und wir nahmen auch von weiteren Versuchen Abstand, da wir durch die Untersuchung per rectum constatirten, dass der eingeführte Metallkatheter stark nach hinten abwich, also ohne Zweifel eine fausse route vorhanden war, und da beim Herausziehen des Instruments sich arterielles Blut in dickem Strahle aus der Harnröhre ergoss. Es wurde nun sofort durch Herrn Dr. Israel die Sectio alta ausgeführt. Die Blase war mit dicken Blutgerinnseln vollkommen ausgefüllt; dieselben wurden entfernt, die Blase ausgespült, und da die Blutung zum Stehen gekommen war, der Kranke nach Drainage der Blase nach Guyon, Tamponade der Wundhöhle und Anlegung des Verbandes rasch in's Bett gebracht und kräftig stimulirt.

Patient erholte sich auffallend rasch von dieser Attaque. Der Urin, welcher durch die Drains gut ablief, enthielt in den nächsten Tagen nur sehr wenig Blut. Erst am 5. October, also sechs Tage später, trat nachts wieder eine beträchtliche Blutung ein. Ebenso verhielt es sich in den beiden folgenden Nächten, während bei Tage merkwürdigerweise niemals Blut im Urin erschien. Es wurde deshalb am 8. October noch die Cystotomia perinealis ausgeführt, und von unten her ein daumendickes Drain in die Blase eingeführt. Obwohl der Urin meist durch die obere Fistel abfloss, kam doch die Blutung hierauf zum Stehen, Patient erholte sich von Tag zu Tag. Nach drei Wochen entfernten wir das untere Drainrohr. Wir hielten die Blutung für definitiv beseitigt, da trat in der Nacht vom 5. zum 6. November ohne nachweisbare Ursache wieder ganz plötzlich eine profuse Hämorrhagie ein, die erst nach drei Stunden auf heisse Irrigation zum Stehen kam. Am darauffolgenden Tage fühlte Patient sich wieder vollkommen wohl, der Urin zeigte keinen mikroskopischen Blutgehalt. In der Nacht vom 6. zum 7. November trat wieder in verstärktem Maasse die Blutung auf, diesmal waren alle Versuche, die Blutung zu stillen, vergeblich, die Blase, dicht mit Gerinnseln erfüllt, reichte bis zum Nabel, das Blut floss unaufhörlich aus der Fistel und der Harnröhre ab, und die qualvollen Tenesmen liessen den Patienten nicht zur Ruhe kommen. Erst gegen Morgen stand die Blutung von selbst, wohl infolge der grossen Schwäche des Patienten. Gegen 11 Uhr vormittags begann die Blutung von neuem. Patient sah äusserst anämisch aus, der Puls, 140 pro Minute, war sehr klein. Unter solchen Umständen entschloss sich Herr Dr. Israel, nochmals die Blase von oben her breit zu eröffnen, und wir konnten nun deutlich sehen, wie das Blut, ähnlich wie aus einem Schwamme, aus der Oberfläche der Prostata stark hervorquoll. Es gelang nun wohl, mit dem Paquelin die Blutung zu stillen, aber der äusserst collabirte Patient überlebte die Operation nur wenige Stunden.

Die Prostata stellt, wie Sie sehen, einen grossen rundlichen Tumor von ziemlich gleichmässiger Consistenz dar; sie hat einen Umfang von 29, eine Länge von $9^1/_2$ und eine Dicke von $6^1/_2$ cm, beide Lappen

symmetrisch entwickelt. Sie sehen die typische Verzerrung der Pars prostatica urethrae, die Ausweitung beträgt stellenweise 5 cm. An der hinteren Wand der Pars prostatica befindet sich ein $5^1/_2$ cm langer, $^1/_2$ cm tiefer Einriss. Auf dem Durchschnitte zeigte nun die Prostata ausser der im wesentlichen fibromusculären Hypertrophie allenthalben eine landkartenähnliche Einlagerung bräunlich gefärbter Partieen, welche schon mit blossem Auge, noch viel deutlicher aber bei Lupenvergrösserung eine Unmenge von klaffenden Gefässlichtungen erkennen lassen und unwillkürlich uns an cavernöses Gewebe erinnern. Gerade diese Stelle, welche wir bei der letzten Operation so heftig bluten sahen und die wir untrüglich an dem Brandschorf wiedererkennen, der die Blutung zum Stehen gebracht hat, gerade diese Stelle zeichnet sich durch eine besonders reichliche Einlagerung solchen cavernösen Gewebes aus.

8. Herr Langenbuch: M. H.! Ich lege Ihnen hier den **amputirten Vorderarm** eines jungen Mädchens von 17 Jahren vor. Die Amputation wurde wegen eines Sarkoms vorgenommen, das von der Diaphyse des Radius ausgeht, und zwar nicht myelogen, sondern vom Periost, und auch nicht von der inneren Schicht desselben, sondern von der äusseren Schicht. Das junge Mädchen hatte eine schwere Kiste getragen und dabei einen Druck auf die betreffende Vorderarmpartie erlitten. Kurz darauf trat ein Gefühl von Eingeschlafensein im Vorderarm auf und danach örtlicher Schmerz. Es bildete sich eine Anschwellung, anfangs langsam, darauf ziemlich schnell, die dann zu dieser Geschwulst führte. Ich machte eine Probeincision, um mich zu orientiren, woher die Geschwulst kam, ob vielleicht der Arm zu erhalten wäre: aber ich fand, dass, wie die Sache lag, zum mindesten eine Exarticulation des Vorderarmes vonnöthen war. Die Geschwulst, welche hier vor Ihnen liegt, erwies sich als ein Rundzellensarkom.

Herr Schlange: Gerade bei peripheren Sarkomen haben wir immer zweierlei festgestellt, was uns für ihre Behandlung ausschlaggebend gewesen ist, einmal das Hineinwachsen in die Venen und zweitens die Erkrankung der Muskulatur in einer Ausdehnung, die makroskopisch nicht so leicht zu bestimmen ist. Wir haben uns deshalb zum Grundsatz gemacht, bei peripheren Sarkomen des Vorderarmes immer die Amputation des Oberarmes vorzunehmen, um möglichst vollkommen die Muskeln zu entfernen, die an dem Vorderarm mitbetheiligt sind; beim peripheren Sarkom des Oberarmes aber haben wir mit dem Arm auch Scapula und Clavicula exstirpirt.

Herr Langenbuch: Ich gebe gern zu, dass die Prophylaxe möglichst hohe Amputationen erfordert. Eine solche wäre aber in diesem Falle, wo ich mit den Eltern, die zunächst gar keine Verstümmelung der Glieder zugeben wollten, schliesslich um jeden Zoll feilschen musste, nicht zu erreichen. Dem bisherigen Anschein nach ist doch wohl alles Krankhafte entfernt, und die Patientin bedient sich schon seit Monaten einer vortrefflichen Prothese.

9. Herr W. Körte: Demonstration zweier **Nierenpräparate.** a) 38jährige Frau W. spürt seit Januar des Jahres 1891 Schmerzen in der rechten Seite, die sie zeitweise bettlägerig machten. Allmählich schwoll die rechte Seite an. Im August entdeckte ein Arzt eine Nierengeschwulst.

2. November 1891 stellte sich die Patientin mit einer grossen, harten, nicht schmerzhaften Geschwulst der rechten Niere vor. Der Tumor reichte vom Rippenrand bis unterhalb der Spina ilei anterior, nach innen bis zur Mittellinie, nach aussen bis zu den Rückenstreckern. — Wahrscheinlichkeitsdiagnose: Nierensarkom. Zur Untersuchung und Beobachtung aufgenommen. Sie kam Ende November 1891 in's Krankenhaus. Der Tumor war noch gewachsen. Der Urin war concentrirt, ca. 1000 ccm. Ich nahm auch jetzt

noch eine bösartige Neubildung an. — 27. November ergab eine Probepunction dickflüssigen, übelriechenden Eiter. Es wurde nun sofort die Niere durch einen der 12. Rippe parallelen Schnitt freigelegt, die Kapsel eingenäht, und dann die Niere incidirt. Es entleert sich viel Eiter, der Finger gelangt in eine buchtige, mehrfächerige Höhle, von der aus nach oben und medianwärts noch weitere Eiterhöhlen eröffnet wurden. Mit der äussersten Fingerspitze konnte ich im Anfang des Ureters mehrere Steine fühlen; der grösste war ca. wallnussgross und verstopfte den Ureter vollkommen. Derselbe wurde mit vieler Mühe gelockert und entfernt (demonstrirt). — Es lief von jetzt an der Urin auch von der rechten Niere in die Blase. Patientin entleert trüben Urin. Sonst trat keine Reaction ein. Die Geschwulst verkleinerte sich etwas, doch blieb noch eine recht derbe, wenig verschiebbare, ca. kindskopfgrosse Geschwulst übrig. — Heute habe ich die Nierenexstirpation vorgenommen, von einem lumbaren Schrägschnitt aus. Das Organ liess sich mit einiger Mühe aus der sehr verdickten Kapsel herausschälen. Der Stiel wurde partieenweise mit Catgut abgebunden. Das Nierenparenchym ist grösstentheils zu Grunde gegangen; in demselben finden sich eine grosse Zahl von grösseren und kleineren Abscessen, welche neben dickem Eiter auch Steine von Linsen- bis Bohnengrösse enthalten. (Die Patientin ist jetzt, anfang Januar, in bester Heilung.) — Redner hatte vor kurzem noch einen Fall von Pyelonephritis calculosa in Behandlung; alle Anzeichen wiesen darauf hin, dass die linke Niere erkrankt sei, das Vorhandensein von Nierensteinen war wahrscheinlich. Doch gelang es nicht, über die Beschaffenheit der rechten Niere in's klare zu kommen. Bei der Cystoskopie sah man links trüben Urin aus dem Ureter quellen, rechts liess sich nichts bestimmtes feststellen, da zwar ein Ureterwulst, aber kein Urinabgang gesehen wurde. Während noch wegen einer etwaigen Nierenexstirpation überlegt wurde, bekam Patientin einen urämischen Anfall und ging daran zu Grunde. — Die Section ergab links Pyelonephritis calculosa. — Die rechte Niere fehlte vollkommen. Ein in der rechten Nierengegend liegender kleiner, walzenförmiger, gestielter Körper erwies sich bei der Section als ein dislocirtes Ovarium.

b) Circa 30jähriges Mädchen, Ende September 1891 auf die innere Station mit typhösen Erscheinungen aufgenommen. Am 8. October fand man, dass die linke Niere vergrössert war. Eine Punction mit der Pravazspritze liefert trüben streptococcenhaltigen Urin. 9. October 1891 Nephrotomie. Drainage des Nierenbeckens. Das Fieber sank ab, stieg aber dann wieder und behielt einen unregelmässigen Charakter. Der Urin aus der Fistel enthielt Eiter; Tuberkelbacillen wurden nicht gefunden, trotz häufiger Untersuchungen. Der Urin der rechten Niere war klar und eiweissfrei, die Quantität war gering; jederseits wurden 300—500 ccm secernirt. Diuretin steigert die Secretion vorübergehend. — Die Patientin kam mehr und mehr herunter, die Lungen waren gesund. — 8. December 1891 Nierenexstirpation. Die linke Niere enthielt einen grösseren und mehrere kleine tuberculöse Herde. — Befinden der Kranken bis jetzt gut. (Anfang Januar fast geheilt.)

10. Herr J. Israel legt eine grössere Anzahl **exstirpirter Nieren** vor, welche in den letzten Monaten durch Operation gewonnen sind, darunter Carcinome, Sarkome, Myxome, Hydronephrosen, Pyonephrosen, Nierenabscesse. Sämmtliche Operationen sind in Heilung ausgegangen.

12. Herr Rose: M. H.! Zum Schluss möchte ich diesen Kaufmann, der hier in voller Gesundheit steht, Ihnen vorstellen, weil er mir am 26. September drei Tage nach einer **Verletzung am Kopf** in sinnlos verwirrtem Zustande gebracht worden ist, ohne dass jemand Auskunft über

sein Leiden geben konnte. Dabei bestand Jactation, fortwährendes Stöhnen, leises Deliriren und Schlaflosigkeit, ohne Fieber. Die kleine Wunde hinter dem Scheitelbeinhöcker führte nicht auf den Knochen, für dessen Verletzung auch sonst kein Anhaltspunkt vorlag. Die Spaltung einer Hauttasche und gründliche Desinfection hatten keinen Einfluss auf diesen Zustand. Am 30. September traten vorübergehende Convulsionen ein, mit Umherwerfen des Kopfes, Umsichschlagen mit den Armen, leichtem Opisthotonus, Cyanose mit Schaum vor dem Munde und nachfolgender vollständiger Bewusstlosigkeit. Nachdem sich dieselben in der Nacht und im Laufe des Tages wiederholt und sicher constatirt waren, am Morgen des 1. October ein besonders starker eingetreten, wurde, wie Sie an dieser Narbe sehen, zu einer gründlichen Operation mittels des Kreuzschnittes geschritten. Nach Abhebung des Periosts fand man ziemlich weit vorn von der Hautwunde in thalergrossem Umfange den Knochen zersplittert und zum Theil etwas einwärts gedrückt, zwischen den Splittern weisslichgraue Hirntrümmer. Nach Ausmeisselung dieser thalergrossen Knochenfläche, die etwa 6 cm vom äusseren Gehörgang nach oben und etwas nach hinten liegt, fand sich ein kleines missfarbiges Loch in der harten Hirnhaut, welche im ganzen Umfang der Trepanationsöffnung deshalb kreuzweis gespalten wurde. Die Blutung aus einem spritzenden Ast der Arteria meningea media wurde gestillt. Beim Betasten der missfarbigen Hirnoberfläche drang der Zeigefinger leicht an der oberen Grenze der Trepanationsöffnung in einen apfelgrossen Abscess bis über das zweite Gelenk ein, wobei stark übelriechende bräunliche Masse von Eiter und Hirntrümmern ausfloss. In der Tiefe fühlte ich dieses daumennagelgrosse Knochenstück, welches seiner Krümmung nach der inneren Schädelwand angehört. An der unteren und vorderen Grenze der Schädelöffnung drang der Finger in einen zweiten wallnussgrossen Abscess, welcher jedoch nichts ausser diesem eitrigen Trümmerbrei enthielt. In beide Abscesse wurden 4 cm tief Drains eingeführt und mit Sublimat ausgespült.

Nachts wiederholte sich noch ein kurzer Krampfanfall, er wurde allmählich klarer, blieb aber noch lange bei der stereotypen Antwort auf jede beliebige Frage: „Ja, es geht besser.“ Am 2. October wurden die Drains entfernt, wonach vorübergehend eine Parese der rechten Hand und des rechten Armes eintrat. Am 3. kannte er schon seinen Namen und verrieth seine Wünsche durch Zeigen auf ein Uringlas. Am 6. konnte er schon die Zunge zeigen und kannte seine Verwandten, wobei er ruhig dalag, ohne reden zu können, ladet sie aber durch Gesten ein, sich neben das Bett zu setzen. Am 7. kannte er schon sein Alter. Allmählich bildete sich jetzt ein halb-hühnereigrosser Hirnvorfall, welcher sich aber später mit der Zeit unter fortschreitender Vernarbung zurückbildete. Am 15. October ist der Kranke schon lebhafter, kann seine Firma aufschreiben, lacht viel, denkt an's Aufstehen, weiss aber anscheinend nicht, wer ihn verletzt hat. Am 30. October stottert er nur noch manchmal, ist geistig völlig klar und klagt höchstens noch bisweilen über Zuckgefühl im rechten Arm. Am 5. December ist die Wunde vollständig geschlossen, an der Kreuzungsstelle des Kreuzschnitts pulsirt das Gehirn an einem Fünfpfennigstück grossen Defect des Schädels.

Ich habe Ihnen den Fall hauptsächlich deshalb vorstellen wollen, weil es derjenige ist, bei dem ich am tiefsten, nämlich mit zwei Fingergliedern 6 cm tief im Gehirn gewesen bin, und sich doch die Functionen ohne jede Spur von Lähmung vollständig wieder hergestellt haben. Hinterher hat sich ergeben, dass dem Kranken von einem Ingenieur Nachts mit einem derben Zirkel der Schädel eingeschlagen worden ist.

II.

Vorträge.

Ueber plastische Operationen in alten Zeiten.[1])

Von

Prof. Dr. **Gurlt.**

Der Vortragende bemerkte zunächst, dass er nichts neues vorzubringen in der Lehre sei, sondern nur einige Reminiscenzen geben und einige ältere Schriften vorlegen wolle.

Die Schriftsteller des Alterthums, welche im Abendlande bis zum 7. Jahrhundert über plastische Operationen berichtet haben, sind Celsus, Galenus, Antyllus und Paulus von Aegina. Namentlich der Erstere giebt eine genaue Beschreibung, wie „curta (Verstümmelungen, Defecte) in auribus, labris, naribus" zu decken sind; denn bei der Plastik der Alten handelt es sich niemals um die Ueberpflanzung von Lappen, sondern stets findet die Ausgleichung des Defectes nur durch Verziehung statt. Stets wird der Defect viereckig umschnitten und werden, um ihn decken zu können, die Nachbartheile durch entsprechende Schnitte beweglich gemacht. Also bei dem einfachen Defect a wird der obere und untere Schnitt

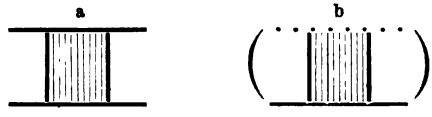

nach den entgegengesetzten Richtungen verlängert, die dadurch gebildeten viereckigen Lappen werden abgelöst und in Form eines X unter einander vereinigt. Handelt es sich um einen Defect an einem freien Rande, z. B. an einer Lippe, bei b, wo der freie Rand durch Punkte dargestellt ist, so wird der Defect nur auf drei Seiten umschnitten, und wird nur der untere Schnitt auf beiden Seiten verlängert; die Vereinigung kann noch dadurch erleichtert werden, dass man beiderseits halbmondförmige (lunatae) Entspannungs-

[1]) S. d. Verhandlungen im I. Theil dieses Bandes, p. 24.

schnitte macht, wie sie später erst wieder von Dieffenbach bei der Dammnaht erfunden worden sind. Dieselben müssen durch Eiterung heilen. In ähnlicher Weise wie von Celsus wird von Antyllus die Beseitigung der Defecte, die von ihm *κολοβώματα* genannt werden, an Stirn, Wangen, Nasenflügeln beschrieben.

Eine zweite, im Alterthum gebräuchliche plastische Operation war die plastische Bildung der Vorhaut, die sogenannte Posthioplastik, die „decoris causa" bei Juden (in Rom, wo sie mit Steuern überlastet waren) ausgeführt wurde, damit diese ihre Nationalität verleugnen konnten. Dieselbe bestand darin, dass der Penis nahe seiner Wurzel rings umschnitten, die dadurch beweglich gemachte Haut desselben über die Eichel vorgezogen und daselbst zusammengebunden wurde, während man den Defect mit breiter Narbe heilen liess.

Der Vortragende, der nicht näher auf die Plastiken bei den Schriftstellern des Alterthums einzugehen beabsichtigte, wendete sich nunmehr zur Rhinoplastik, die ihren Ursprung zweifellos in Indien hat. Er bemerkte, dass für die Geschichte derselben namentlich die Schriften von Carpue (1816), Wilhelm Sprengel (1819), Zeis (1863) und Alf. Corradi (1877) von Wichtigkeit seien.

Bereits im Ayurveda (Wissenschaft des Lebens) des Susrutas, dessen Alter unbekannt ist, das aber wenigstens einige 100 Jahre vor Christi Geburt entstanden ist, findet sich eine Beschreibung der Rhinoplastik, nach welcher man ein Pflanzenblatt von der Form der Nase nehmen, dasselbe auf die Wange legen, umschneiden und an dem wundgemachten Nasenstumpfe mittels eines Klebestoffes befestigen soll, während zwei einzulegende Röhrchen dafür sprechen, dass auch zugleich ein Septum gebildet wurde. Obgleich die Europäer (Portugiesen, Holländer, Engländer) schon seit mindestens einem Jahrhundert in Ostindien festen Fuss gefasst hatten, gelangte die Kenntniss von der seit undenklichen Zeiten in Indien durch die Kaste der Koomas, welcher die Töpfer und Ziegelstreicher angehören, geübten Rhinoplastik doch erst 1794 nach Europa, nachdem in Bombay nach einem von Wales angefertigten Gemälde eines Operirten ein Kupferstich gemacht worden war, der dann auch im Gentleman's Magazine in demselben Jahre in London, nebst einer Beschreibung, veröffentlicht wurde. Der in der Abbildung Dargestellte war ein zur indischen Armee gehöriger Ochsentreiber, Namens Kowasjee, der in einem früheren Feldzuge (1792) in die Gefangenschaft eines indischen Sultans gerathen und dem daselbst die Nase abgeschnitten und eine Hand abgehauen worden war. Auf Veranlassung des britischen Residenten in Poonah, Sir Charles Malet, waren ihm und vier seiner Leidensgefährten von einem nach Poonah berufenen Manne aus jener Kaste, einem Ziegelstreicher, in dessen Familie die Kunst der Rhinoplastik erblich war, neue Nasen gemacht worden. Das Verfahren bestand darin, dass aus einer dünnen Wachsplatte die Form der neuen Nase nebst Septum und Flügeln

(wie aus der bei dem Portrait befindlichen Linearzeichnung ersichtlich ist) hergestellt, dieselbe dann ausgebreitet, auf die Stirn gelegt, umschnitten, der abgelöste Lappen an den wundgemachten Nasenstumpf gebracht und mit 5—6 Zeugstreifen, die mit angefeuchteter „Terra Japonica" bestrichen waren, befestigt wurde, während ein anderer Verband nicht angelegt wurde. Der Patient musste 5—6 Tage lang die Rückenlage einnehmen, Zeugstücke, mit „ghee" (eine Art Butter) bestrichen, wurden über die Nase übergeschlagen, am 10. Tage wurden Zeugstücke in die Nase eingeführt, am 25. Tage die Brücke, die über die an der Nasenwurzel unverletzte Haut fortging (da erst Dieffenbach das Einheilen der Umdrehungsstelle gelehrt hat), getrennt. Das kosmetische Resultat war bei dem Patienten, dessen 10 Monate nach der Operation gemachtes Portrait vorliegt, anscheinend ein sehr günstiges. Dass in Indien sich eine häufige Gelegenheit zur Rhinoplastik findet, ergiebt sich aus dem Umstande, dass daselbst das Abschneiden der Nase zur Strafe oder aus Rache seit alten Zeiten sehr im Schwange ist. Noch im Jahre 1891 veröffentlichte ein englischer Arzt, Keegan, einen Bericht über seine in Indien ausgeführten Rhinoplastiken, darunter 40—50 bei Patienten, denen die Nase abgeschnitten worden war.

Die Aussichten auf ein gutes Heilungsresultat sind übrigens unter diesen Umständen, wo es sich um gesunde Individuen und oft wohl auch um nicht totale Defecte handelt, im allgemeinen als günstiger zu bezeichnen als bei uns, wo die Operation meistens bei dyskrasischen Individuen in einem Gesicht, das vielfach mit Narben bedeckt ist, ausgeführt werden muss. Bemerkenswerth ist noch, dass, während in den ersten Nachrichten über die indische Rhinoplastik bei Susrutas die Wange als derjenige Ort bezeichnet wird, von woher der Ersatzlappen genommen werden soll (die verschiedenen Uebersetzer der betreffenden Stelle aus dem Sanskrit, Hessler, Roth, scheinen darüber einig zu sein, dass das bezügliche Wort mit „Wange" zu übersetzen sei), später, selbstverständlich vollständig unbekannt, seit wann, die Haut der Stirn, als viel geeigneter und eine viel geringere Entstellung veranlassend benutzt wurde.

Die aus Indien in Europa über die Rhinoplastik zu Ende des vorigen Jahrhunderts eingegangenen mehrfachen Nachrichten wurden übrigens, wie wir später sehen werden, der Anlass, dass jene in Europa seit Jahrhunderten nicht mehr geübte Operation wieder aufgenommen wurde und seitdem das vollste Bürgerrecht in der Chirurgie erworben hat.

Wir begeben uns von Indien jetzt auf einen weit entfernten Schauplatz, nämlich nach Sicilien, wo in Cantania durch die Familie Branca, Vater und Sohn Antonio, in der ersten Hälfte des 15. Jahrhunderts die Rhinoplastik mit bestem Erfolge ausgeübt wurde. Es ist ein vergebliches Bemühen, einen Zusammenhang zwischen der indischen und italienischen Rhinoplastik nachzuweisen; es fehlt

vollständig an allen Mittelgliedern, zumal die beiden Operations) methoden absolut von einander verschieden sind. Zwar soll Branca der Vater, der als der Erfinder der italienischen Rhinoplastik angesehen werden muss, nach dem Bericht eines Historikers (Fazio- die neue Nase „ex ore", was, da nicht anzunehmen ist, dass es sich dabei um die Lippen gehandelt habe, man mit „Gesicht" übersetzen muss, gebildet haben, allein sein Sohn Antonio, der auch Lippen- und Ohrdefecte ersetzte, benutzte, „ut nulla oris deformitas sequeretur", die Haut des Oberarms dazu, wie dies dann einige Jahrhunderte lang stets geschehen ist. Die erste, wenn auch ziemlich unvollkommene Beschreibung des letzteren Verfahrens giebt Alessandro Benedetti(1497); eine ganz befriedigende Beschreibung desselben aber findet sich merkwürdiger Weise bei einem deutschen Schriftsteller in deutscher Sprache, nämlich in den zum ersten male 1868 von Haeser und Mideldorpf herausgegebenen, 400 Jahre alten (1460) „Buch der Bündth-Ertznei" (d. h. Verbandmedicin) des deutschen Ordensbruders Heinrich von Pfolsprundt (eigentlich Pfolspeundt, aus Pfalzpaint an der Altmühl in Bayern, auch Heinrich von Phlatzpingen geheissen), der ältesten deutschen chirurgischen Schrift, da sie mehr als 30 Jahre vor dem Erscheinen von des Hieronymus Braunschweig „handwürckung der wundartzney" (1497), die Jahrhunderte lang für das älteste deutsche chirurgische Werk galt, verfasst ist. In derselben (S. 29) wird nun unter der Bezeichnung „Eynem eine nawe nasse tzw machen" das Branca'sche Verfahren, das Pfolspeundt, wie er angiebt, durch einen „wall", d. h. Welschen, Italiener, der damit viel Geld verdient habe, kennen gelernt hat, folgendermaassen beschrieben: Es wird aus Leder oder Pergament ein Nasenmodell gemacht, dasselbe mit Tinte oder Farbe auf dem Arme aufgezeichnet, dann in fingerbreitem Abstande von dem Contour umschnitten, der Lappen von oben nach unten bis auf die Brücke abgelöst, sogleich an dem wundgemachten Nasenstumpfe mit Nähten angeheftet, und der Arm in der bekannten Stellung auf dem Kopfe mit Binden und Tüchern befestigt. Nach 8—10 Tagen wird die Brücke durchtrennt und an der Oberlippe angenäht; auch werden mit Flachs umwundene Federkiele in die Nase eingeführt. Um dem Patienten eine Abwechselung zu verschaffen, darf er, statt die Rückenlage fortdauernd einzunehmen, manchmal auch sitzen oder herumgehen. Sollte nach der Heilung die Nase zu breit erscheinen, so sucht man sie durch das lange fortgesetzte Aufbinden von kleinen „secklein" zu verkleinern. Wie man sieht, entspricht dieses Verfahren der von C. F. Graefe fast 400 Jahre später erfundenen sogenannten deutschen Methode der Rhinoplastik, einer Modification und Vereinfachung des von Tagliacozzi beschriebenen Verfahrens. Aus dem Umstande, dass das Branca'sche Verfahren selbst bis nach Deutschland bekannt wurde, lässt sich mit Sicherheit annehmen, dass aus demselben von seinen Urhebern kein Geheimniss gemacht wurde, wie es seinerseits Pfolspeundt sehr bestimmt und ausführlich vorschreibt. In welchem Umfange übrigens das Branca'sche Verfahren

in Italien oder Sicilien ausgeübt wurde, und wer etwa ausser den beiden Branca sich mit demselben beschäftigte, ist unbekannt; nur so viel steht fest, dass zu Anfang des 16. Jahrhunderts keine Spur von dessen Ausübung mehr in Sicilien zu entdecken ist. Dieselbe ging vielmehr nun auf das Festland über. In Calabrien nämlich, und zwar in den kleinen, an der Westküste (in der Spitze des Stiefels, wenn man sich die Halbinsel Italien als einen solchen denkt) gelegenen Städten Maida und Tropea (lat. Turpia), also nahe bei der Strasse von Messina, finden wir eine Familie Vianeo (deren Name auch in Vojano, Fojano, Bojano, Bojani verändert wird), in welcher die Kunst der Rhinoplastik erblich war. Es lassen sich in den beiden genannten Städten 5 Mitglieder der Familie, welche jene ausübten, bis in die 70er Jahre des 16. Jahrhunderts nachweisen; 1599 aber war die Familie bereits ausgestorben. Das von denselben geübte, von dem Branca'schen durch grössere Complication verschiedene Verfahren ist von Tagliacozzi, der vielfach mit Unrecht als der Erfinder der italienischen Plastik bezeichnet wird, da schon Jahrhunderte vor ihm diese Kunst in Italien bekannt war, ausführlich beschrieben worden. Taglicozzi, lateinisch Taliacotius, wird von Zeis Tagliacozzi genannt, weil auf der Rückseite des Titelblattes seiner gleich zu erwähnenden, in Venedig gedruckten Schrift, in der vom Rathe der Zehn ertheilten Druckerlaubniss sein Name als Gasparo Tagliacozza genannt wird; allein Corradi hat den Nachweis geliefert, dass auf jene amtliche Orthographie wenig Werth zu legen ist, zumal Tagliacozzi von keinem seiner Landsleute Tagliacozza genannt wird. Taglicozzi (1546—1599), Professor in Bologna, hat in seinem 1597 in Venedig erschienenen Werke „De curtorum chirurgia per insitionem, libri duo", folio mit 22 Holzschnitt-Tafeln, von dem, ausser einem bereits 1597 in Venedig gemachten Nachdrucke, mehrere Ausgaben erschienen sind, die letzte herausgegeben von M. Troschel (Berolini 1831, cum 6 tabb. 8.) die erste wissenschaftliche Darstellung der italienischen Rhinoplastik gegeben. Das Werk, welches bei seinem gelehrten Charakter entsetzlich weitschweifig ist und vielerlei mit dem Gegenstande nur sehr lose zusammenhängende Dinge enthält, beschäftigt sich in dem ersten Buche mit der Theorie, im zweiten mit der Ausführung plastischer Operationen, jedoch ist dabei in keiner Weise ersichtlich gemacht, wie und wo der Verfasser Kenntniss von dem Verfahren der Calabrischen Rhinoplasten, von denen er sogar in verächtlicher Weise spricht, während er seine eigenen Verdienste hervorzuheben sucht, erhalten habe. Es ist unwahrscheinlich, dass er jene Operateure selbst gesehen hat, vielmehr ist anzunehmen, dass er ihr Verfahren theils bei von ihnen Operirten, theils durch Augenzeugen, die in Calabrien gewesen waren, da die Operateure kein Geheimniss aus ihren Operationen machten, z. B. von seinem Freunde Fioravanti, der sich einige Zeit in Tropea aufgehalten hatte, in Erfahrung hat bringen können. Bereits 11 Jahre ehe Tagliacozzi's Werk erschien, hatte er (1586)

Veranlassung genommen, sich in einem offenen Briefe über die fehlerhafte Darstellung des von ihm befolgten Verfahrens seitens der bedeutendsten Männer, darunter selbst Paré, auszusprechen, namentlich gegen die beinahe allgemein bei denselben zu findende Annahme, als sei in den von ihm gebildeten Nasen Muskelfleisch aus dem Arme enthalten. — Die Veranlassung zur Rhinoplastik gaben Tagliacozzi mehrfach wohl traumatische Nasendefecte, denn die „Rhinotmeti" scheinen auch in Italien zu jener Zeit nicht selten gewesen zu sein; allein er operirte, nach einer gehörigen Vorbereitungscur, auch solche Patienten, die durch „illa pestis amatoria, lues Gallica" ihre Nase eingebüsst hatten. Tagliacozzi theilt die Operation in die folgenden Acte (termini), deren erster, „propaginis delineatio" genannt (der zu transplantirende Lappen heisst bei ihm „cutis tradux" oder „tradux" oder „propago"), darin besteht, dass mit Hülfe einer gefensterten breiten Zange eine Hautfalte am Oberarm in der Längsrichtung erhoben, durch das Fenster der Zange hindurch mit einem zweischneidigen Messer durchstochen und durch die Wunde ein Leinwandstück eingeführt wird, um im Laufe von 14 Tagen eine Art von Uebernarbung der Bindegewebsfläche an der gemachten länglich viereckigen Hautbrücke herbeizuführen. Der zweite Act (eductio) besteht in Lösung der dritten Seite derselben, behufs Fortsetzung der Behandlung. Nach weiteren 14 Tagen folgt der dritte Act (insitio), bestehend in der Zurechtschneidung des Lappens und Anheftung desselben an dem wundgemachten Nasenstumpfe, mit Anlegung des bekannten Wammses und Befestigung des Armes auf dem Kopfe durch entsprechende Binden u. s. w. Nach 20 Tagen findet der vierte Act (a brachio rescissio), die Abtrennung des Lappens mit nachfolgender Formirung der Nase (narium conformatio) statt, die dabei eine Spitze (globulus), ein Septum (columna), Flügel (alae) und Nasenlöcher (myxae) erhält. Nach vollständiger Vernarbung des Innern der Nase, d. h. nach 38 bis 60 Tagen, folgt der fünfte Act (insitio columnae), die Anheftung des Septum, und 14—20 Tage später kann zum sechsten Acte, der lange Zeit (bis zu zwei Jahren) hindurch fortzusetzenden Verbesserung des Aussehens der Nase durch Auflegen und Befestigen von metallenen Nasenmodellen (tectoria) auf, und Einlegen von Röhrchen (tubuli) in die neue Nase geschritten werden. Das ganze Verfahren nimmt also, mit Ausschluss der nachträglichen Modellirung, 100—128 Tage, also 3—4 Monate in Anspruch.

Wenn auch von Tagliacozzi und einigen anderen eine Anzahl von Rhinoplastiken, deren Resultate aber selbst in Italien keine besonders günstige Beurtheilung fanden, ausgeführt worden ist, so hat er doch keine Schule gebildet, und alle seine Bemühungen um die Ausbreitung der Operation waren von so geringem Erfolge, dass bereits 50 Jahre nach seinem Tode niemand mehr eine solche Operation zu unternehmen wagte. Allerdings sind noch, unabhängig von Tagliacozzi und seinen Lehren, im 16. Jahrhundert in Calabrien und Apulien, den Heimstätten der italienischen Plastik, von

einigen Empirikern Rhinoplastiken gemacht worden, allein auch hier ging im Laufe der Zeiten die Kunst verloren und kam derartig in Vergessenheit, dass das ganze Verfahren als abenteuerlich verworfen, die Beobachtungen Tagliacozzi's für erdichtet erklärt, und z. B. seitens der Pariser medicinischen Facultät 1742 das ganze Verfahren für ein Unding erachtet werden konnte. Selbst der gelehrte Heister sagt, nach Anführung der Schrift des Tagliacozzi: „es wird aber solches bishero vor unmöglich oder impracticable gehalten."

Erst nachdem Carpue, angeregt durch die in Indien gemachten günstigen Beobachtungen, 1814 und 1815 einige Nasenbildungen nach der indischen Methode mit Erfolg ausgeführt und in einer Schrift (1816), die Graefe von Michaelis (1817) übersetzen liess, veröffentlicht hatte, begann Graefe selbst Rhinoplastiken, zuerst nach der italienischen Methode, die er mehrfach veränderte und verbesserte, dann aber auch nach der indischen Methode auszuführen, jedoch erst Dieffenbach gab der letzteren vor der ersteren den Vorzug, und von da an datirt die neue Aera der Rhinoplastik sowohl als der plastischen Operationen überhaupt.

Ueber Gastroenterostomie.[1])

Von

Prof. Dr. **E. Hahn** in Berlin.

Schon kurze Zeit nachdem Billroth die Pylorusresection in die Chirurgie eingeführt hatte, zeigte sich, dass dieselbe nur für sehr wenige Fälle ausführbar war, und Billroth selbst hat darauf aufmerksam gemacht, indem er seinem Erstaunen Ausdruck verlieh, dass schon in den ersten Jahren so viele Pylorusresectionen ausgeführt wären. Es war daher natürlich, dass bei den vielen nicht mehr operablen Pyloruscarcinomen auch andere Methoden erdacht und ausgeführt wurden. Ich erwähne hier nur die Gastroenterostomie, die Dilatation des Pylorus nach Loreta, dann eine Methode, die ich einmal ausgeführt habe, die Dilatation des Pylorus ohne Eröffnung des Magens. Loreta öffnet bekanntlich den Magen, ich habe die Wand des dilatirten Magens mit dem Finger in den Pylorus hineingestülpt und auf diese Weise den Pylorus erweitert. Zuletzt wäre noch zu erwähnen die Jejunostomie, welche ich zweimal ausgeführt habe.

Ich will mich über alle diese Methoden heute nicht näher aussprechen und nicht den Werth der einzelnen Methoden gegen einander abwägen. Ich werde an der Hand eines Präparates, das ich Ihnen vorzulegen gedenke, nur kurz über die Gastroenterostomie sprechen, und nur noch erwähnen, dass die Methode von Loreta, die anscheinend so ungefährlich ist, doch beinahe 40 % Mortalität in den ersten Jahren geliefert hat.

Die Gastroenterostomie wurde bekanntlich zuerst im Jahre 1881 von Wölfler ausgeführt. Wölfler machte die Operation in der Weise, dass er einen Theil des Jejunums, welcher ungefähr 40 cm vom Pylorus entfernt lag, über das Colon transversum und das

[1]) S. d. Verhandlungen im I. Theil dieses Bandes, p. 24.

grosse Netz hinüberschlug, dann in den Magen und das Jejunum eine Oeffnung anlegte und diese beiden Oeffnungen durch die Naht verband. Schon in den ersten Jahren stellte sich heraus, dass die Prognose bei dieser Operation auch nicht besonders günstig war. Im Jahre 1888 konnte Rockwitz aus der Litteratur 21 Fälle zusammenstellen, unter denen sich vier befanden, bei denen wegen Stenose, die durch Ulcus bedingt war, operirt wurde, und 17, bei denen es sich um Operation wegen Carcinom handelte. Von diesen 21 Patienten starben 12, und zwar von den vieren, die wegen durch Ulcus bedingter Stenose operirt waren, nur einer, während von den 17 wegen Carcinom operirten 11 starben. In derselben Publication werden durch Rockwitz eine Anzahl ausserordentlich günstig verlaufener Fälle mitgetheilt. Es endete von den von Lücke mit seinem Assistenten zusammen operirten 8 Fällen nur ein einziger infolge der Operation letal. Ich hebe allerdings hervor, dass unter diesen acht Fällen zwei waren, bei denen nicht wegen Carcinom operirt wurde, und zwar bei Patienten in einem Alter von 21 und 25 Jahren. Ich komme auf diesem Punkt zurück, weil ich gerade das Alter, wie ich Ihnen später zeigen werde, für die Prognose bei der Operation der Gastroenterostomie als wichtig ansehe.

Rockwitz und Lücke haben sich nun die Frage gestellt, wie es eigentlich käme, dass sie so günstige Resultate erzielten, während die meisten anderen Operateure erheblich ungünstigere Resultate bei dieser Operation hatten. Die Technik bietet ja bekanntlich wenig Schwierigkeiten, und es ist in der That sehr auffallend, dass von einem Operateur so ausserordentlich viel günstigere Resultate vorliegen, als von den meisten anderen. Rockwitz und Lücke nehmen an, dass die ungünstigen Resultate, die andere hatten, darin beruhen, dass einzelne von ihnen, bevor sie an die Gastroenterostomie herangingen, den Versuch gemacht hätten, den Pylorus zu reseciren, und andererseits glaubten sie, die Operation dadurch vereinfacht zu haben, dass sie nicht, wie die anderen Operateure, eine Schlinge, die etwa 40—50 cm vom Pylorus entfernt war, zur Operation, sondern dass sie irgend eine beliebige Schlinge wählten, welche sie durch Hineingreifen mit zwei Fingern aus dem kleinen Becken hervorholten.

Wenn ich Ihnen nun zunächst kurz meine Resultate mittheile, so werden Sie sehen, dass dieselben, obwohl ich in den betreffenden Fällen nie den Versuch der Pylorusresection gemacht, dennoch nicht so günstig, wie Lücke's sind. Ich habe im ganzen elf Gastroenterostomieen ausgeführt. Von diesen elf sind fünf geheilt und sechs gestorben. Wenn wir nun die Fälle betrachten, die ich operirt habe, und die Fälle, die Lücke operirt hat, so glaube ich, dass das günstigere Resultat Lücke's nicht darin liegt, dass die Operation einfacher gemacht ist, sondern dass ich ältere Patienten operirt habe. Von den Lücke'schen Patienten war kein einziger über 50 Jahre; von den Patienten, die ich operirt habe, befanden sich die fünf, die geheilt waren, in einem Alter unter 50 Jahren,

während von den sechs, die gestorben sind, vier über 50 Jahre alt waren, einer sogar 63 Jahre, und zwei nahe an 50 Jahren.

Ich bespreche zunächst kurz die letal verlaufenen Fälle. Von diesen sechs Fällen sind vier an Collaps in den ersten 24 Stunden nach der Operation gestorben. Es kam in keinem einzigen Falle zur Entwickelung einer Peritonitis. Die schon vorher hochgradig kachektischen Kranken starben bald nach der Operation an Erschöpfung. Bei einer Kranken war unzweifelhaft Peritonitis vorhanden, und es stellte sich bei der Section heraus, dass am Dünndarm, dicht an der Naht, nicht mit der Naht in Zusammenhang stehend, eine kleine nekrotische Stelle vorhanden war, durch die sich auf Druck etwas Mageninhalt durch den Dünndarm hindurch entleeren liess, und es fand sich auch bei der Section etwas Mageninhalt in der Bauchhöhle, sauer reagirende Flüssigkeit. Von dem zweiten Falle kann ich es nicht mit Bestimmtheit, aber doch mit Wahrscheinlichkeit annehmen, dass er an Peritonitis zu Grunde gegangen, die Section durfte nicht gemacht werden, jedoch sprach der nach vier Tagen eingetretene Tod, unter den Erscheinungen von Peritonitis, für das Vorhandensein einer ausgedehnten Bauchfellentzündung.

Was die Fälle anbelangt, die geheilt waren, so habe ich Ihnen einen Fall hier vor einigen Jahren einmal vorgestellt. Es handelte sich um einen 45 Jahre alten Patienten, bei dem ich die Gastroenterostomie im Jahre 1885 ausgeführt hatte, von welchem ich durch seine Frau die Nachricht erhielt, dass er Ende 1889 an einem Schlaganfall zu Grunde gegangen sei. — Bis dahin hatte er sich des besten Wohlseins erfreut. Der Patient ist also in einem Zeitraum von 5 Jahren ganz gesund gewesen. Er hatte, als ich ihn noch häufiger beobachten konnte, im ganzen um 50 Pfund zugenommen. Aus Angerer's Publication geht hervor, dass derselbe ungefähr dieselben Resultate hat wie ich. Angerer hat 6 Fälle operirt. Von diesen 6 Fällen hat einer längere Zeit gelebt, 2 sind nach einigen Wochen gestorben, und 3 sind unmittelbar nach der Operation zu Grunde gegangen.

Ich möchte nun hier nicht näher auf die Verhältnisse eingehen, weshalb ich glaube, dass die günstigen Resultate, die Lücke erreicht hat, weniger an der Methode selbst liegen als an dem Alter der operirten Patienten, vielleicht auch an dem Kräftezustand derselben. Wie Sie gehört haben, sind 4 meiner Patienten an Erschöpfung in den ersten 24 Stunden nach der Operation zu Grunde gegangen. Es ist wohl anzunehmen, dass dieser ungünstige Ausgang auch bei jeder anderen Methode eingetreten wäre. Bei einigen alten Kranken habe ich die Beobachtung gemacht, dass die Wand des Jejunums ausserordentlich dünn und schwach ist, sodass die Naht sehr schwer anzulegen ist, weshalb es sehr leicht passiren kann, dass, wenn man beabsichtigt, nur zwischen Serosa und Muscularis einzustechen, man doch mit der Nadel durch die Schleimhaut hindurchkommt und auf diese Weise den Austritt von Mageninhalt bewirkt. — In letzter Zeit hat Lücke es versucht, mit Sicherheit

etwas näher an den Pylorus heranzukommen. Es wurden zwei hervorgezogene Dünndarmschlingen verglichen, die engere Darmschlinge soll die mehr nach dem Pylorus, die weitere Schlinge die mehr nach dem Coecum zu gelegene sein. — Nun wird der näher dem Pylorus gelegene Darm durch die Finger gezogen, bis man an eine Stelle gelangt, von der man glaubt, dass sie weit genug vom Pylorus entfernt sei. Ferner hat Lücke auch zur Erreichung desselben Zweckes noch den Versuch von Nothnagel mit Kochsalz angewandt, bei dem eine peristaltische Bewegung nach dem Magen zu eintreten soll. Ich habe diese Versuche vor Jahren auch gemacht, habe aber eine deutliche Peristaltik nicht erkennen können. Die peristaltischen Bewegungen scheinen beim Menschen nicht in allen Fällen bei diesem Versuche einzutreten.

Ich lege Ihnen nun hier, meine Herren, ein Präparat von einer Patientin vor, die ein Jahr nach der Gastroenterostomie gestorben ist. Ich erwähne dabei, dass von den 5 geheilten Patienten der eine nach 5 Jahren gestorben ist, einer nach einem Jahre, einer ist dauernd geheilt — dieses ist der einzige Fall, bei dem es sich nicht um Carcinom handelte — zwei Patienten sind einige Monate nach der Operation gestorben.

Dieses Präparat rührt von einer Patientin, die im October des Jahres 1889 von mir operirt ist, im November, also 4 Wochen nach der Operation, geheilt entlassen werden konnte, dann nach einem Jahr wieder aufgenommen wurde und etwas über ein Jahr nach der Operation zu Grunde gegangen ist. Die Patientin befand sich damals, als ich sie operirte, in einem ausserordentlich elenden Zustande. Man konnte sehr deutlich einen Tumor fühlen, der nicht verschiebbar war. Es war anhaltendes Erbrechen vorhanden, und die Patientin kam sichtlich mehr und mehr herunter, sodass ich mich entschloss, eine Gastroenterostomie zu machen. Dass hier eine Pylorusresection nicht ausführbar war, konnte man mit Sicherheit annehmen, da der Tumor sehr fest verwachsen war. Ich führte nun die Gastroenterostomie in der Weise aus, wie ich sie immer auszuführen pflege und wie ich sie auch bereits beschrieben habe. Ich will daher auf das Nähere der Operation nicht eingehen. Ich hebe hervor, dass ich stets versucht habe, etwa 40—50 cm vom Pylorus entfernt zu bleiben und den abführenden Schenkel nach links, den zuführenden nach rechts zu verlegen. Ich erwähne dieses, weil Lücke es umgekehrt gemacht hat. Sie werden an diesem Präparat sehen, dass meine Absicht in diesem Falle nicht gelungen ist. Es ist die Einnähung des Darmes hier gerade so eingetreten, wie Lücke es beabsichtigt zu erreichen, es liegt der abführende Schenkel nach rechts. Ich muss bemerken, dass das functionelle Resultat bei dieser Patientin ein vorzügliches gewesen ist. Ich glaube wohl, dass man nach diesem Verlaufe das Verlangen Lücke's den abführenden Schenkel auf die rechte Seite zu verlegen, acceptiren kann.

Sie sehen an diesem Präparat zunächst den Oesophagus, dann den Magen und die äussere Haut mit einem Stück von der Leber.

Das Carcinom hatte die Haut durchbrochen, und es entleerte sich in den letzten Wochen etwas Mageninhalt durch die Fistel.

Von den drei Gummiröhren geht die stärkste braune Gummiröhre durch das Colon transversum. Von den beiden schwächeren geht die schwächste durch den Pylorus und das zuführende Darmende bis nach dem Magen. Die mittlere liegt in dem nach rechts von dem zuführenden Ende befindlichen Dünndarmstücke.

Man erkennt aus diesem Verlaufe, dass bei dieser Einheftung des Darmes die Peristaltik des Darmes mit der Peristaltik des abführenden Darmendes parallel verläuft.

Es ist wohl denkbar, dass, wie in diesem Falle, auch häufiger bei derartiger Einheftung, die Entleerung aus dem Magen in den Darm eine leichtere sein wird, als bei umgekehrter Anlegung des Darmes, bei welcher die Peristaltik des Darmes entgegengesetzt der des Magens verläuft.

Aus dem städtischen allgemeinen Krankenhause im Friedrichshain, Abth. des Herrn Geh. Rath Prof. Dr. Hahn.

Ein durch Operation geheilter Fall von Ileus.[1])

Von

Dr. **Georg Heilmann**, Assistenzarzt.

Bei dem fortdauernden Streite der Meinungen über die zweckmässigste Behandlungsweise des Ileus handelt es sich nicht nur um einen Kampf zwischen inneren Medicinern und Chirurgen, sondern besonders auch um einen solchen der letzteren untereinander. Darüber, dass eine grosse Gruppe von Ileusfällen allein durch operative Maassnahmen zur Heilung kommen kann, kann heutzutage ein Zweifel nicht mehr obwalten. Aber die Ansicht der Autoren über den Zeitpunkt und die Art der Operation ist eine ausserordentlich verschiedene. Bedingt ist diese Meinungsdifferenz wesentlich durch die Schwierigkeit der Diagnose, und alle Bemühungen nach dieser Richtung hin haben uns doch nur wenig gefördert. Wir sind eben nur bei einem kleinen Theile der Fälle in der glücklichen Lage, die strenge Forderung, wie sie besonders noch von Wahl[2]) betont worden ist, zu erfüllen, nämlich eine genaue anatomische Diagnose des Sitzes, der Natur und des Wesens der Occlusion festzustellen; wir müssen uns mit der Thatsache der aufgehobenen oder behinderten Darmpermeabilität begnügen. Rufen doch derartige Patienten die Hülfe des Chirurgen zumeist erst zu einer Zeit an, wo man mit oder ohne genauere anatomische Diagnose zur sofortigen Operation schreiten muss, wenn anders man den Kranken nicht seinem sicheren Schicksale verfallen lassen

[1]) S. d. Verhandlungen im I. Theil dieses Bandes, p. 33.

[2]) Ed. Wahl, Ueber die klinische Diagnose der Darmocclusion durch Strangulation oder Achsendrehung. Centralbl. f. Chir. 1889 No. 9, p. 153.

will. Und gerade für diese letzte Gruppe von Patienten muss auch der Zweifel in der Wahl der Operation fortfallen, für diese erübrigt lediglich die Anlegung eines Anus praeternaturalis, die Enterostomie, wie sie besonders auf dem Chirurgencongress des Jahres 1887 von namhaften Autoren an Stelle der primären Laparotomie empfohlen worden ist. Ist durch diese Operation die Wegsamkeit des Darmes nicht wieder hergestellt worden, so kann später, meist unter viel günstigeren Bedingungen, zur idealen Operation, d. h. zur Laparotomie, geschritten werden, zur definitiven Beseitigung der occludirten Darmpartie.

Einen hierher gehörenden Fall von schwerem Ileus, der nach diesem Grundsatze von Herrn Geh. Rath Hahn mittels Enterostomie und nachfolgender Laparotomie operirt worden und zur Heilung gelangt ist, sei es mir gestattet, vorzuführen.

Die 74jährige Kranke wurde am 4. Januar 1890 in einem höchst bedrohlichen Zustande dem Krankenhause am Friedrichshain zugeführt. Der Puls der Patientin war ausserordentlich klein, aussetzend, zeitweise kaum fühlbar, Temperatur subnormal, die Extremitäten waren bläulich verfärbt und kühl, das Gesicht zeigte ein verfallenes Aussehen; die Stimme war matt, die Antworten träge. Der Leib war enorm aufgetrieben; eine besondere Hervorwölbung zeigte sich in der rechten Unterbauchgegend; peristaltische Darmbewegungen waren nirgends erkennbar, die Leber war nach oben gedrängt, Milzdämpfung verschwunden, die Palpation des Abdomen im mässigen Grade empfindlich.

Die Bruchpforten waren frei, ebensowenig ergab die Untersuchung per rectum und per vaginam einen Anhaltspunkt über den Sitz des Darmhindernisses.

Einige im Rectum befindliche Kothballen wurden entfernt, darnach war selbst durch hohe Eingiessungen Stuhl nicht mehr zu erzielen.

In der kurzen Zeit zwischen Aufnahme und Operation hatte Patientin kein Erbrechen.

Nach Angabe der Kranken war seit 14 Tagen trotz Abführmittel keine Stuhlentleerung erfolgt, seitdem bestand zunehmende Auftreibung des Leibes; seit acht Tagen keine Blähungen, häufiges Aufstossen und Erbrechen, das seit zwei Tagen einen faeculenten Charakter angenommen hatte.

Eine später erhobene Anamnese konnte über frühere Erkrankungen, welche die Darmocclusion hätten verursachen können, keinen Aufschluss geben.

Patientin war früher stets gesund und kräftig, hatte zweimal normal entbunden; im October 1889 hatte sie eine Brustfellentzündung durchgemacht; ab und zu litt sie an Stuhlverstopfung, die durch Abführmittel bald behoben wurde. Eine ernstere Erkrankung der Unterleibsorgane, insbesondere eine früher überstandene Bauchfellentzündung wurde entschieden in Abrede gestellt.

Bei dem Alter der Kranken und dem Fehlen sonstiger Anhaltspunkte, sowie der Entwickelung der Ileuserscheinungen, lag die Annahme nahe, dass es sich um ein Carcinom, wahrscheinlich im Colon, handelte.

Bei der Erwägung der therapeutischen Maassnahmen musste bei dem höchst bedrohlichen Allgemeinzustande der Kranken von einer Laparotomie von vornherein Abstand genommen werden.

Aber auch die Anlegung eines Anus praeternaturalis konnte bei der verzweifelten Sachlage nur wenig Aussicht auf Erhaltung des Lebens bieten;

wenn schliesslich doch zur Enterostomie geschritten wurde, so geschah dies als ultimum refugium, als einzige Möglichkeit, die Patientin zu retten.

Die Operation wurde ohne Narkose ausgeführt, und zwar an der Stelle der stärksten Auftreibung, in der rechten Unterbauchgegend, etwa 2 cm median von der Spina anterior superior ossis ilei. Nach Durchtrennung der Bauchdecken in 3 cm Ausdehnung und Eröffnung der Bauchhöhle wurde das Peritoneum parietale mit der Darmserosa der vorliegenden und stark aufgeblähten Colonschlinge durch mehrere Seidenligaturen vereinigt, und die Darmwand in 1 cm Länge eingeschnitten, worauf sich dünnflüssiger Koth entleerte. Mehrere weitere Nähte durch die Darmwand und Bauchdecken gaben einen sicheren Verschluss gegen die Bauchhöhle.

Durch reichliche Wasserausspülungen wurden enorme Quantitäten von Faecalien und Gasen entleert, worauf eine gewisse Entspannung des Leibes eintrat; der Abfluss von theils harten Kothballen dauerte jedoch fort.

Nach der Operation erholte sich Patientin in fast wunderbarer Weise, der Puls wurde kräftiger und kehrte zur normalen Frequenz zurück (eine geringe Arhythmie, bedingt durch arteriosclerotische Myocarditis, blieb bestehen), die Temperatur war normal, das subjective Befinden wurde von Tag zu Tag ein besseres.

Die in dieser Zeit des öftern vorgenommene Untersuchung des Abdomen konnte die Diagnose nicht fördern, ebensowenig gelang dies durch Wassereingiessungen. Der erste derartige Versuch, am 22. Januar, konnte weder vom Anus praeternaturalis noch vom Rectum aus den Sitz des Hindernisses erkennen lassen; dagegen reagirte Patientin auf diesen Versuch mit peritonitischen Erscheinungen: Fieber, Aufstossen, Erbrechen und starker Auftreibung des schmerzhaften Leibes. Diese Erscheinungen gingen allmählich wieder zurück, so dass sich die Kranke im Anfang Februar wieder eines guten Allgemeinbefindens erfreute.

Am 23. Februar wurde der Versuch, den ausgeschalteten Darmtheil zu durchspülen, erneuert, jedoch mit demselben negativen Resultate. Weder Wassereingiessungen vom Anus praeternaturalis aus, noch Gasaufblähungen per Rectum brachten uns in der Diagnose weiter. Vermuthungsweise musste man nach Lage der Dinge, besonders wegen der Beschaffenheit der sich aus dem Anus praeternaturalis entleerenden Faeces, das Hinderniss im Colon descendens annehmen.

Dem zweiten Versuche folgten wiederum schwere und recht bedrohliche peritonitische Erscheinungen. Infolgedessen nahm man von weiteren derartigen Versuchen Abstand. Die Patientin wurde am 8. Mai 1890 mit einem gut functionirenden Anus praeternaturalis, der durch eine Pelotte verschlossen wurde, entlassen.

Obgleich die Kranke sich ausserordentlich erholt hatte, glaubte man mit Rücksicht auf das hohe Alter, die, als wahrscheinlich angenommene, maligne Natur der Darmocclusion und die Reizbarkeit des Peritoneum von weiteren operativen Eingriffen absehen zu müssen.

Am 11. August suchte indessen die Patientin von neuem die Anstalt auf, mit dem dringenden Wunsche, von ihrem Anus praeternaturalis befreit zu werden

Das Allgemeinbefinden war ein gutes, Rectaleingiessungen hatten dasselbe negative Resultat wie früher, zeitweise entleerte sich etwas Eiter. Der Palpation und Percussion war der erkrankte Darm ebenso wenig zugängig, wie früher. Von der Annahme einer malignen Neubildung musste man zwar bei dem constanten Wohlbefinden und der fehlenden Cachexie abkommen, trotzdem rieth man aus den vorher angeführten Gründen von einer Laparotomie und Entfernung der occludirten Darmpartie ab. Da in-

dessen die Kranke und namentlich auch die Angehörigen derselben dringend die Beseitigung des Anus praeternaturalis verlangten, wurde am 1. October zur Laparotomie geschritten.

Die Operation wurde in gemischter Aetherchloroformnarkose vorgenommen. Ein wenig über 9 cm langer Schnitt unterhalb des Nabels durchtrennte die Bauchdecken in der Medianlinie. Nach Eröffnung des Peritoneum erreichte die in die Bauchhöhle eingeführte Hand sofort einen kleinen, an der Flexura coli sinistra sitzenden Tumor. Da letzterer sich aus der Laparotomiewunde nicht hervorziehen liess, wurde von der Bauchwunde eine Kornzange in die Gegend desselben eingeführt und die Bauchdecken an dieser Stelle in ungefähr 5 cm Länge eingeschnitten. Darauf gelang es leicht, die erkrankte Darmpartie zugängig zu machen. Von einer sofortigen Resection der letzteren mit nachfolgender Darmnath wurde mit Rücksicht auf die Schwere des Eingriffes, die Empfindlichkeit des Peritoneum und das hohe Alter der Kranken abgesehen. Statt dessen schnürte man die occludirte Partie in ungefähr 6—8 cm Ausdehnung mittels eines durch das Mesenterium geführten doppelten Gummischlauches nach oben und unten ab. Unterhalb der angelegten Gummidrains wurde die Darmserosa mit dem Peritoneum parietale fest vernäht, und die Bauchdeckenwunde so verkleinert, dass der Darmtumor mit den angelegten Gummidrains, welche ebenfalls noch durch Nähte an die Haut befestigt wurden, nicht zurückschlüpfen konnte.

Die erste Laparotomiewunde wurde sodann geschlossen, und der vorher provisorisch vernähte, rechtsseitige Anus wieder geöffnet.

In den nächsten Tagen nach der Operation zeigten sich wiederum schwere peritonitische Erscheinungen; nachdem dieselben völlig verschwunden waren, wurde am 6. October die gangränös gewordene Partie innerhalb der Gummischläuche entfernt. Es zeigte sich jetzt, was man schon vorher vermuthet hatte, bestätigt, dass es sich nicht um ein Carcinom, sondern um eine feste narbige Strictur handelte, die das Darmlumen fast völlig verlegt hatte. Ob diese Strictur durch dysenterische, syphilitische oder andere Processe im Darme bedingt war, war weder aus dem sonstigen Befunde, noch aus der Anamnese mit Sicherheit festzustellen.

Als am 9. October der obere Schlauch gelöst wurde, erfolgte sofort Stuhl; der untere Schlauch löste sich einige Tage später spontan.

Es bestanden also zur Zeit in der Medianlinie die Laparotomiewunde, ein rechtsseitiger und ein linksseitiger Anus praeternaturalis, aus beiden entleerte sich für die Folge der Darminhalt.

Am 5. November wurde der rechtsseitige Anus mittels plastischer Operation geschlossen; es besteht jetzt an dieser Stelle eine feste Narbe.

An den linksseitigen Anus praeternaturalis wurde zur Entfernung des bestehenden Spornes am 18. December das Dupuytren'sche Enterotom angelegt. Am 26. December erfolgte das erste mal Stuhl per vias naturales. Zur Beseitigung von Spornresten und der prolabirten Darmschleimhaut musste noch mehrmals zum Enterotom und Thermokauter gegriffen werden, welche Eingriffe die Patientin ohne jede allgemeine Reaction ertrug. Der am 8. April 1891 ausgeführte plastische Verschluss öffnete sich zum Theil spontan wieder.

Die 74jährige, sehr rüstige und muntere Frau ist zur Zeit imstande, ihren Stuhl normaler Weise zu entleeren. Die 1 cm im Durchmesser grosse Kothfistel wird durch eine thalergrosse, runde Holzplatte, die mit Jute gepolstert und mit Heftpflaster befestigt ist, verschlossen. Die Polsterung wird täglich einmal erneuert, die Umgebung derselben ist vollkommen frei von Verunreinigungen. Diese einfache Vorrichtung hat sich uns

bei weitem besser bewährt, als complicirte Pelotten. Bei dieser Behandlung ist, wie in anderen derartigen Fällen, ein baldiger totaler Verschluss der Fistel sicher zu erwarten.

Der Verlauf dieses Falles von Ileus scheint mir ganz besonders zu Gunsten der Enterostomie gegenüber der primären Laparotomie zu sprechen, zumal bei einem derartig verzweifelten Zustande, wie ihn unsere Kranke darbot. War auch der spätere Behandlungsgang ein complicirter und langwieriger, so führte er doch, wenn wir von der augenblicklich noch bestehenden Fistel absehen, zur vollkommenen Heilung. Ob wir einen gleich günstigen Erfolg durch die primäre Laparotomie erzielt hätten, ist mehr als fraglich.

Ueber die Beziehungen der Syphilis zur Nierenchirurgie.[1])

Von

Dr. **James Israel.**

Die syphilitischen Erkrankungen der Nieren haben bis jetzt noch keine Stelle in den Arbeiten über Nierenchirurgie gefunden, weil es einerseits ausgeschlossen erschien, dass sie Anlass zu chirurgischen Eingriffen geben könnten, andererseits die Möglichkeit einer Verwechselung derselben mit den in das Gebiet der Chirurgie gehörigen Nierenkrankheiten anscheinend fehlte. Wir kennen bisher zwei Formen syphilitischer Nierenaffectionen: erstens die der interstitiellen Nephritis, zweitens die Bildung von Gummigeschwülsten in der Niere. Letztere erreichten in den bisher bekannten Fällen eine so geringe Grösse, dass sie im klinischen Sinne nicht als Geschwülste betrachtet werden konnten, sofern eine durch sie etwa bewirkte Vergrösserung des Organs sich der Wahrnehmung durch Palpation entzog, also mit anderen Nierengeschwülsten nicht in diagnostische Concurrenz treten konnte.

Die hier mitzutheilenden Erfahrungen werden darthun, dass es irrig ist, in Fällen von Nierenaffectionen, welche Gegenstand chirurgischer Erwägung werden, die Syphilis als Krankheitsursache ausser Acht zu lassen; es wird gezeigt werden, dass sowohl geschwulstartige Vergrösserungen der Niere bei einfach syphilitisch entzündlichen nicht gummösen Processen vorkommen, welche leicht der Verwechselung mit anderen Neubildungen unterliegen können, als auch andererseits destructive Vorgänge mit Fistelbildungen in gummös entarteten Nieren bisweilen operatives Einschreiten erfordern.

Ich berichte zunächst über einen Fall von diagnostischer Verwechselung einer syphilitischen Nierenentzündung mit einem Nierentumor, und einem daraus entsprungenen therapeutischen Missgriffe,

[1]) S. d. Verhandlungen im I. Theil dieses Bandes, p. 15.

von dem Gesichtspunkte ausgehend, dass die Mittheilung begangener Fehler häufig nützlicher ist, als die Veröffentlichung von Erfolgen.

Im October 1888 wurde ich von Herrn Sanitätsrath Dr. Lissa bei einer 23jährigen Frau wegen eines rechtsseitigen Nierentumors consultirt. Sie hatte in 4jähriger Ehe drei ausgetragene Kinder geboren, von denen die zwei ältesten im Alter von 23 Tagen und einem Jahre gestorben waren. Im März 1888 erkrankte sie, ohne wissentlich vordem krank gewesen zu sein, an doppelseitiger Iritis, welche für syphilitisch erkannt, mit Erfolg durch eine Schmiercur behandelt wurde. Im Juni von einem gesunden Kinde entbunden, blieb sie gesund bis etwa 4 Wochen vor meinem Besuche. In dieser Zeit stellten sich unter häufigem Uriniren und vermehrtem Durst krampfhafte Magenschmerzen, sowie continuirliche Rückenschmerzen ein. Dazu gesellten sich nach 14 Tagen Stiche in der rechten Seite, ohne Husten, welche tiefes Einathmen hinderten. Der Urin soll stets von normalem Aussehen ohne fremde Beimischung gewesen sein. Bald im Beginne der Beschwerden entdeckte sowohl die Patientin, wie der behandelnde Arzt eine Geschwulst im rechten Hypochondrium; der Arzt, wie der Ehemann machten auf eine in der letzten Zeit eingetretene auffallende Abmagerung aufmerksam.

Ich fand die rechte Niere sicht- und fühlbar erheblich vergrössert, von sehr harter Consistenz, nicht ganz glatter Oberfläche, ohne besondere Druckempfindlichkeit. Bei bimanueller Untersuchung liess sich feststellen, dass sie hinten den ganzen lumbaren Raum zwischen XI. Rippe und Darmbeinkamm ausfüllte; sie erstreckte sich als ein fast quer liegendes Ovoid nach vorn bis auf 2 cm Entfernung vom Nabel, bauchte die Flanke etwas convex hervor, und berührte mit ihrem oberen Rande in der Mammillarlinie den Rippenbogen, während ihr unterer Rand eine durch den Darmbeinstachel gelegte Längslinie $5\frac{1}{2}$ cm oberhalb dieses Knochenpunktes schnitt. Das Organ stieg weder mit der Inspiration hinab, noch liess es sich durch bimanuelle Einwirkung dislociren. Der in vermehrter Menge (2000—2800 ccm) entleerte Urin war sehr blass, fast klar, von niedrigem specifischem Gewicht (1005—1007). In dem minimalen Sediment des Katheterurins wurden vorzugsweise zusammenhängende, z. Th. mit Eiterkörpern durchsetzte Plattenepithellagen gefunden, einzelne sowie in Häufchen zusammenliegende Eiterkörper, kleine gekörnte Zellen mit bläschenförmigem Kern (Nierenepithel), einmal ein hyaliner Cylinder; Albumen war theils in Spuren vorhanden ($\frac{1}{4}$ ‰), theils fehlte es. Uebte man bimanuell einen lang dauernden energischen Druck auf die Niere aus, so fand man den während der Zeit der Expression in die Blase geflossenen Urin trüber als zuvor. Hatte man vor Beginn des Druckes mit dem Katheter fast klaren Harn entnommen, so konnte man nachher etwa $\frac{1}{2}$ Theelöffel voll sehr trüben Urins in der Blase finden, der nun in viel reichlicherer Menge als zuvor die eben beschriebenen Elemente des Sediments, besonders Plattenepithellager enthielt. Der unmittelbar darauf gelassene Urin setzte eine dünne Schicht rother Blutkörper

ab. Bei mehrfacher Wiederholung dieses Experiments in der folgenden Zeit konnte häufig dasselbe Resultat bezüglich der Aenderung der Urinbeschaffenheit erreicht werden. Gleichzeitig konnte man nach derartigen Versuchen sowohl eine geringe aber sichere Verkleinerung des Volumens der Geschwulst, als auch bisweilen seichte dellenartige Depressionen an ihrer Oberfläche entsprechend den Druckstellen der Fingerspitzen constatiren. Im Laufe einer dreiwöchentlichen Beobachtung konnte sowohl von uns wie von der Patientin eine entschiedene Verkleinerung der Geschwulst festgestellt werden, dergestalt, dass der medianste Punkt jetzt 3 cm (gegen 2 bei der Aufnahme) von dem Nabel entfernt blieb, der untere Rand $6^1/_2$ statt früher $5^1/_2$ cm oberhalb der Spina anterior superior verlief. Gleichzeitig war jetzt eine deutliche inspiratorische Abwärtsbewegung des früher fixirten Organs zu erkennen. Mit welcher Nierenaffection hatten wir es hier zu thun? Ihre Erscheinungen passten nicht in den Rahmen irgend eines Krankheitsbildes, welches uns von den geschwulstbildenden Processen der Niere bekannt ist.

Für eine maligne Neubildung schien bei der ersten Untersuchung die bedeutende Vergrösserung, die Härte des Organs, die Abmagerung zu sprechen. Schwankend konnte in dieser Annahme schon die Beimischung von Nierenbeckenepithel und Eiterkörperchen machen, wenngleich ein solcher Befund auch bei malignen Tumoren von mir beobachtet worden ist. Dagegen war die vermehrte Häufigkeit der Miction, der Durst, die vermehrte Urinmenge, das niedrige specifische Gewicht, Eiweissspuren und Cylinder schwer in Einklang mit der Annahme einer Neubildung zu bringen, da die Charaktere des Urins eher einer Nierenschrumpfung entsprachen. Am wenigsten aber war mit einer Neubildung die im Laufe der Beobachtung entschieden zunehmende Verkleinerung des Volumens vereinbar, wenn man nicht etwa die Combination einer Neubildung mit einer Retentionsgeschwulst annehmen wollte, wie solche bei einem Neoplasma des Nierenbeckens möglich ist. Eine Pyonephrose, an welche man wegen der durch Druck auf die Niere zu bewirkenden Trübung des Urins und Verkleinerung des Organs hätte denken können, war auszuschliessen. Denn einerseits war die Trübung des Urins wesentlich durch Epithelien, weniger durch Eiterkörperchen bedingt, andererseits entsprachen die an der Stelle des Fingerdrucks auftretenden dellenartigen Vertiefungen an der Oberfläche des Tumors mehr einer Verdrängung interstitieller ödematöser Flüssigkeit, einer Erscheinung, welche bei Retentionsgeschwülsten nicht beobachtet wird. — Angesichts der Beschaffenheit des Urins wurde auch die Möglichkeit einer kleincystischen Degeneration der Niere erwogen; bei der fast constanten Doppelseitigkeit dieses seltenen Leidens aber musste die ganz normale Grösse der völlig palpablen linken dislocirten Niere eine solche Vorstellung höchst unwahrscheinlich machen. An Syphilis als ätiologisches Moment konnte bei dem Mangel jeder analogen Erfahrung nur in vager Weise gedacht werden. Dennoch verordnete ich den Gebrauch von Kalium jodatum,

als ich am 8. November die Patientin in die ambulatorische Beobachtung entliess, weil ich mich bei der Unsicherheit der Diagnose zu keinem operativen Eingriffe entschliessen konnte: Bis zum 18. Januar des folgenden Jahres hatte Patientin $10^1/_2$ Pfd. Körpergewicht gewonnen, der Tumor hatte sich entschieden verkleinert und stieg jetzt mit der Inspiration herab, während er früher unbeweglich fixirt gewesen war. Die Beschaffenheit des Urins mit und ohne Druck auf die Niere war dieselbe geblieben. Diese Zeichen der Besserung bei Jodkaligebrauch liessen mich schon der Vorstellung einer syphilitischen Nierenaffection näher treten, als eine neue Erscheinung meine Aufmerksamkeit fesselte, welche mich wieder gänzlich in der Auffassung des Processes schwankend

Fig. 1.

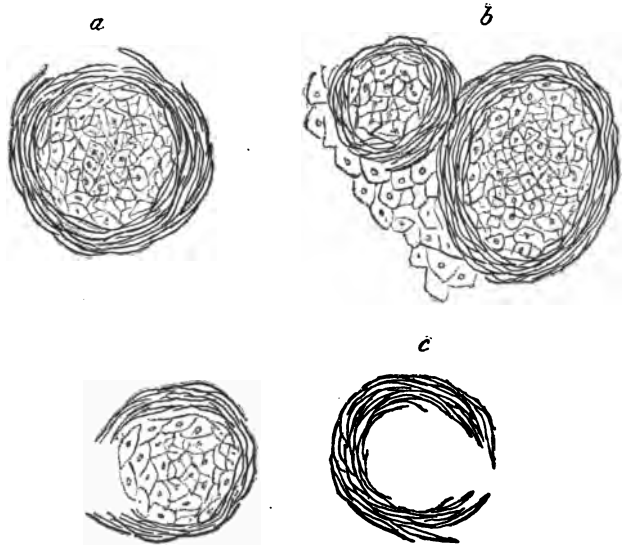

machte. Es fanden sich plötzlich im Katheterharn massenhaft feine weisse Partikeln, wie feinster Staubgries, welche schnell im Glase zu Boden sanken und einen feinstkörnigen Bodensatz bildeten. Betrachtete man diesen Bodensatz unter dem Deckgläschen bei schwächster Vergrösserung, so sah man massenhafte grosse aus Epithelien zusammengesetzte kreisförmig oder oval begrenzte Gebilde von 20—32 Mikromillimeter Durchmesser, welche aus einer helleren centralen Scheibe, umgeben von einem schmäleren dunkleren Gürtel, bestanden (Fig. 1. a. b., p. 6). Während erstere aus geschichteten Plattenepithelien zusammengesetzt war, wie solche der oberflächlichen Lage der Harnwege entsprechen, war der Mantel von concentrischen Lagen schmaler und langer zu einem flachen Kreissegment geboge-

ner spindliger Epithelien gebildet. Oft fand man den centralen helleren Zellenhaufen aus den Gebilden herausgefallen, so dass man nur den leeren Mantel sah (Fig. 1. c); häufig auch lagen die Gebilde zu Gruppen von drei oder vier vereinigt (Fig. 1. b).

Die hier geschilderten Elemente nun fanden sich von dem Zeitpunkt ihres ersten Auftretens ab constant in reichlicher Menge im Harne. Dieser Befund fügte ein neues diagnostisches Räthsel den bisherigen hinzu; denn ich hatte ähnliche Gebilde nie im Harne gesehen, so wenig wie andere sehr competente Beurtheiler, denen ich die Objecte zeigte. Nachdem ich drei Monate lang diesem unbekannten Processe beobachtend gegenübergestanden hatte, glaubte ich nunmehr in dem Auftreten dieser räthselhaften Epithelialgebilde, deren Provenienz ich in die Niere verlegte, eine zwingende Indication zu einer Probeincision zu finden, um durch Inspection und Palpation des Organs mir Klarheit über die Natur des Processes zu verschaffen. Die Operation wurde am 22. Januar 1889 ausgeführt.

Zunächst kam ich auf die ausserordentlich verdickte äussere Kapsel, deren Fettgewebe theils stark oedematös durchtränkt, theils durch ein sulziges Bindegewebe ersetzt war. Dieselbe adhaerirte fest der Capsula propria renis, so dass die Trennung zum grössten Theile nicht stumpf zu bewerkstelligen war. Nach genügender Freilegung der Niere fand ich das obere Dritttheil derselben von normaler Grösse, Consistenz und glatter Oberfläche, während das untere Ende im Verhältniss zum oberen sehr verdickt und verbreitert war, sich auffallend härter anfühlte und eine Anzahl flacher Vertiefungen und höckeriger Hervorragungen zeigte. Durch diesen Befund liess ich mich zur Exstirpation der Niere verleiten. Unter der Einwirkung der operativen Manipulationen war die Niere am Ende der Operation auffällig kleiner geworden. Die Untersuchung des exstirpirten Organs ergab zu meiner sehr geringen Befriedigung, dass es sich um eine syphilitische interstitielle Nephritis mit hyperplastischer Peri- und Paranephritis gehandelt hatte, welche drei Bestandtheile sich zu dem Eindrucke eines Tumors summirt hatten.

Der starken Dickenzunahme der bindegewebig veränderten, theils sulzigen, theils von ödematöser Flüssigkeit durchtränkten Fettkapsel ist schon bei dem Operationsberichte Erwähnung gethan; es quoll aus der Schnittwunde derselben so viel Flüssigkeit, dass mein erster Eindruck der einer Urininfiltration war.

Die Capsula propria renis war in der unteren Hälfte der Niere in eine dicke Schwarte umgewandelt, die stellenweise zu Knoten und Platten verdickt war; sie adhaerirte der Niere im unteren Theile so innig, dass sie theilweise nur mit Abtrennung eines Stückchens Parenchym abgezogen werden konnte. Diese harten schwieligen und buckeligen Prominenzen der Capsula propria waren irrthümlich bei der Abtastung des freigelegten Organs auf das Nierenparenchym bezogen worden und hatten somit zu der falschen Deutung des Befundes beigetragen, die zur Exstirpation führte. Die Niere selbst nach Abziehung der Capsula propria war nicht verlängert, dagegen

in ihrer unteren Hälfte sehr verbreitert, verdickt und hart; daselbst von unebener Oberfläche, an vielen Stellen eingezogen, und stellenweise, insbesondere im Bereiche der Depressionen gelb gefleckt; in der oberen Hälfte fehlten die geschilderten Veränderungen. Auf dem Durchschnitte sah sie blass aus, war auffallend stark oedematös, ebenso wie das Fettgewebe am Hilus und das die Nierengefässe und den Ureter begleitende Bindegewebe, welche stark sulzig infiltrirt waren. Die Rinde und die Columnae Bertini zeigten in den unteren zwei Dritttheilen der Niere auffallend gelbe, die ganze Dicke dieser Substanzen durchsetzende Streifen, welche nach der Oberfläche zu sich verbreiterten. Die Intensität dieser Veränderung nahm nach dem unteren Pole zu, sodass daselbst grosse Strecken der Rinde gleichmässig verfärbt waren. Im Bereiche der meisten dieser gelben Streifen war die Rinde etwas verschmälert, so dass der Basis eines solchen gelben Keils eine Depression an der Oberfläche entsprach. Mikroskopisch zeigten die gelben Partieen eine sehr starke Verbreiterung des interstitiellen Gewebes mit dichter Rundzelleninfiltration und intensivster Verfettung. Ebenso bestand in dem secretorischen Apparat eine intensive Verfettung mit Zugrundegehen der Epithelien. Das Nierenbecken zeigte ausser einer Anzahl hämorrhagischer Punkte und Streifen keine Veränderungen.

Von wo waren nun die räthselhaften Epithelhaufen in den Urin gelangt? Sicher nicht aus der exstirpirten Niere, da wir dieselben noch Jahre lang bei der Patientin nach der Nephrectomie in reichlicher Menge häufig gefunden haben. Seitdem habe ich meine Aufmerksamkeit auf diesen Punkt gerichtet und dieselben Gebilde bei einer ganzen Anzahl von Frauen mit den verschiedensten Affectionen des Harnapparates gefunden, wie z. B. Nierensteine, Hydronephrose, Pyonephrose, Wandernieren, auch bei Frauen ohne nachweisbare Leiden des Harnapparates. Bei weiterer Fortsetzung dieser Untersuchungen bin ich zu bestimmten Resultaten über die Natur und Provenienz dieser Gebilde gelangt, und behalte mir darüber eine spätere Mittheilung vor.

Hier sei nur soviel erwähnt, dass man eine richtige Anschauung von der Form und Natur dieser Dinge nur bekommt, wenn man sie in einem grossen Flüssigkeitstropfen suspendirt ohne Deckglas betrachtet. Erzeugt man dann eine Bewegung in der Flüssigkeit, so erkennt man an den nun schwimmenden und sich dahinwälzenden Gebilden, dass sie kuppenförmige Körper sind, vergleichbar einem sehr niedrigen Fingerhut oder der Kuppe eines Handschuhfingers. Stehen diese Gebilde auf ihrem unteren Rande, so dass ihre convexe Kuppe nach oben sieht und werden sie dann durch ein darauf liegendes Deckglas comprimirt, so ergiebt sich das früher beschriebene Bild, in dem die die Seitenwandung zusammensetzenden Epithelien nur im optischen Querschnitt gesehen werden und dadurch als ausserordentlich schmale, gekrümmte Spindeln erscheinen. Es geht daraus hervor, dass wir es hier mit epithelialen Ueberzügen von Zotten oder grossen Papillen zu thun haben.

Ueber den weiteren Verlauf des Falles ist nur noch zu sagen, dass die Exstirpationswunde prima intentione heilte, die Patientin sich unter Zunahme von 36 Pfund Körpergewicht ganz ausserordentlich erholt und ein Jahr nach der Operation von einem gesunden Kinde entbunden worden ist. Der Urin enthält noch jetzt häufig, also nach 3 Jahren, trotz vielen Jodgebrauchs, meistens nur eben erkennbare Spuren von Albumin, ohne sonstige morphotische Elemente als die geschilderten Epithelhaufen. Die linke Niere ist nicht vergrössert.

Dass es sich in dem vorstehend beschriebenen Falle um eine syphilitische Nephritis gehandelt hat, kann nach der anatomischen Untersuchung der entfernten Niere keinem Zweifel unterliegen; die intensive Verfettung des ausserordentlich gewucherten interstitiellen Gewebes ist als durchaus charakteristisch für Syphilis zu bezeichnen.

Im höchsten Maasse auffällig und, soweit mir bekannt, ohne Beispiel, ist die Einseitigkeit der Erkrankung. Denn sowohl Tumor, wie Schmerzen, wie Fixation beschränkten sich auf die rechte Niere, während die linke, infolge ihrer Mobilität gänzlich abtastbare Niere stets ihr normales Kaliber behalten hatte. Wenn sich auch eben erkennbare Spuren von Albumin immer noch hin und wieder seit der Exstirpation der rechten Niere im Harn zeigen, so fehlen doch sowohl morphotische Elemente, als Abweichungen der Urinmenge und des specifischen Gewichts von der Norm.

Wenn wir nun die charakteristischen klinischen Züge zeichnen wollen, welche in ihrer Combination keiner andern bekannten Nierenaffection zukommen, so würde sich das folgende Krankheitsbild ergeben. Im vierten Jahre nach einer syphilitischen Infection entwickelt sich unter den subjectiven Erscheinungen einer Nephritis (Schmerz, Durst, häufigem Harndrang) ein Nierentumor, welcher vier Wochen nach Beginn der Krankheit ungefähr das dreifache Volumen einer normalen Niere zeigt.

Um diese Zeit hat der Urin alle Charaktere des Schrumpfungsurins (vermehrte Menge von 2800, niedriges specifisches Gewicht von 1005—1007, spärliche Eiterkörper, einige Nierenepithelien, einmal ein hyaliner Cylinder, bald Spuren von Albumin bis $^1/_4$ $^0/_{00}$, bald keine).

Dem Urin sind auffällig viel Epithelfetzen der Harnwege beigemischt. Der Tumor steigt weder bei tiefer Inspiration herab, noch ist er manuell verschieblich; er lässt sich durch intensiven, bimanuellen Druck ein wenig verkleinern, und seine Oberfläche lässt nach starkem Fingerdruck eine flach dellenförmige Impression erkennen.

Der während der Nierenexstirpation in die Blase gelangende Harn ist trüber; die nächste Miction zeigt Beimischung von rothen Blutkörperchen.

Unter dem Gebrauch von Kalium jodatum verkleinert sich der Tumor, und verschwindet seine Fixation. Die andere Niere bleibt während der ganzen Krankheitsdauer unverändert in Bezug auf Grösse, Beweglichkeit, Unempfindlichkeit.

Diese klinischen Erscheinungen sind verständlich durch den anatomischen Befund, der von dem bisher bekannten abweicht hinsichtlich der Einseitigkeit des Processes, des starken Oedems der Niere und des Uebergreifens des entzündlichen Processes von der Niere auf ihre Umhüllungen. Durch knotige fibrinöse Verdickung der Capsula propria, durch sulzig ödematöse Infiltration der Capsula adiposa und des die Hilusgefässe nebst dem Ureter umhüllenden Bindegewebes, im Verein mit der ödematösen Durchtränkung der entzündlich vergrösserten Niere kam der fühlbare Tumor zustande. Seine Verkleinerung durch bimanuellen Druck, seine Eindrückbarkeit durch die Fingerspitzen erklären sich durch Verdrängung des ödematösen Gewebssaftes; seine Fixation durch die Infiltration der Capsula adiposa.

Während es in dem vorstehend geschilderten Falle zur Bildung eines Tumors bei einer syphilitischen interstitiellen Nephritis gekommen war, bei welcher man eine solche Erscheinungsweise nach den bisherigen Erfahrungen nicht hätte vermuthen können, hatten wir es in der nächsten hier zu erörternden Beobachtung mit einer Verkleinerung der Niere infolge gummöser Processe zu thun, bei welcher man a priori viel eher berechtigt gewesen wäre, eine Vergrösserung des Organs zu erwarten.

Zwei Brüder des 39jährigen Patienten waren an Lungenschwindsucht gestorben. Er gab an, als junger Mensch einen Schanker acquirirt zu haben, der mit Quecksilber behandelt wurde. Bei Reise im Orient hatte er sich Malariafieber zugezogen, welches vom Jahre 1884—1889 im Tertiär- und Quartantypus auftrat. Im Mai 1889 stellten sich zuerst continuirliche Spontanschmerzen am untersten Theil der linken seitlichen Thoraxwand ein, welche im allgemeinen unabhängig von körperlicher Anstrengung, durch unwillkürliche Körperbewegungen manchmal zu grosser Heftigkeit gesteigert wurden. Die Diagnose der behandelnden Aerzte war auf Milzschwellung gestellt worden. Im October 1889 änderte sich der Charakter des Leidens, indem anfallsweise etwa 10—17mal des Tages heftig brennende Schmerzen von 2—3 Minuten Dauer hinzutraten. Dabei kam es in der Gegend des Axillartheils der zehnten Rippe zur Röthung und Schwellung, welche nach dreiwöchentlichem Kataplasmiren incidirt wurde, in der Vorstellung, es mit einem Milzabscess zu thun zu haben. Die Incision soll indessen nur bröcklige weissgelbe Massen, keinen wirklichen Eiter entleert haben. Seit der Incision blieb eine Fistel zurück; die Beschwerden waren verringert, aber nicht verschwunden.

Am 3. December 1890 stellte sich mir der Kranke zuerst vor, ein magerer Mann, mit langem Halse und Thorax. Ueber der etwas eingesunkenen rechten Supraclaviculargegend war der Schall gedämpft, weder Husten noch abnorme Auscultationsgeräusche. In der linken Lumbalgegend, 9—10 cm lateralwärts von dem Proc. spinosus, fand sich eine 4 cm lange, 1 cm breite längsverlaufende Narbe, in deren Mitte eine Fistelöffnung ausmündete. Der Fistel-

gang führte zwischen elfter und zwölfter Rippe einige Centimeter weit in die Tiefe. Bei Druck auf die Lumbalgegend, welcher etwas schmerzhaft ist, entquillt keinerlei Secret der Fistel. Der untere Milzrand ist unmittelbar hinter dem Rippenbogen frei beweglich und scharf zu palpiren. Unterhalb und median von dem Milzrande fühlt man an der Stelle der Niere bei rechter Seitenlage eine tief legende, ziemlich diffus in die Umgebung verstreichende Resistenz ohne scharfe Begrenzung, ohne die deutlich zu umgreifenden Ränder einer palpablen Niere. Diese Resistenz nimmt keinen grösseren Raum ein als etwa dem palpirbaren Antheil einer etwas tief stehenden Niere von normaler Grösse entspricht, ist aber erheblich flacher im Diameter antero posterior als eine solche, dabei von nicht ganz glatter Oberfläche. Der Urin war durch reichliche Beimischung von Eiterkörpern getrübt und enthielt einen entsprechenden Eiweissgehalt. Tuberkelbacillen waren nicht nachweisbar. Nach diesen Befunden war es nun nicht zweifelhaft, dass es sich um einen Krankheitsprocess der Niere und nicht der Milz handelte. Die durch Palpation festzustellende freie Beweglichkeit des Randes der nicht vergrösserten Milz war nicht vereinbar mit dem von anderer Seite angenommenen Eiterungsprocesse in diesem Organe, der sicherlich zur Fixation durch Verwachsung geführt hätte. Vielmehr wies auf die Niere als Sitz der Krankheit das Resultat der Palpation, unterstützt durch die Veränderung des Urins. Die medianwärts und unterhalb der Milz gefühlte Resistenz entsprach topographisch der Stelle der Niere. Der unbestimmte, diffuse, ohne scharfe Grenzen sich vollziehende Uebergang dieser Resistenz in die Umgebung in Verbindung mit dem Fehlen jeder Spur von inspiratorischem Hinabsteigen liess mich den Befund als eine paranephritische Schwartenbildung deuten. War das richtig, woran ich nach dem Palpationsresultate nicht zweifelte, so musste die in dieser Schwarte versteckte Niere verkleinert sein, da die gesammte Resistenz nicht nur nicht grösser, sondern sogar flacher als eine Niere ohne einbettende Schwartenbildung war. Diese von mir erschlossene Verkleinerung des Organs liess mich durch die Combination mit dem Vorhandensein einer Fistel und der Eiterbeimischung zum Urin einen destructiven Process der Niere diagnosticiren. Anbetrachts der Angabe, dass aus dem incidirten Abscesse über den untersten Rippen nur Bröckel entleert worden seien, neigte ich mich zur Annahme eines käsigen Processes auf tuberculöser Basis, eine Annahme, für welche Habitus und Heredität eine Stütze zu geben schienen. Ich beschloss demnach die Exstirpation des destruirten Organs. Wie der operative Befund ergab, erwiesen sich alle meine diagnostischen Annahmen als völlig zutreffend bis auf die Aetiologie des Processes, welche nicht eine tuberculöse, sondern eine syphilitische war — denn wir fanden eine durch ausgedehnte gummöse Veränderungen destruirte verkleinerte Niere innerhalb dicker, paranephritischer Schwarten.

Die am 3. Januar 1890 ausgeführte Operation beginnt mit der Excision der Längsnarbe. Dadurch wird im elften Intercostalraum

die Mündung eines aus der Tiefe kommenden, mit grauen Granulationen ausgekleideten Fistelganges aufgedeckt. Nach Dilatation desselben mit der Kornzange quillt eine graue, puriforme Masse hervor. Nun wird die elfte und zwölfte Rippe in Ausdehnung von 5 cm resecirt, die Fistelöffnung nach vorn unten und nach hinten durch Incision der schwieligen Ränder soweit dilatirt, dass der Finger bequem eindringen kann. So gelingt es, den Fistelgang durchdringend, ganz in der Tiefe einen Hohlraum mit der Fingerspitze zu erreichen, der mit Massen von der Consistenz derber, alter Fibringerinnsel ausgefüllt ist. Nach Entfernung dieser Bröckel fühlt man jetzt den noch erhaltenen Rest der Niere, welche eine ungleich härtere Consistenz als in der Norm erkennen lässt. Wegen der fast knorpelartigen Härte und Unnachgiebigkeit der paranephritischen Schwiele ist die Enucleation mit Schwierigkeit verknüpft. Der isolirte Ureter wird besonders unterbunden, die übrigen, den Stiel zusammensetzenden Gebilde lassen sich wegen fester Verschmelzung nicht einzeln erkennen; der Strang wird durchstochen und nach beiden Seiten unterbunden.

Nach mehrtägiger Tamponade wird eine partielle Secundärnaht angelegt; die Heilung des granulirenden Theils der Wunde war eine ausserordentlich verzögerte, indem die grauen, ödematösen, froschlaichartigen Granulationen lange Zeit keine Vernarbungstendenz zeigten. — Patient hat sehr an Gewicht gewonnen, sieht blühend aus und erfreut sich völliger Gesundheit.

Anatomischer Befund an der exstirpirten Niere. Die zunächst zu Tage geförderten Bröckel liessen für das unbewaffnete Auge keinerlei Zeichnung von Nierenstructur erkennen und zeigten in einer grauen Grundsubstanz sämmtlich grosse, käsige, nicht erweichte Herde. Der unzertrümmert enucleirte Rest des Organs bildet höchstens die Hälfte einer unvergrösserten Niere. Die Oberfläche zeigt stark prominirende Höcker bis zur Grösse einer halben Kirsche, welche gelb durch die Capsula propria hindurchschimmern. Auf dem Durchschnitte sieht man zahlreiche, theils runde, rosettenartig begrenzte, theils durch Confluenz mit benachbarten, zu unregelmässig landkartenartigen Figuren gruppirte, sehr consistente, nirgends erweichte gelbe Herde (Fig. 2. g), welche durchweg über das Niveau des zwischengelegenen, nicht verkästen Gewebes (Fig. 2. n) prominiren. Letzteres an Ausdehnung erheblich hinter den gelben Herden zurückstehend, ist gleichmässig grau, etwas durchscheinend, ohne erkennbare Nierenstructur. Der Ureter (Fig. 2. u) hängt in 4 cm Ausdehnung an dem Stücke. Nach dem Aufschneiden zeigt er, wie das Becken (Fig. 2. p) und die drei zu verfolgenden Kelche, strichweise Hämorrhagieen und Hyperämieen, etwas papilläre Beschaffenheit der Schleimhaut, keinerlei Ulceration, keine Tuberkel, keine Narben.

Die mikroskopische Untersuchung des in Alkohol gehärteten Präparates ergiebt, dass das grau durchscheinende Gewebe zwischen den gelben Herden aus einem Bindegewebe mit spindelförmigen

Kernen besteht, in welches spärliche Haufen von Rundzellen eingestreut sind. Hier und da findet man noch gruppirte Durchschnitte von Harncanälen ohne Epithelauskleidung, zum Theil von Cylindern erfüllt. Dieses Gewebe geht ganz allmählich in die gelben Herde über, welche theils gleichmässig structurlos, theils feinkörnig sind, bei Anilinfärbung keinen Kern erkennen lassen, kurz, das Bild der Nekrose zeigen. Von Tuberkeln in ihrer Umgebung keine Spur zu erkennen, ebenso wenig sind Tuberkelbacillen nachweisbar.

Fig. 2.

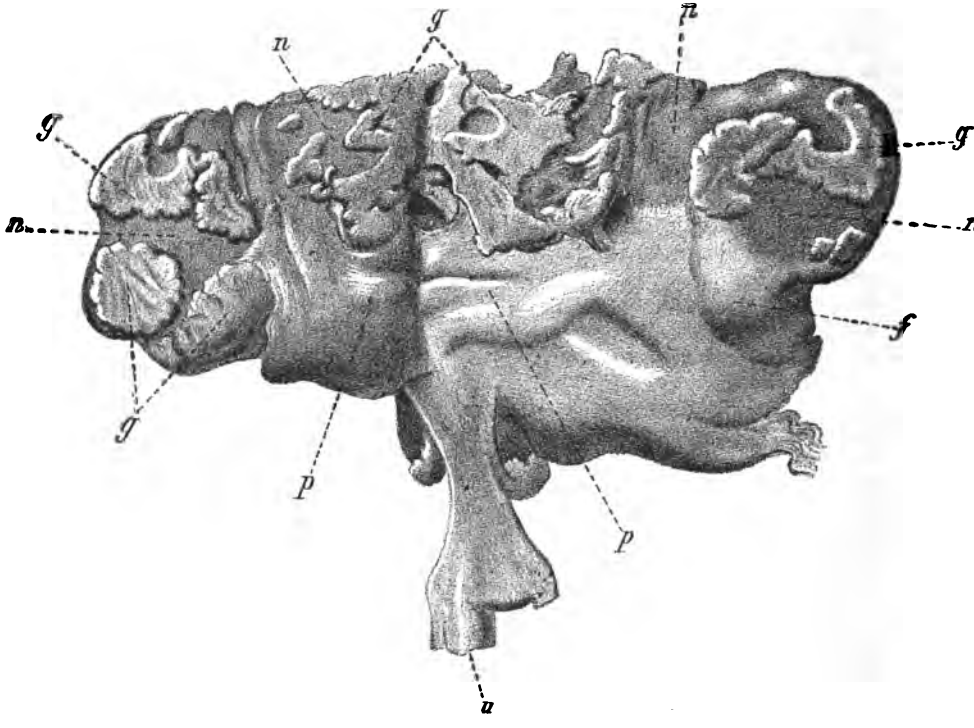

Erklärung der Abbildung: Der unzertrümmerte Rest der linken Niere vom unteren Pol her im Längsdurchmesser aufgeschnitten und aufgeklappt. g Gummigeschwülste. n Fibrös degenerirtes Nierenparenchym. u Ureter. p Nierenbecken. f Fettgewebe.

Wir haben es also hier mit einem Falle von gummöser Degeneration der Niere zu thun, der unser Interesse in anatomischer, klinischer und therapeutischer Hinsicht erwecken muss, weil einerseits eine gummöse Nierenerkrankung in solcher Ausdehnung bisher kaum beobachtet worden ist, andererseits ein durch gummöse Dege-

neration der Niere erzeugtes klinisches Krankheitsbild unbekannt war, endlich eine solche Affection der Niere bisher niemals Gegenstand chirurgischen Eingreifens gewesen ist.

Es dürfte keinem Zweifel unterliegen, dass der destructiven Verkleinerung der Niere ein Stadium erheblicher Vergrösserung vorangegangen ist, welche irrthümlich als Milztumor gedeutet war.

Die mitgetheilten Beobachtungen zeigen, dass die Syphilis Nierenaffectionen zu erzeugen vermag, deren Kenntniss für den Chirurgen in Beziehung auf Diagnose und operative Therapie von äusserster praktischer Wichtigkeit ist.

Einige Beobachtungen an Ileusfällen.[1])

Von

Dr. James Israel.

M. H.! Ich erlaube mir, Ihnen einen 79jährigen Patienten vorzustellen, bei welchem ich am 19. März d. J. die Laparotomie wegen eines Volvulus der Flexura sigmoidea ausgeführt habe. Da der Fall in Bezug auf Diagnose, Therapie und Pathologie einige Punkte von Interesse bietet, will ich kurz das wesentliche Ihnen referiren.

Patient, der für gewöhnlich nur alle 3 Tage zu Stuhle ging, hatte, als ich ihn sah, seit 8 Tagen keine Entleerung von Stuhl oder Winden gehabt. Er klagte seit dieser Zeit über Schmerzen im Leibe, soll aber nur einmal erbrochen haben. Ich fand den Kranken nicht wesentlich collabirt; Pulsfrequenz einige 80 Schläge, Spannung der A. radial. gut; die Haut und Schleimhäute waren cyanotisch, die Zunge dick belegt. An dem im ganzen stark aufgetriebenen Leibe war besonders eine polsterartige Fülle des Epigastriums auffällig. Bei sorgsamer Betastung des Unterleibes, insbesondere wenn man die flache lose aufgelegte Hohlhand auf den Bauchdecken hin- und hergleiten liess, fühlte man constant eine besonders harte handbreite wurstförmige Geschwulst in der linken Seite des Unterleibes, welche mittwegs zwischen Spina anterior superior und Nabel in 10 cm Länge von unten nach oben verlief und sich oberhalb des Nabels in die diffuse Auftreibung des Epigastriums verlor. Im ganzen Bereiche dieser Geschwulst und genau nur bis zu ihren fühlbaren Grenzen war exquisit metallischer Klang zu constatiren.

Auf Grund des Befundes einer enorm mit Gas aufgetriebenen Darmpartie in der Gegend der Flexura sigmoidea, welche ihren Platz nicht wechselte, keine Peristaltik zeigte, glaubte ich es als Ursache des plötzlichen Eintritts der Occlusion eingedenk der Darlegungen v. Wahl's mit einer Achsendrehung der Flexura sigmoidea zu thun zu haben, und schritt sofort zur Laparotomie, da die übrigen Hülfsmittel bereits erschöpft waren. Die Vermuthung war richtig gewesen; die Schenkel der kolossal aufgeblähten blassen Flexura stiegen nach aufwärts, der Scheitelpunkt der Schlinge lag

[1]) S. d. Verhandlungen im I. Theil dieses Bandes, p. 42.

hinter dem Rippenbogen und dem Process. ensiformis. Erst nach wiederholter Punction und Gasentleerung gelang es, die Schlinge zu eventriren und den torquirten Fusspunkt zu Gesicht zu bringen. Es handelte sich um die Form der Torsion, welche von Potain als Type rectum en arrière bezeichnet wird, wobei sich der Colonschenkel vor den Rectalschenkel herumgeschlagen hat. Das Mesenterium am Fusspunkte der Schlinge zeigte sich nach der erst durch wiederholte Gasentleerung ermöglichten Detorsion durch einen mit bindegewebiger Verdickung verlaufenden Retractionsprocess ganz erheblich geschrumpft, dergestalt, dass die Schenkel einander am Fusspunkte fast berührten. Die übrigen Därme zeigten, was bemerkt zu werden verdient, keine auffallende Auftreibung.

Nach der schwierigen Reposition nähte ich den Colonschenkel in Markstückausdehnung zwischen die Wundränder des Peritoneums ein, und zwar aus doppeltem Grunde: erstens um der bei der Paralyse des Darms naheliegenden Gefahr einer Wiederkehr der Torsion vorzubeugen, zweitens um, im Falle der paralytische Darm sich nicht erholen sollte, sofort in der Lage zu sein, den Darm zur Anlegung eines Anus praeternaturalis zu öffnen. Die Zweckmässigkeit dieses Verfahrens zeigte sich bald; denn nachdem Patient bereits am Abend der Operation und am nächsten Morgen reichliche Flatus und diarrhoische Stühle gehabt hatte, blieb der Leib aufgetrieben; am 2. Tage stellte sich reichliches Erbrechen ein, anhaltender Singultus, trockene Zunge. Als diese Erscheinungen noch den 3. Tag anhielten, wurde der Darm an der eingenähten Stelle geöffnet. Nach einiger Zeit des Stuhlabflusses aus der Fistel stellten sich wieder Stühle per anum ein, und jetzt erfolgt die Defäcation regelmässig auf normalem Wege, während die Darmincision sich bis auf eine capillare undurchlässige Fistel geschlossen hat.

Neben dem im Vordergrund des Interesses stehenden Verhalten des Darms verdient noch besonders der Zustand der Nieren erwähnt zu werden, auf welchen man bekanntlich seit letzterer Zeit die Aufmerksamkeit bei Darmocclusionen gelenkt hat. Der Kranke zeigte bei seiner Aufnahme eine intensive hämorrhagische Nephritis; der Urin war braunroth, sehr eiweissreich, und zeigte zahllose Blutcylinder. Seine Menge schwankte zwischen 500 und 600 bei 1021 bis 25 specifischem Gewicht. Diese Nephritis hat etwa eine Woche die Operation überdauert. Es ist wahrscheinlich, dass sie in die Kategorie der von Englisch und Frank beschriebenen Nierenstörungen nach Darmeinklemmungen gehört; ist das der Fall, dann zeichnet sie sich vor den bisherigen Beobachtungen durch ihren exquisit hämorrhagischen Charakter, und ihren Reichthum an morphotischen Bestandtheilen aus.

Diese Beobachtung lehrt zunächst, dass die Angaben v. Wahls bezüglich der gasig meteoristischen Auftreibung der abgeschnürten Schlinge sich bestätigt haben, so dass sie uns in diesem Falle eine wichtige Stütze der Diagnose gewesen sind.

In Bezug auf die Behandlung hat sich die Annähung des Darms an die Bauchincision sowohl bezüglich der Verhinderung der Rückkehr in die Torsionsstellung als der erleichterten Anlegung einer später nöthig gewordenen Darmincision gut bewährt.

In Bezug auf die schwere Nephritis ist hervorzuheben, dass der Grad der Nierenstörung wie schon Herrn Franks Unter-

suchungen ergeben haben, in gar keinem Verhältniss zur Beeinträchtigung der Ernährung der Darmwand stand; die letztere war in guter Verfassung; die Nephritis ungewöhnlich schwer.

Als einen Punkt von wesentlicher Bedeutung in aetiologischer Beziehung möchte ich die Schrumpfung des Mesenteriums am Fusspunkte der Schlinge hervorheben. Ich war in der Lage dieselbe Beobachtung bei einem gleich zu erwähnenden zweiten Falle zu machen.

Diese Annäherung der Fusspunkte der Schlinge durch eine schrumpfende Mesenteritis, welche sich bis zur Berührung der beiden Darmrohre steigern kann, erzeugt eine Anzahl von Folgezuständen, von denen jeder einzelne begünstigend auf das Zustandekommen einer Torsion wirkt. Zunächst bewirkt sie wie leicht ersichtlich, ein erhebliches Hinderniss für die Fortbewegung der Inhaltsmasse des Darms, und führt somit zu einer chronischen Stagnation in der Flexur. Im Gefolge dieser kommt es zu einer Verlängerung der Schlinge und ihres Mesenteriums, indem theils das Gewicht der stagnirenden Fäcalmassen an der in das kleine Becken hinabhängenden Schlinge zerrt, andererseits der Druck der peristaltisch vorgeschobenen und in ihrer Fortbewegung gehinderten Inhaltsmassen durch seine gegen den Scheitelpunkt der Schlinge gerichtete Componente, eine Verlängerung des Gekröses bewirkt. Ist nun einmal eine lange Schlinge mit langem Mesenterium und einem schmalen Fusspunkt gegeben, in deren Scheiteltheil Fäcalmassen und Gase sich anhäufen, so hat man es mit einer Art von gestieltem Organ zu thun, welches naturgemäss zur Drehung um seinen Stiel weit leichter disponirt ist, als eine normal lange Flexur mit breitem Abstand ihrer Schenkel und ungehinderter Kothbewegung. Diese sind die wesentlichen prädisponirenden Momente für die Torsion. Der letzte Grund aber für das Zustandekommen der Torsion an einer derart pathologisch deformirten Darmschlinge, die treibende Kraft für die Drehung scheint mir in einer starken und schnellen Zunahme des in ihr bestehenden Binnendrucks zu liegen, welche für gewöhnlich durch eine übermässige Gasentwickelung hervorgerufen wird.

Für den Einfluss der Drucksteigerung auf die Entstehung des Volvulus der Flexur sprechen folgende Thatsachen: Erstens kann man bisweilen an der Leiche durch Entleerung des gasigen Inhalts der torquirten Schlinge eine sofortige spontane Detorsion beobachten, und andererseits durch erneute Lufteinblasung vom Colon her eine erneute Torsion der Schlinge hervorrufen.

Zweitens dürfte eine gewisse Kategorie von Volvulus des Dünndarms geeignet sein, per analogiam einiges Licht auf die Bedingungen des Zustandekommens des Volvulus der Flexur zu werfen. Wenn nämlich eine Dünndarmschlinge mit langem Mesenterium durch einen nicht zu engen Spalt geschlüpft ist, wodurch ihre Fusspunkte genähert, und die Fortbewegung des Darminhalts beeinträchtigt ist, ohne dass gleich die Ernährung der Darmwand gestört wird, so

findet man nicht selten die durchgetretene mit Gas prall gefüllte Schlinge um ihre Achse torquirt. In solchen Fällen ist es evident, dass die Torsion erst den Folgezustand der durch die Einklemmung bedingten Gasspannung in der Schlinge darstellt. Offenbar wirkt bei der Torsion der Flexura sigmoidea die durch die schrumpfende Mesenteritis hervorgebrachte Annäherung der Fusspunkte der Schlinge mit ihren Folgen für die Behinderung der Kothpassage und die consecutive Gasanhäufung wie der die Schlingenschenkel nähernde Spalt bei den beschriebenen Fällen von Dünndarm volvulus.

Ich verfüge endlich über eine werthvolle, gleich mitzutheilende Erfahrung, welche den direkten Einfluss einer plötzlichen Drucksteigerung in der Flexur auf das unmittelbare Zustandekommen einer Torsion mit fast experimenteller Sicherheit beweist.

Hier wurde nämlich der Volvulus durch eine sehr massige hohe Wassereingiessung per rectum erzeugt.

Der Fall betraf einen 32 jährigen Mann, der schon 2 mal im Laufe von zwei Jahren Anfälle von Darmverschluss gehabt hatte, welche stets durch grosse Dosen Calomel beseitigt worden waren. Nach einer 5 tägigen Verstopfung, welche ihn nicht besonders belästigt hatte, liess er sich eine voluminöse hohe Wassereingiessung in den Mastdarm machen, welche nicht entleert wurde. Vielmehr trat unmittelbar danach heftiger andauernder Schmerz im Leibe ein, dem sich sofort Erbrechen hinzugesellte. Bereits am Nachmittag desselben Tages hatte er einen kleinen Puls von 120 Schlägen, und es wurde links vom Nabel eine Härte und locale Schmerzhaftigkeit constatirt. Am nächsten Tage hohe Respirationsfrequenz, am zweitnächsten Fieber. Am 3. Tage nach der Eingiessung sah ich den Kranken zum ersten male und fand ihn im höchsten Collaps, mit cyanotischer Blässe, einem Pulse von 160, Respiration von 60, stark aufgetriebenem Leibe, mit peritonitischem Ergusse. Eine Stunde später verschied der Patient. Die sofortige Section entleerte eine grosse Menge röthlich grauer Flüssigkeit aus der Bauchhöhle. Unmittelbar hinter den Bauchdecken lag, durch frische eitrig fibrinöse Beläge mit derselben zum Theil verklebt, die enorm in Länge und Breite ausgedehnte schwarzgraue gangränöse Flexur, welche durch die ganze Bauchhöhle senkrecht verlaufend mit ihrem Scheitelpunkte hoch oben hinter dem linken Rippenbogen sass. Sie war um die Achse torquirt, und zwar in umgekehrter Richtung als im vorigen Falle, derart, dass der Rectalschenkel sich über den Colonschenkel hinübergeschlagen hatte, also im Type recte en avant.

Das blutig suffundirte Mesenterium war durch eine schrumpfende Mesenteritis ganz ungemein verschmälert, dergestalt, dass die Fusspunkte der Schlinge sich einander fast berührten. Durch die ganze Länge des verschmälerten Mesenteriums der Flexur erstreckten sich sehnige Stränge als Producte chronischer Entzündung.

Wir haben hier also bei einer durch anatomische Veränderungen und Stuhlverstopfung praedisponirten Flexur durch plötzliche Drucksteigerung vom Rectalende her die ungewöhnlichere Form der Torsion entstehen sehen, bei welcher sich der Rectalschenkel über den Colonschenkel hinüberschlägt. Erwägt man dagegen, dass ebenso wie der umgekehrte Drehungstypus der ungleich häufigere ist, so auch für gewöhnlich die Drucksteigerung in umgekehrter Richtung, nämlich vom Colon her, in der Richtung der Peristaltik sich voll-

zieht, so kommt man zu der Vorstellung, dass die Richtung der Drehung von der Druckvertheilung in der Schlinge abhängen mag, dergestalt, dass derjenige Schenkel, in welchem die stärkere Druckentwickelung zuerst vor sich gegangen ist, sich über den anderen hinüberschlägt.

Ich möchte das Thema des Ileus nicht verlassen, ohne einer in diesen Tagen gewonnenen Beobachtung von Darmocclusion durch einen Gallenstein Erwähnung zu thun, weil sie zeigt, dass bei dieser Art von Occlusion neben dem mechanischen Momente ganz wesentlich das dynamische der krampfhaften Zusammenziehung des Darmes um den Fremdkörper mitwirkt, analog dem Verhalten des Ureter's und anderer muskulöser Canäle. Schon a priori muss es unglaublich erscheinen, dass dieser Stein von nur 2 cm im grössten Durchmesser ein so dehnbares Organ wie den Dünndarm absolut für die Passage von Gas und Flüssigkeit verschliessen kann, ohne durch die heftigste Peristaltik weiterbewegt zu werden.

Die 72jährige Dame, welcher der Stein angehörte, litt seit dem 3. Juni an Verstopfung und Darmkoliken, welche an Heftigkeit zunahmen, seit dem 6. Juni an heftigem schwärzlichem Erbrechen, welches alle paar Minuten sich einstellte. Am 10. Juni war der Leib weich, nicht wesentlich aufgetrieben, ohne jede Spur nachweisbarer Peristaltik. Bei der Laparotomie fand ich sofort einen Stein im Jejunum ca. 20 cm oberhalb der Bauhin'schen Klappe. Die Därme zeigten keine Spur von Bewegung. Die Dünndärme oberhalb des Steins liessen keinerlei Auftreibnng erkennen, die Dickdärme waren leer. Am auffälligsten war mir nun, dass dieser Stein, der die Ursache der Occlusion bildete, vollkommen gut nach jeder Richtung zu verschieben war, so dass von einer mechanischen Einkeilung absolut nicht die Rede sein konnte. Ich zögerte daher zunächst, ihn für das Hinderniss zu halten und suchte nach Dilatation der Bauchwunde vergeblich die Därme ab. Nach Excision des Steines nähte ich den geöffneten Darm in die Bauchwunde ein, da die Zerreisslichkeit der Serosa an der Stelle der Occlusion mir wahrscheinlich machte, dass die Ernährung des Darmes an dieser Stelle beeinträchtigt sein möchte. Das Aufhören des schwarzen Erbrechens und ein am nächsten Morgen erfolgender Stuhl per Via naturales bewies, dass das Hinderniss thatsächlich hinweg geräumt war. Leider starb Patientin, die vordem sehr häufig an Anfällen von Angina pectoris gelitten hatte, nach 30 Stunden an einer ganz unvermittelt auftretenden Herzschwäche.

Es geht aus dem Operationsbefunde unzweifelhaft hervor, dass, wenn nicht der Darm sich um den Stein fest contrahirt hätte, eine Fortbewegung desselben mit Leichtigkeit hätte erfolgen können, wie sie manuel an dem inzwischen paretisch gewordenen, aber infolge des profusen Brechens gar nicht erweiterten Darme spielend auszuführen war. Therapeutisch ist daher im Beginne solcher Fälle die Darreichung grosser Opium- resp. Morphiumdosen indicirter und in der Wirkung durchsichtiger, als in den meisten anderen Formen des Ileus.

Ueber syphilitische Mastdarmerkrankung mit Demonstration eines Präparats von Proctitis ulcerosa syphilitica mit ausgedehnten Geschwürsbildungen im Dünndarm.[1])

Von

Eugen Hahn,

Direktor am Krankenhause Friedrichshain.

Auf dem zwölften Congress der Deutschen Gesellschaft für Chirurgie legte ich bei einem Vortrage über die Behandlung syphilitischer Mastdarmulcerationen durch die Colotomie eine Anzahl der von mir gesammelten Präparate von Proctitis ulcerosa vor, aus welchen zu ersehen war, dass die Ulcerationen oft so weit in den Mastdarm sich erstreckten, dass ein erfolgreicher operativer Eingriff durch Exstirpation nicht immer möglich war. Ferner konnte man an einzelnen Präparaten den unzweifelhaft günstigen Erfolg der Colotomie erkennen.

Seit dieser Zeit habe ich eine grosse Anzahl von sogenannten syphilitischen Ulcerationen des Mastdarms beobachtet und viele derselben durch die Colotomie behandelt und gebessert.

Unter allen von mir beobachteten Präparaten entsinne ich mich nur eines einzigen, in welchem sich die Erkrankung weit bis in den Dünndarm erstreckte, in den meisten Fällen blieb die Geschwürsbildung auf den Dickdarm, allerdings in sehr verschiedener Ausdehnung, beschränkt.

Ich will heute nicht näher eingehen auf die Fragen der Aetiologie und Behandlung, welche im Jahre 1883 ausführlich von mir erörtert wurden. Ich bin auch heute noch der Ansicht, dass eine grosse Anzahl der als syphilitisch bezeichneten Mastdarmer-

[1]) S. d. Verhandlungen im I. Theil dieses Bandes p. 82.

krankungen mit Syphilis nicht in Zusammenhang stehen, wenn dieselben auch oft bei syphilitischen Frauen beobachtet werden. In Betreff der Behandlung glaube ich auch jetzt nach meinen grösseren Erfahrungen, dass in einer grossen Anzahl von Fällen durch die Colotomie eine wesentliche Besserung bezw. Heilung erzielt werden kann. — Ich lege Ihnen hier ein Präparat vor, welches in mancher Beziehung Aehnlichkeit hat mit dem von mir damals demonstrirten, besonders mit der in Langenbeck's Archiv Bd. XXIX erschienenen Zeichnung, welche ich Ihnen ebenfalls herumreiche.

Die Aehnlichkeit erstreckt sich nur auf die Erkrankung im Rectum. Ausserdem sind aber an demselben so ausgedehnte Geschwürsbildungen im Dünndarm mit einer Stenose in letzterem zu erkennen, wie ich sie bis dahin nicht beobachtet habe, weshalb ich mir erlaube, Ihnen dieses seltene Präparat vorzulegen.

Es stammt von einer 33jährigen Frau, welche am 17. September 1891 in meine Behandlung kam. Patientin erinnert sich nicht, in ihrer Jugend Krankheiten überstanden zu haben Vor einem Jahre litt sie an Erysipelas, beginnend an einem Beine, und vor 6 Jahren an sehr starken Durchfällen.

Früher hat sie häufig an Vaginalausfluss gelitten, doch weiss sie den Beginn nicht genau anzugeben. Brennen beim Urinlassen hat sie häufig gehabt. Von Geschwüren an den Genitalien weiss sie nichts, ebensowenig von Ausschlägen.

Mittelgrosse, mässig gut genährte 33jährige Frau, Muskulatur und Fettpolster schwach entwickelt.

Keine Oedeme und Exantheme. Temperatur und Puls normal. Herzdämpfung etwas nach links verbreitert. Milz nicht vergrössert. Abdomen aufgetrieben, weich und auf Druck empfindlich. Ileocoecalgurren. Stuhl dünnflüssig, stets ca. 5 mal am Tage. Mit Eiter gemischt. Tenesmus beim Stuhlgang. Auch ohne Stuhl entleert sich reichlich Eiter aus dem Rectum.

Rectaluntersuchung ergiebt eine Strictur, 5 cm über der Analöffnung, welche mit dem Finger erweitert werden kann. Schleimhaut, soweit man mit dem Finger reichen kann, ausgedehnt ulcerirt. Rectalwand stark verdickt, starr. Um die Analöffnung ein Kranz hypertrophischer Haut mit Fissuren. Genitalbefund normal. Urinsecretion vermehrt. $^1/_{10}$ Albumen. Körpergewicht 85 Pfund.

Da die jetzt eingeschlagene und früher angewandte Behandlung keine Besserung hervorruft, wird auf Wunsch der Patientin die Colotomie am 23. November 1891 ausgeführt. In der Chloroformnarkose wird in der linken Unterbauchgegend, ca. zwei Finger breit nach innen von der Spina anterior superior beginnend, etwas oberhalb des Lig. Poupartii ein ca. 6 cm langer Hautschnitt nach oben und aussen gemacht, die Blutung genau gestillt und nun schichtweise der Musculus obliqus externus, internus und der Musculus transversus durchtrennt, nach Durchschneidung der Fascia transversa wird das Peritoneum zwischen zwei Pincetten in der Ausdehnung von 3—4 cm eröffnet.

Bei Eröffnung des Peritoneums fliesst eine grössere Menge klarer seröser Flüssigkeit ab. Das Peritoneum wird durch 6 Seidennähte an die Hautwunde angeheftet, nachdem letztere durch am oberen und unteren Schnittrand eingelegte Nähte entsprechend verkleinert war. — Mit dem hakenförmig gekrümmten Zeigefinger gelingt es leicht, nach Zurückschiebung des vorgefallenen Netzes das Colon vor die Wunde zu ziehen und durch untergeschobenen Jodoformgazestreifen in der Lage zu erhalten. Es wurden

nun noch 6—8 Befestigungsnähte für das Colon so angelegt, dass dasselbe im ganzen Umkreis der Wunde an das vorher befestigte Peritoneum parietale angelagert werden konnte. Darüber ein antiseptischer Verband.

In den nächsten Tagen Allgemeinbefinden gut. Kein Aufstossen, kein Erbrechen. — Am 4. Tage nach dem ersten Act der Operation, dem 26. November, wird zur Eröffnung des Colons geschritten. Nach Ausfluss einer grösseren Menge dünnflüssigen Stuhles werden die Ränder des eröffneten Darmes an die Haut genäht. Eine geringe Infiltration der Weichtheile am oberen Wundwinkel wird durch Incision beseitigt. — Temperatur 38, Puls 88. Im Urin $^1/_3$ des Volumens Eiweiss.

Am 1. December Temperatur 38, Puls 80. Sehr reichliche Stuhlentleerungen aus dem Anus praeternaturalis, so dass Patientin mehrere male am Tage verbunden und rein gelegt werden muss. — Aufstossen und Erbrechen. — Nahrungsaufnahme gering.

4. December. Puls und Temperatur normal. Patientin ist trotzdem sehr schwach und elend. — Gesichtszüge eingefallen. — Jedes mal unmittelbar nach dem Essen Aufstossen und Erbrechen, dabei starke dünnflüssige Entleerungen aus dem Anus praeternaturalis. — Leib nicht aufgetrieben und gar nicht empfindlich.

5. December. Häufiges Aufstossen und Erbrechen. Abdomen eingezogen, nirgends druckempfindlich. — Da keine Erscheinungen von Peritonitis, ist eine Erklärung für das andauernde Erbrechen schwer zu finden. — Die entzündlichen Erscheinungen der äusseren Wunde sind vollkommen zurückgegangen.

7. December. Zunehmender Kräfteverfall. Hochgradige Schwäche. Gesichtszüge verfallen. Zunge trocken. Temperatur subnormal. Puls sehr klein, aber nicht frequent. Unter zunehmendem Kräfteverfall tritt am 8. December der Tod ein.

Sectionsprotokoll: Nach Eröffnung der Bauchhöhle zeigen sich die Därme von mittlerer Füllung und in normaler Lage. Serosa überall spiegelnd. Keine Spur von Peritonitis. — Beim Aufschneiden des Rectums zeigt sich die Schleimhaut auf 16 cm von der Analöffnung aufwärts schwärzlichgrünlich verfärbt, geschwürig zerfallen, mit nur noch wenigen intacten Schleimhautpartieen, gegen die Schleimhaut des übrigen intacten Dickdarmes sich scharf absetzend. Von der Analöffnung 5 cm entfernt eine feste, derbe Narbe. Das übrige Colon ohne Veränderungen und frei von Narben und Geschwüren. Das eingeheftete Colon befindet sich 50 cm von der Analöffnung und ist mit dem Peritoneum fest verklebt. Im Ileum von der Klappe bis $1^1/_2$ m aufwärts befinden sich 11 von 1 bis 5 Markstück grosse Geschwüre, mit derben callösen Rändern und ebensolchem Grunde, deren Farbe matt grau ist. Die Ränder setzen sich scharf gegen die sie umgebende normale Schleimhaut ab. Etwa 25 cm oberhalb der Klappe befindet sich in der Ausdehnung von 8 cm eine durch narbige Stränge hervorgebrachte enge Stenose des Dünndarmlumens. Die Wandungen sind hier stark verdickt. Milz mittelgross, sehr derb, Oberfläche blaugrau, Schnittfläche diffus hellroth, trocken, ohne erkennbare Zeichnung, giebt deutlich Amyloidreaction. — Nieren ziemlich gross, mässig derb, Kapsel leicht abziehbar. Oberfläche etwas uneben. Auf dem Durchschnitt Zeichnung verwischt. Rinde breit, speckig. Deutliche Amyloidreaction. — Mässige Fettleber. Herz normal. Lungen: Rechter Unterlappen stark bluthaltig, luftleer, derb, Schnittfläche glatt. An der vorderen Kante beider Tibien periostale Verdickungen und rauhe Unebenheiten.

Sectionsdiagnose: Proctitis syphilitica. Strictura recti et ilei. Enteritis ulcerosa syphilitica. Degeneratio amyloidea lienis et renum. Pneumonia hypostatica dextra. Colotomia anterior.

Es ist dieser Fall in mancher Beziehung von Wichtigkeit, weshalb ich mir auch erlaubt habe, das Präparat Ihnen vorzulegen. Bekanntlich wird die syphilitische Natur der fast nur bei Frauen beobachteten Proctitis ulcerosa von einigen Autoren ganz in Abrede gestellt, während wieder von anderen Beobachtern angenommen wird, dass das Leiden immer ein syphilitisches sei. — Ich gehöre zu denjenigen, welche annehmen, dass die Natur des Leidens nur in seltenen Fällen als ein secundär auftretendes Symptom der Syphilis aufzufassen sei. — Allerdings muss ich zugeben, dass in einigen Fällen die Ursache in der syphilitischen Erkrankung angenommen werden muss. Zu den wenigen sicheren Fällen von syphilitischer Natur der bestehenden Mastdarmulcerationen gehört dieser Fall.

Aus den periostalen Auflagerungen beider Tibien geht hervor, dass die Kranke an Syphilis gelitten. Die entfernt von dem Orte, liegenden, möglicherweise durch locale Infection entstandenen Mastdarmulcerationen, zahlreichen Geschwüre des Ileums mit der ausgedehnten Strictur im Dünndarm in der Nähe des Coecums sprechen nicht für eine locale, sondern für eine allgemeine Ursache.

Es ist wohl denkbar, dass bis in das S Romanum sich erstreckende Geschwüre durch das Secret von Gonorrhoe oder Ulcus molle entstehen könnten. Eine Erklärung der Entstehung der Geschwüre im Dünndarm durch locale Einwirkung mit vollständiger Ueberspringung des Colons ist jedoch nicht zulässig. — Was nun die Behandlung anbetrifft, so scheinen mir in den Fällen, die den meist zuerst angewandten Mitteln, wie Spaltung des Sphincters, Ausspülung mit Adstringentien, Bougiren mit Jodoformsalben, Auskratzungen mit und ohne Verbindung mit antisyphilitischen Curen Widerstand leisten, nur die Mastdarmexstirpation und die Colotomie in Frage zu kommen. Ich glaube wohl, dass eine Anzahl der Fälle durch Mastdarmexstirpation wird geheilt werden können, besonders diejenigen, bei welchen die Erkrankung sich nicht sehr weit in den Mastdarm herauferstreckt und gegen die gesunde Schleimhaut scharf absetzt. In anderen Fällen ist die Erkrankung eine so ausgedehnte, dass durch die Exstirpation eine Heilung nicht wird erzielt werden können.

Betrachtet man das Endresultat nach der Mastdarmexstirpation und der Colotomie, so wird man zweifelhaft sein, welches der unangenehmere Zustand ist: eine Incontinentia recti nach Exstirpation, die fast immer eine ganz vollkommene ist, da der Sphincter meist entfernt werden muss, oder der Zustand nach einer Colotomie. — Eine sicher schliessende Pelotte lässt sich eher nach der Colotomia anterior anwenden als bei fehlendem Sphincter nach Mastdarmexstirpation.
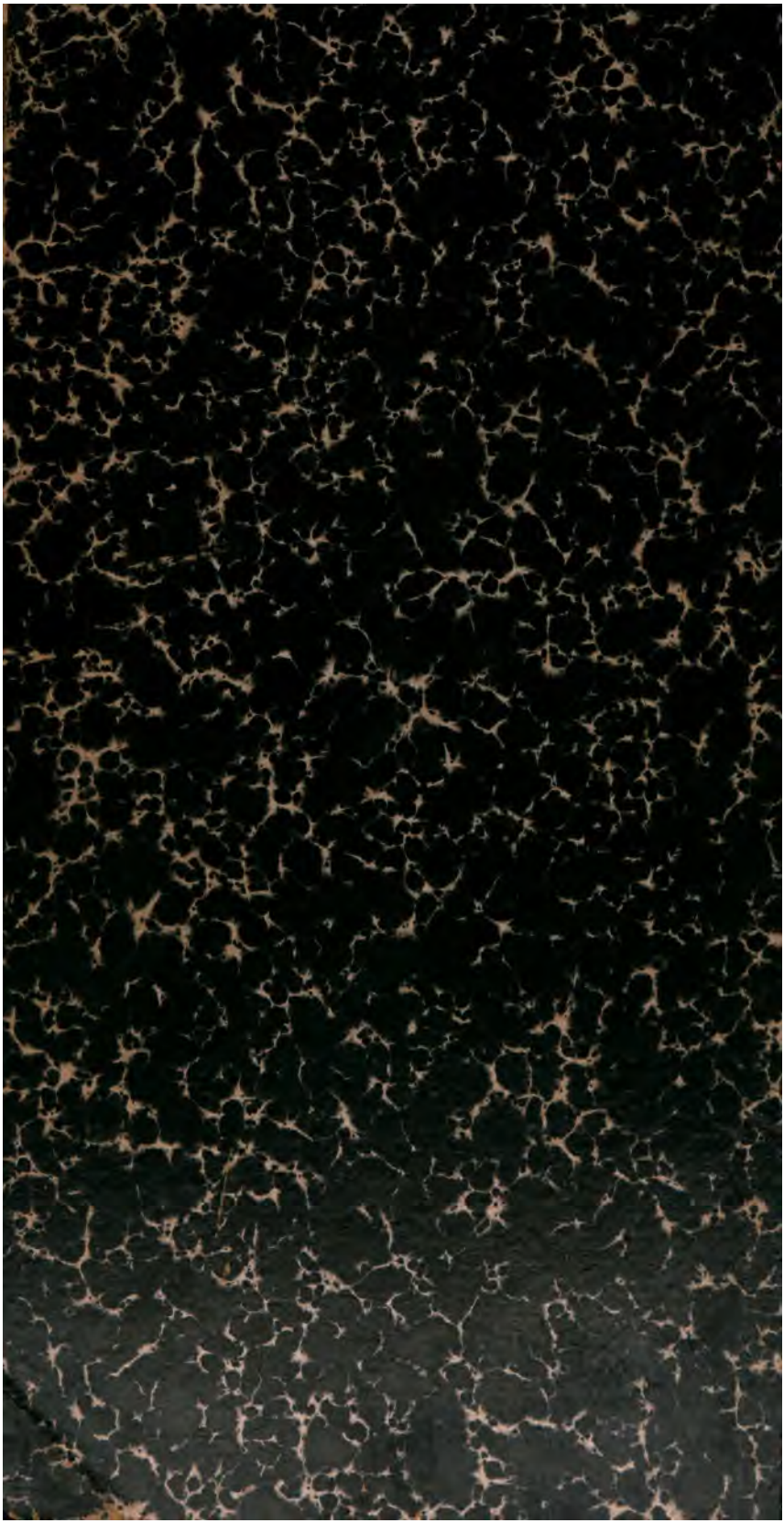
Bei sehr elenden und heruntergekommenen Patienten empfiehlt sich sicher mehr die viel weniger eingreifende Colotomie, welcher man dann event. immer noch die Mastdarmexstirpation folgen lassen könnte, wenn nicht schon durch die Abhaltung der Faecalmassen, wie in den meisten Fällen, eine Heilung zustande kommen sollte.